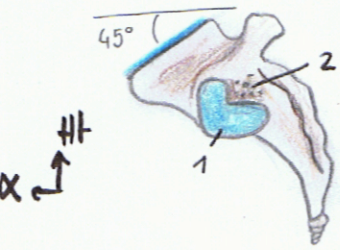
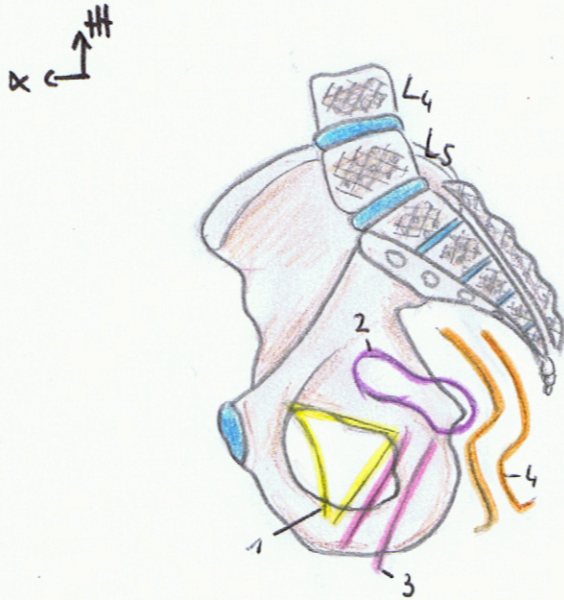


Schema 5 : vue laterale



1. Processus articulaire coxal
2. Surface ciblée du sacrum

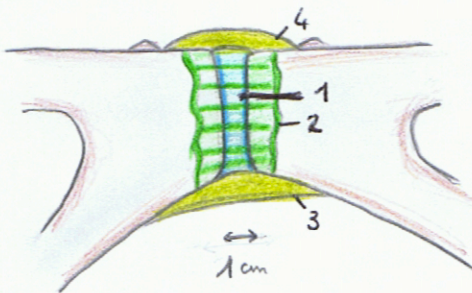
Schema 6



1. Projection de la vessie
2. Projection de l'utérus
3. Projection du vagin
4. Projection du rectum

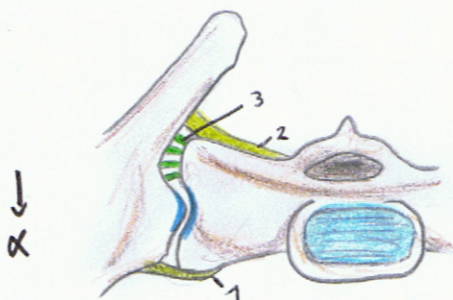
N.B : le sommet de la cote iliaque se projette sur le disque L4 - L5

Schema 7 : symphyse pubienne



1. Fibrocartilage
2. Capsule articulaire
3. Ligament inférieur pubien
4. Ligament supérieur pubien

Schema 8 : articulation sacro-iliaque



1. Ligament sacro-iliaque antérieur
2. Ligament sacro-iliaque postérieur
3. Ligaments inter-osseux

MNEMO : la femme est sacuée