



Fiche récap' insertions muscles

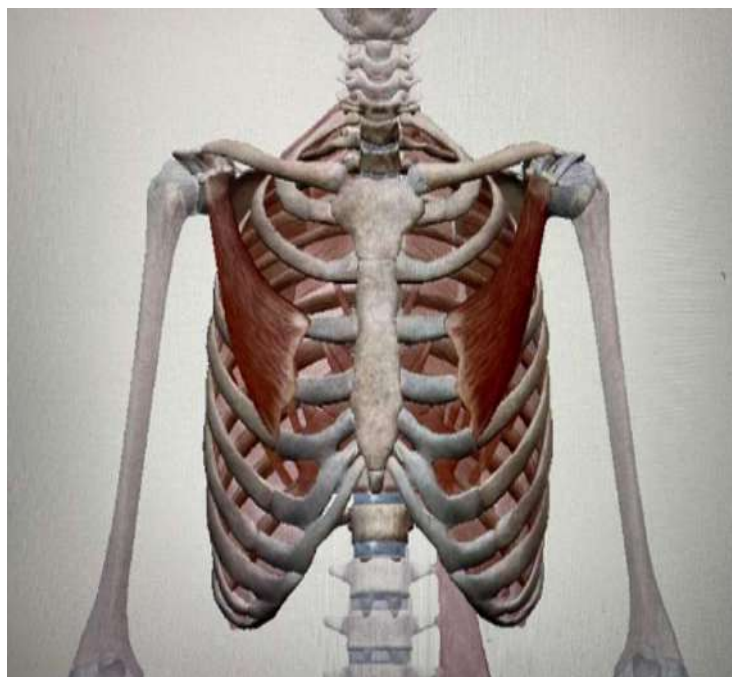
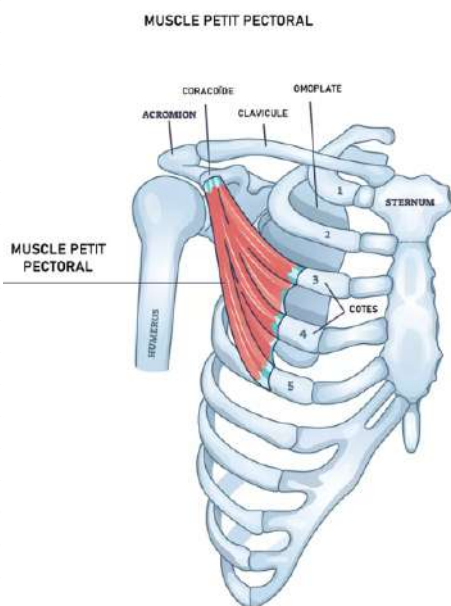
Hello les pitit's potes, on se retrouve avec une petite fiche récap' sur les insertions des muscles vus dans le cours. J'ai été plus loin dans la précision des insertions de certains muscles, ce sont des recherches personnelles et non pas ce que dit le prof (même s'il dit d'approfondir de son côté) donc vous en faites ce que vous voulez, en tout cas ces notions supplémentaires ne tomberont pas en qcm au tutorat. Des bisous, continuez de tout donner et à la moindre question go fofo 😊

1. La paroi antérieure du tronc

Premier plan

a) Le petit pectoral

coracoïde de l'omoplate -> côtes 3,4 et 5

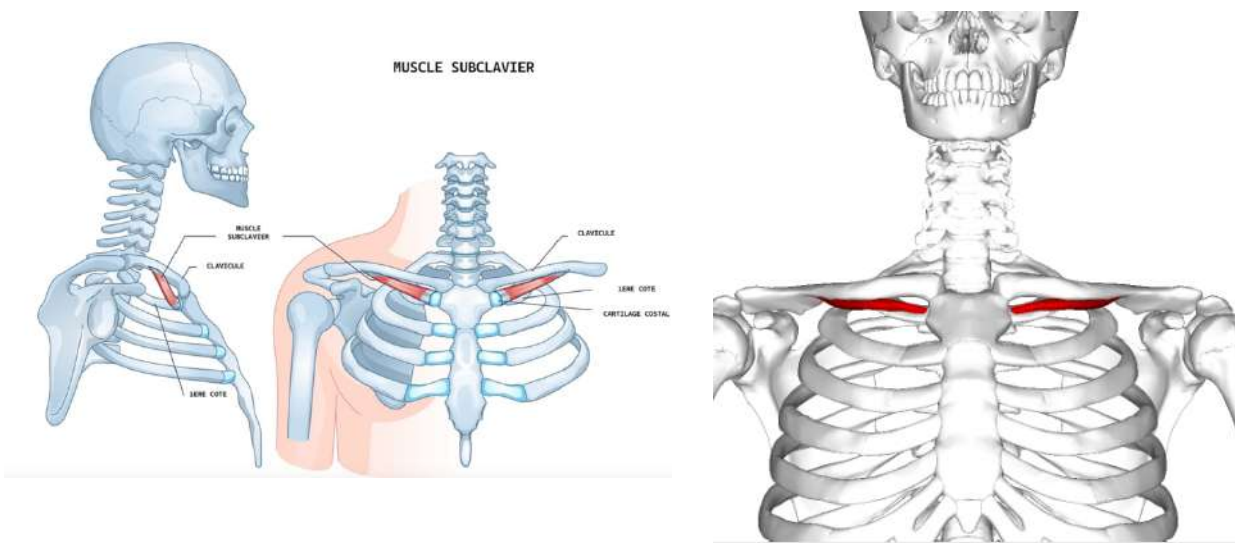


★ Tut'Bonus ★

Face antérieure et bord supérieur des 3^e, 4^e et 5^e côtes, près du cartilage costal => bord médial de la portion horizontale du processus coracoïde de la scapula

b) Le sous-clavier = sub-clavier

Bord inférieur clavicule -> 1^e côte



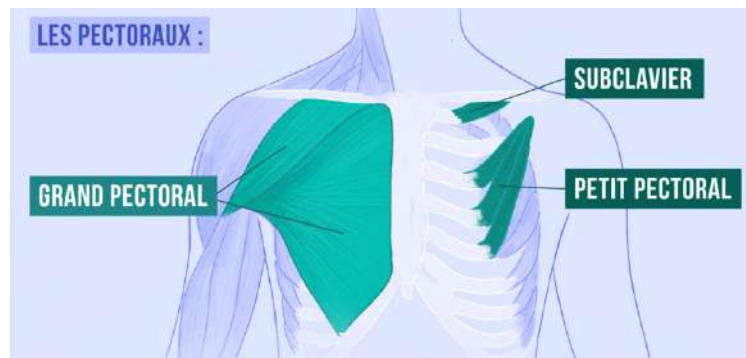
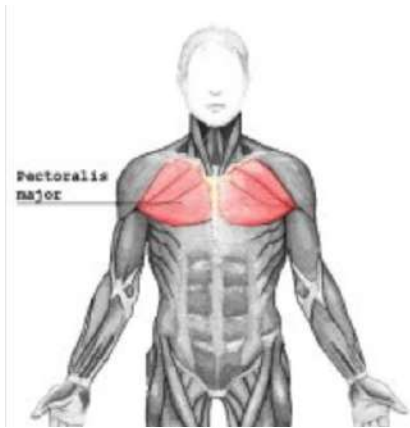
★ Tut'Bonus ★

face inférieure de la clavicule => bord inférieur de la 1^{ère} côte et du 1^{er} cartilage costal

Deuxième plan

a) Le grand pectoral

Clavicule et sternum -> humérus et côtes 3, 4, 5, 6 et 7



★ Tut'bonus ★

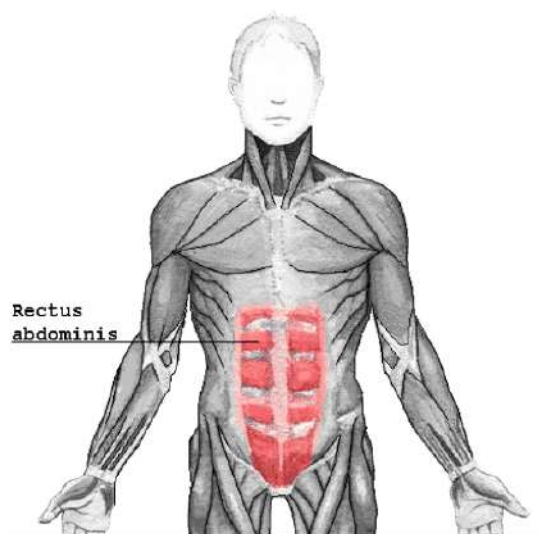
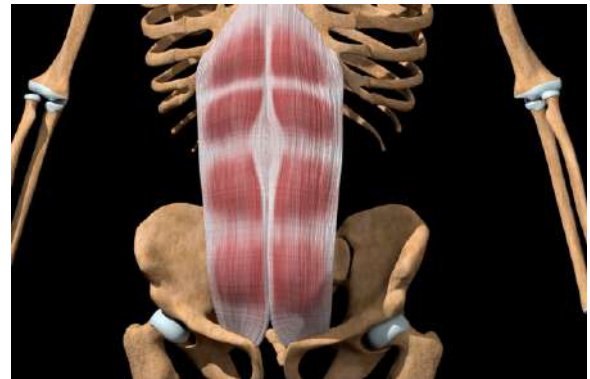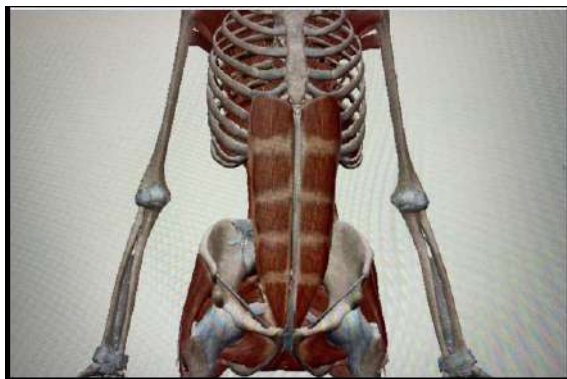Faisceau supérieur : bord antérieur de la moitié médiale de la clavicule
=> humérus

Faisceau moyen : sternum et 6 premiers arcs costaux => humérus

Faisceau inférieur : muscles grands droits de l'abdomen => humérus

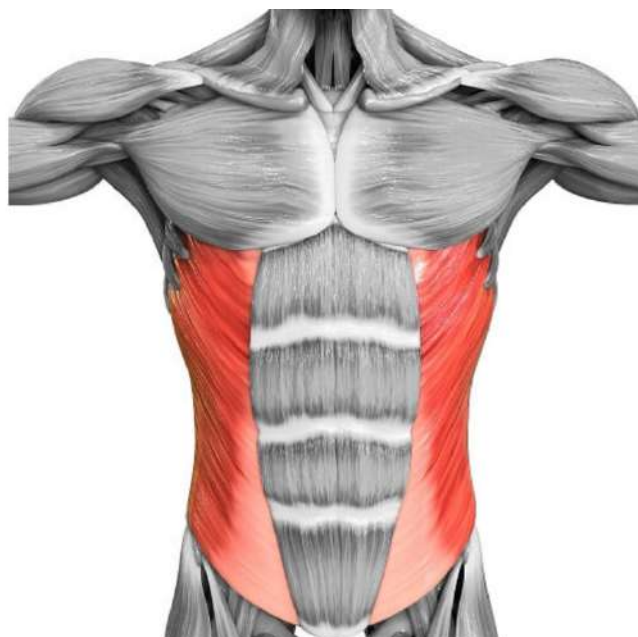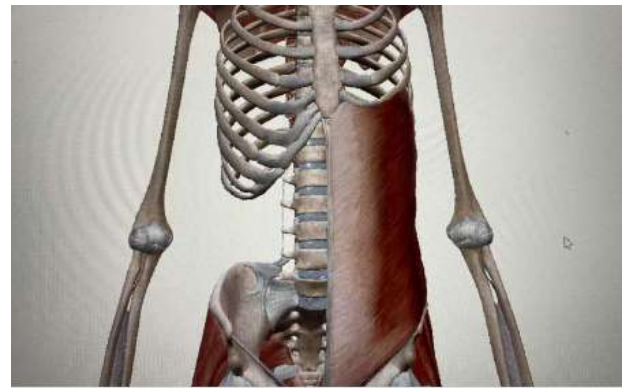
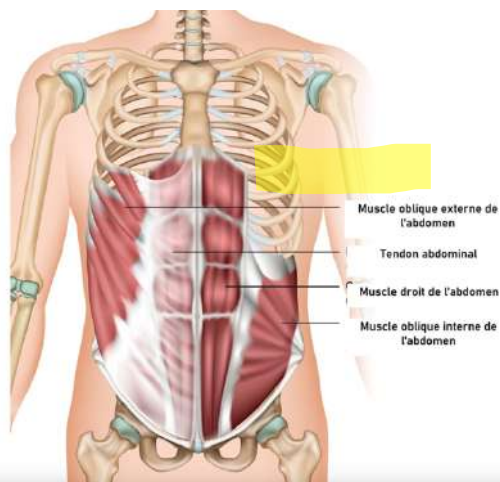
b) Le grand Droit

Côtes 5 et 6 -> appendice xyphoïde du sternum



c) Le grand Oblique = oblique externe

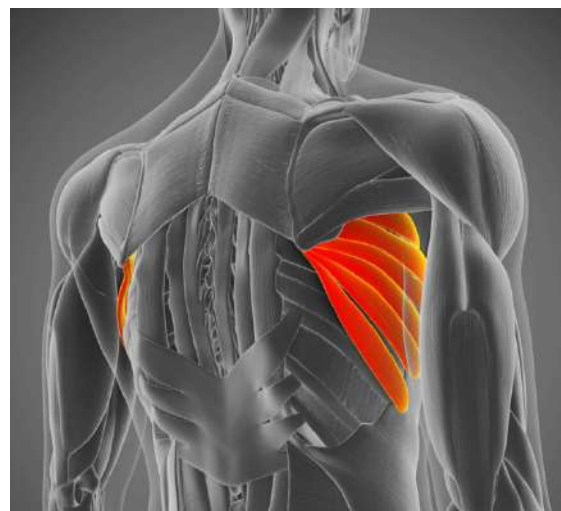
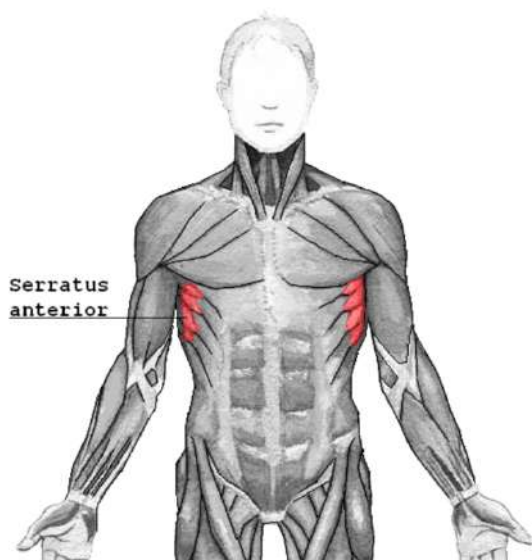
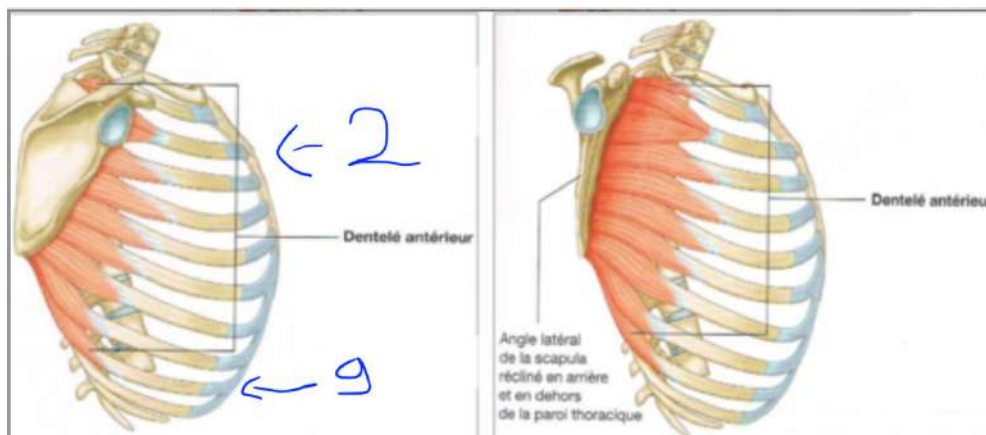
Côtes 5 à 12 -> paroi antérieure de l'abdomen



2. La paroi latérale du tronc

a) Le grand Dentelé = dentelé antérieur

Scapula -> côtes 2 à 9

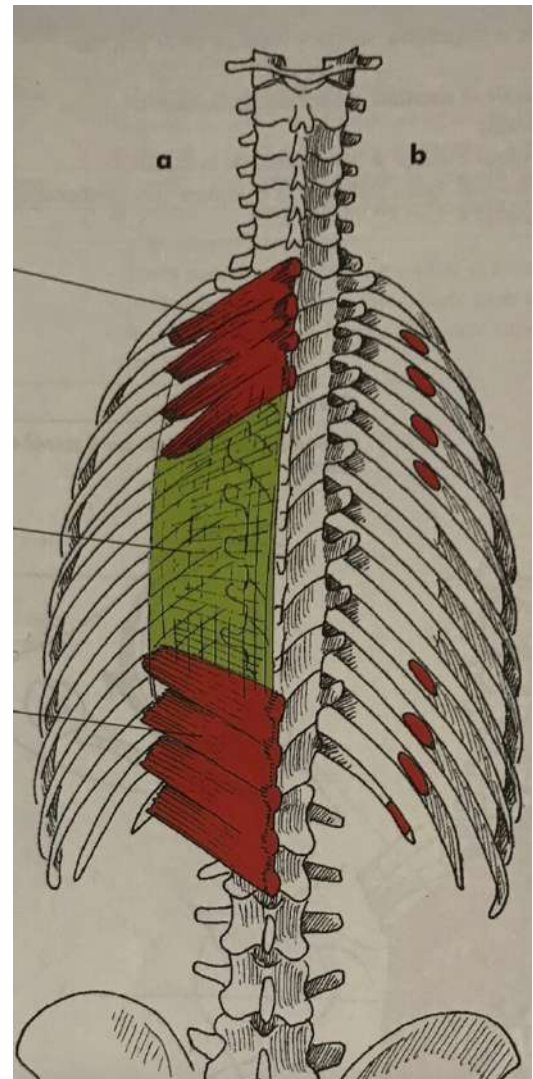
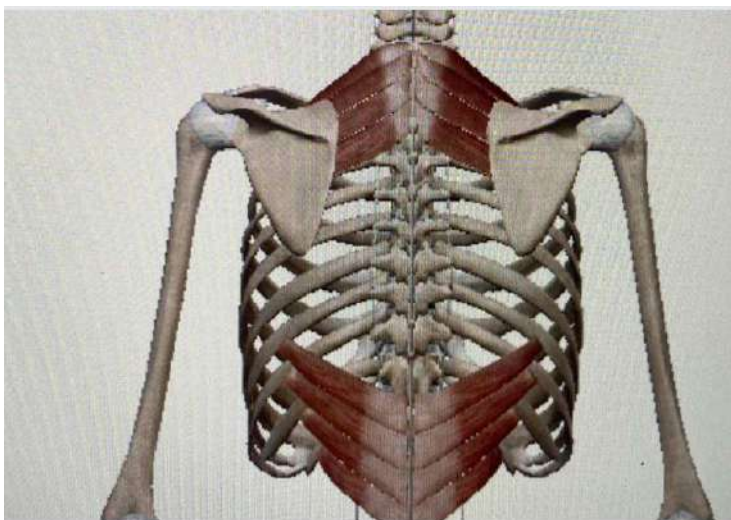
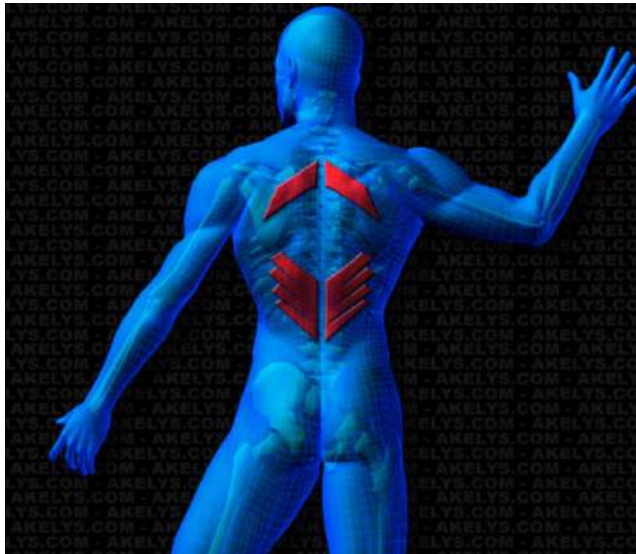


3. La paroi postérieure du tronc

Premier plan

a) Le petit Dentelé

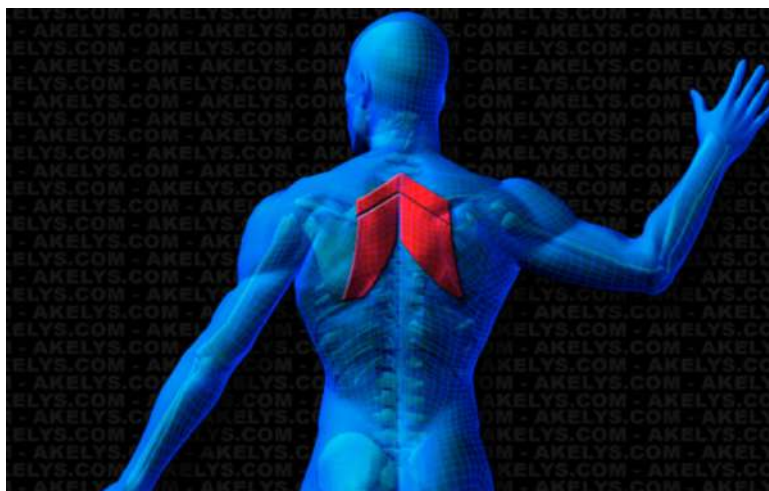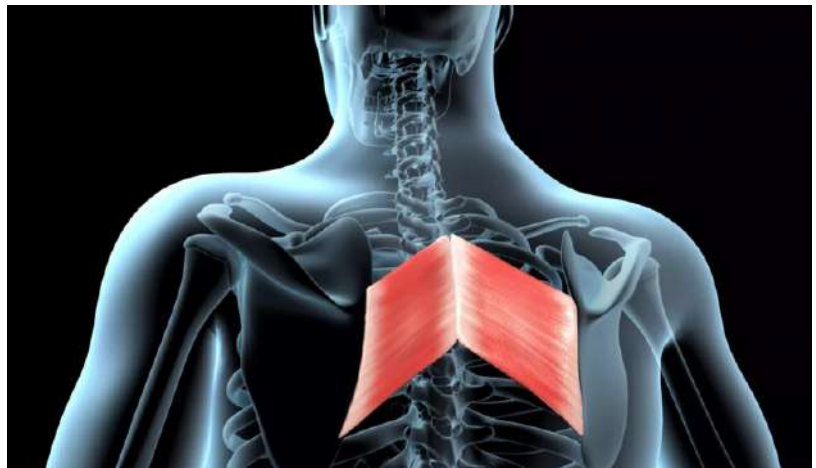
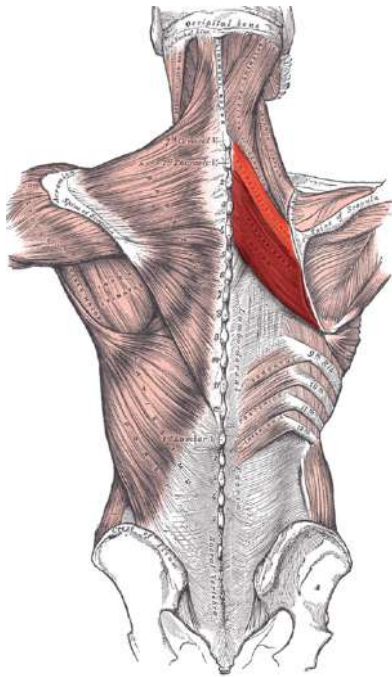
Partie postéro-supérieure de C7 à T3 et postéro-inférieure de T11 ou T12 à L3 -> côtes 2 à 5 et 9 à 12



Deuxième plan

a) Le Rhomboïde

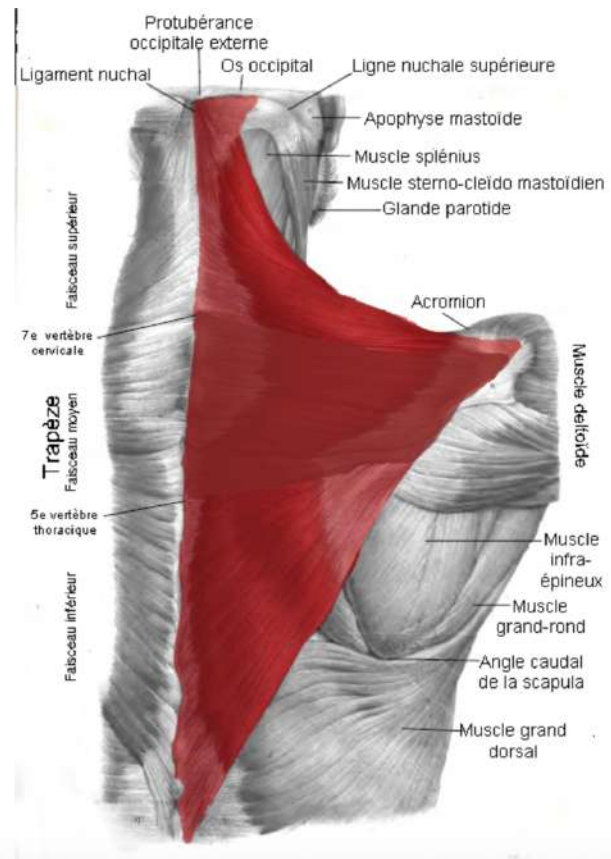
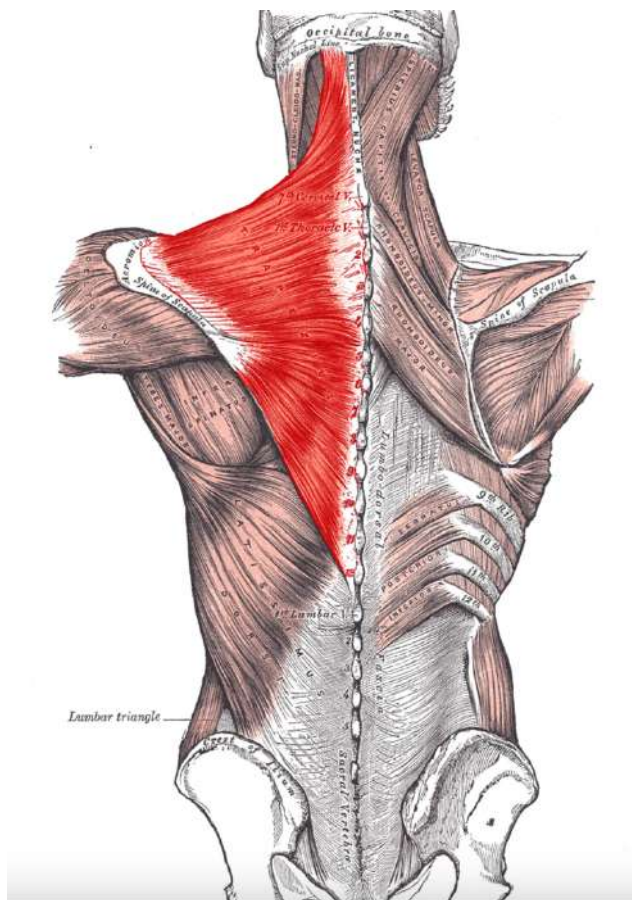
C7 à T4 -> scapula



Troisième plan

a) Le trapèze occipital

C1 à T11 -> scapula et clavicule



★ Tut'bonus ★

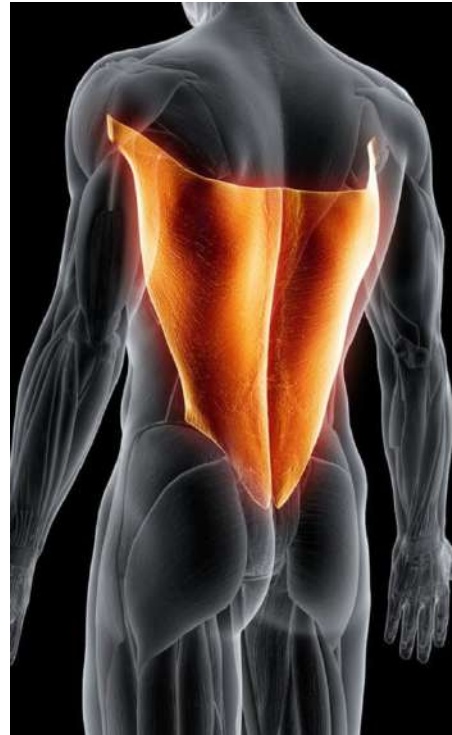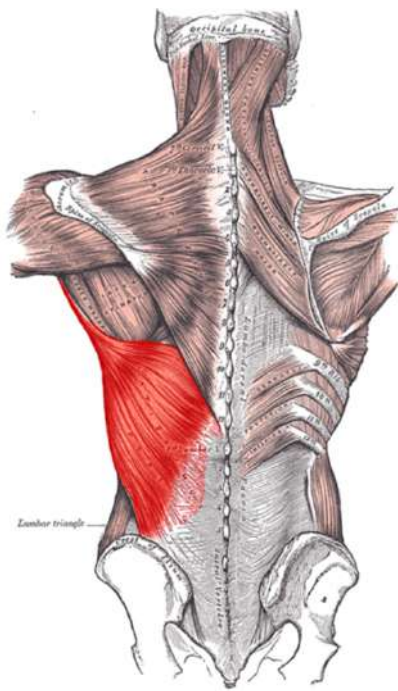
Fibres supérieures : protubérance occipitale externe, os occipital et ligne nuchale supérieure => 1/3 latéral clavicule

Fibres moyennes : processus épineux de C7 à T4 => clavicule, acromion et bord supérieur scapula

Fibres inférieures : processus épineux de T4 à T12 => épine de la scapula

a) Le Grand dorsal

T7 à T12 et L1 à L5 -> sacrum, crête iliaque postérieure et humérus en distal



★ Tut'bonus ★

Aponévrose du grand dorsal insérée verticalement depuis T7 jusqu'à L5, puis au bas de la crête sacrale médiane, et remonte sur le bord latéral du sacrum et sur le 1/3 dorsal de la lèvre externe de la crête iliaque. Le grand dorsal se finit en un tendon aplati qui glisse dans le creux axillaire, et s'insère au fond du sillon inter-tuberculaire ou gouttière bicipitale, à la face antérieure de l'humérus