

1/	AC	2/	CD	3/	ABCD	4/	E	5/	AC
6/	B	7/	AB	8/	A	9/	B	10/	BC
11/	ABC	12/	BCD	13/	B	14/	B	15/	E

QCM 1 : AC

- A) Vrai
- B) Faux : pas forcément !!
- C) Vrai
- D) Faux : tout est exact sauf que le point nasion est situé au-dessous de la glabella (saillie de l'os frontal)
- E) Faux

QCM 2 : CD

- A) Faux : ces hiatus sont bien situés au niveau de l'étage moyen mais au niveau du rocher et non du sphénoïde
- B) Faux : vrai mais le clivus est au niveau de l'étage postérieur (attention à l'énoncé) +++
- C) Vrai
- D) Vrai
- E) Faux

QCM 3 : ABCD

- A) Vrai
- B) Vrai
- C) Vrai
- D) Vrai
- E) Faux

QCM 4 : E

- A) Faux : cinq rameaux COLLATÉRAUX+++
- B) Faux : le ganglion stellaire est toujours là et l'artère vertébrale le traverse constamment
- C) Faux : c'est le tronc thyro-cervical, le reste est exact
- D) Faux : l'intérieur des côtes
- E) Vrai

QCM 5 : AC

- A) Vrai
- B) Faux : il se trouve en C4
- C) Vrai
- D) Faux : les veines thyroïdiennes moyennes sont bilatérales et plutôt au niveau latéral des lobes thyroïdiens
- E) Faux

QCM 6 : B

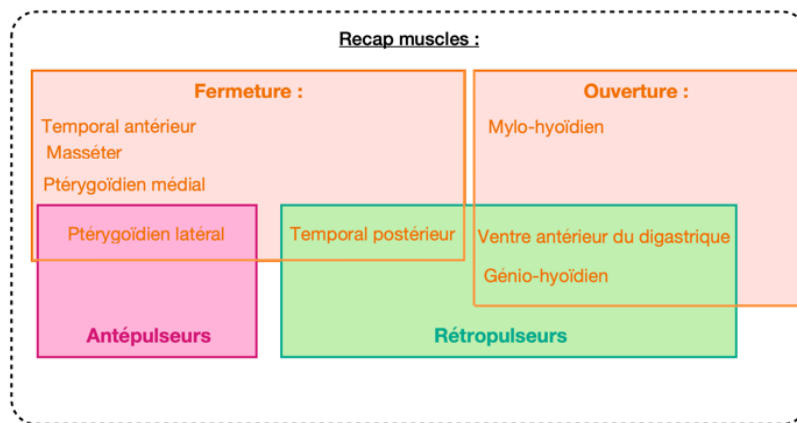
- A) Faux : ces ligaments sont au nombre de 3, il manque le ligament antérieur
- B) Vrai
- C) Faux : vrai à gauche, cependant à droite le nerf récurrent fait une crosse autour de l'artère sous-clavière droite et vient se loger PROGRESSIVEMENT l'angle trachéo-œsophagien droit
- D) Faux : c'est vrai pour le nerf récurrent droit, pas le gauche
- E) Faux

QCM 7 : AB

- A) Vrai
- B) Vrai
- C) Faux : elle est enveloppée de la sorte par le fascia cervical superficiel
- D) Faux : les glandes sublinguales ont de multiples conduits excréteurs (accessoires et principaux) mais les sous-mandibulaires n'en ont qu'un respectif
- E) Faux

QCM 8 : A

- A) Vrai : regardez le schéma de ma fiche pour vous repérer parmi tous ces muscles !
B) Faux
C) Faux
D) Faux
E) Faux



QCM 9 : B

- A) Faux : fragment d'ellipse plein, c'est la surface temporale qui est creuse
B) Vrai
C) Faux : ventre antérieur est innervé par le nerf alvéolaire inférieur et le ventre postérieur par le nerf FACIAL (VII)
D) Faux : c'est le mylo-hyoïdien le plus puissant
E) Faux

QCM 10 : BC

- A) Faux : FAISCEAUX pas tronc
B) Vrai
C) Vrai
D) Faux : le tronc devient faisceau et pas l'inverse
E) Faux

QCM 11 : ABC

- A) Vrai :
B) Vrai :
C) Vrai :
D) Faux : c'est la définition de l'anse vertébrale ça...
E) Faux

QCM 12 : BCD

- A) Faux : c'est la même, véhiculée par le XI +++++
B) Vrai
C) Vrai
D) Vrai
E) Faux

QCM 13 : B

- A) Faux : ils réchauffent l'air !
B) Vrai
C) Faux : il est totalement adhérent au périoste
D) Faux : nooon pas au niveau de la tâche olfactive
E) Faux : qcm de mes vieux qui m'avait bien fait galérer l'année dernière ☺

QCM 14 : B

- A) Faux : sensitif et moteur
B) Vrai : +++++++
C) Faux : non il est innervé par le laryngé supérieure pour sa motricité
D) Faux : à gauche sous l'aorte et à droite sous l'artère sous-clavière
E) Faux

QCM 15 : E

A) Faux

B) Faux

C) Faux

D) Faux

E) Vrai : F/F cela peut entrainer une PARALYSIE car on risque de léser le nerf responsable de la MOTRICITE