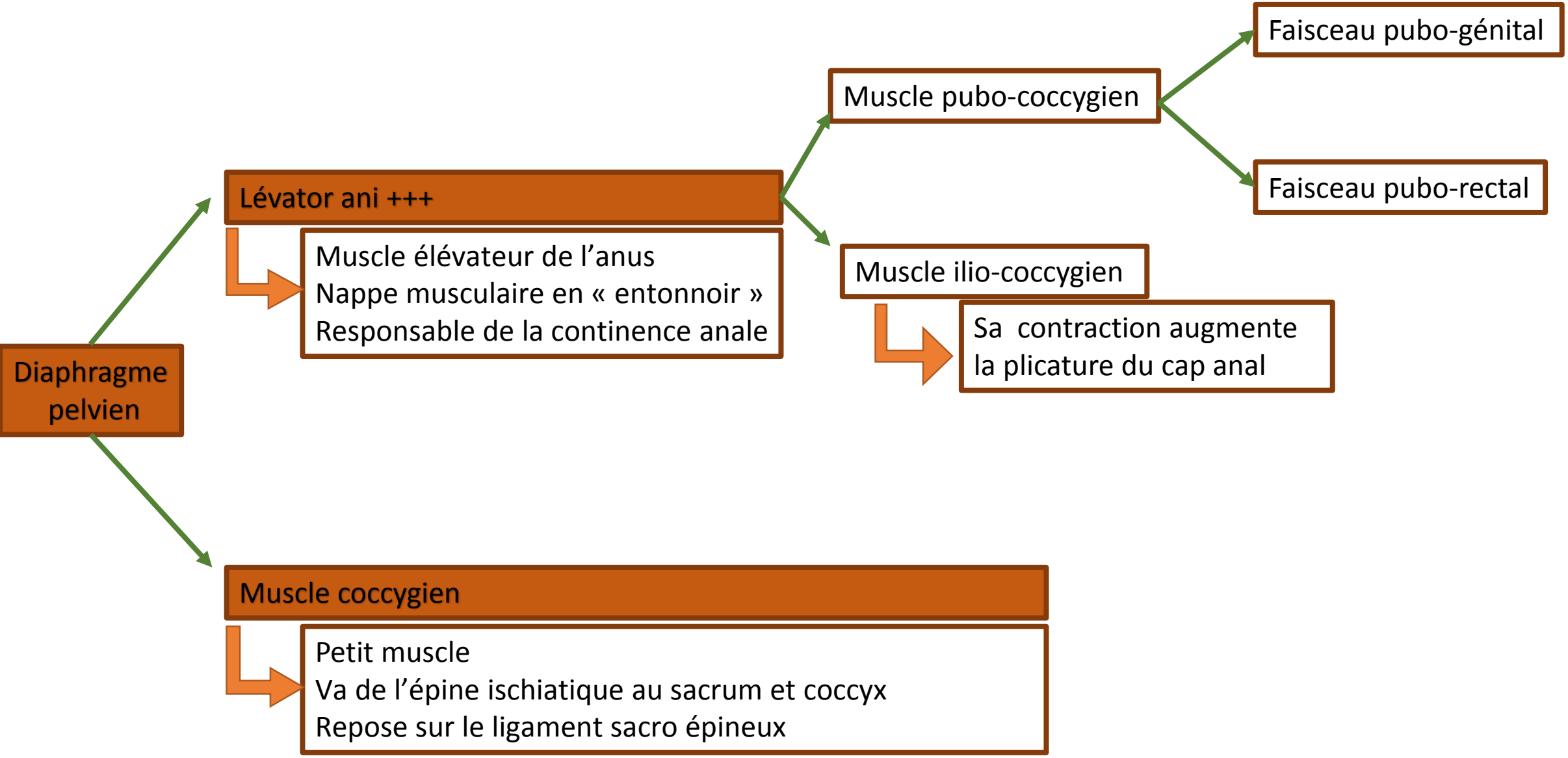


Innervation ➔ plexus sacré ( nerfs pudendal + nerfs rectal inférieur)

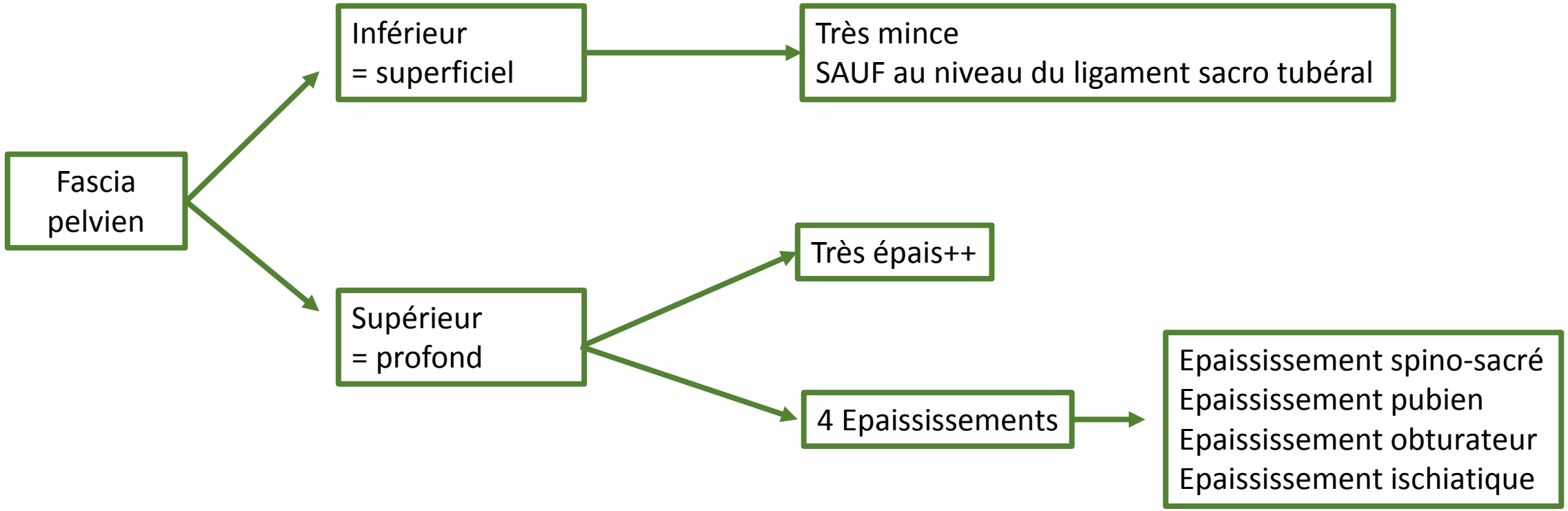
Fascia pelvien
Inférieur = superficiel
Très mince SAUF au niveau du ligament sacro tubéral
Supérieur = profond
Très épais++
4 Epaississements
Epaississement spino-sacré
Epaississement pubien
Epaississement obturateur
Epaississement ischiatique