

La vascularisation

Salut ! Je lâche ma haine ici puisque j'avais réalisé et perfectionné cette fiche, j'en étais très fière, et j'ai brutalement tout perdu. Bref après avoir séché mes larmes et bu mon seum, voici la version 2.0

...

I/ Vascularisation de la tête et du cou

1. Les artères de la tête et du cou

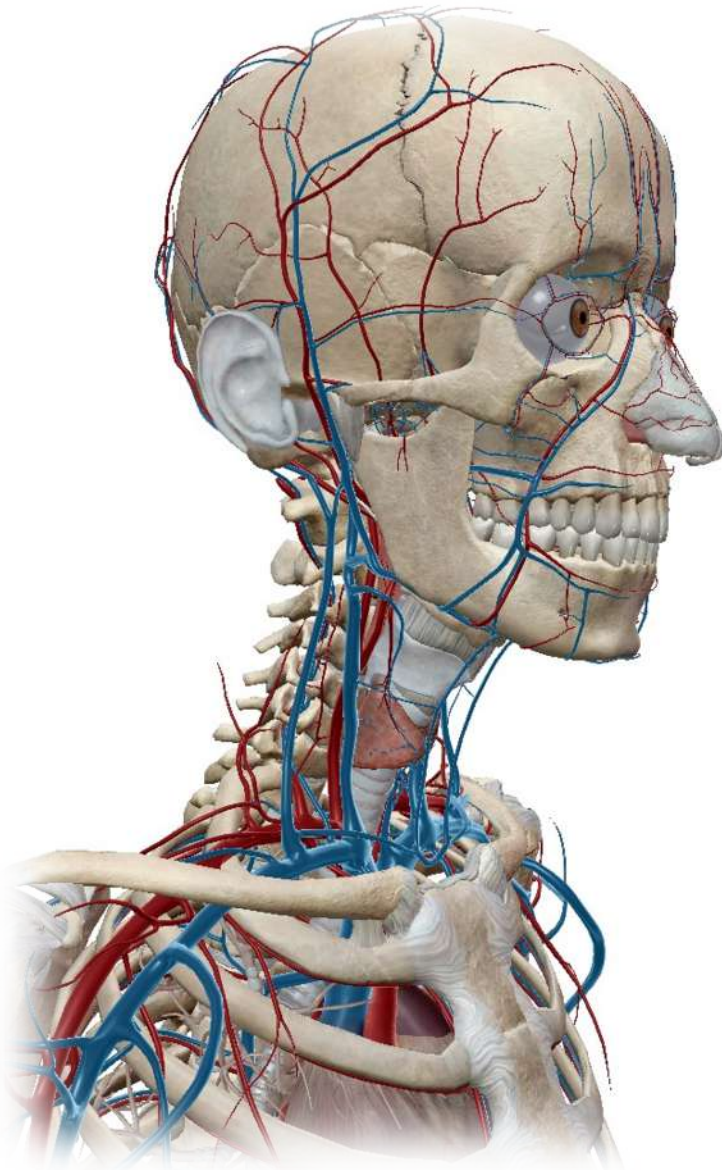
a) La gerbe aortique

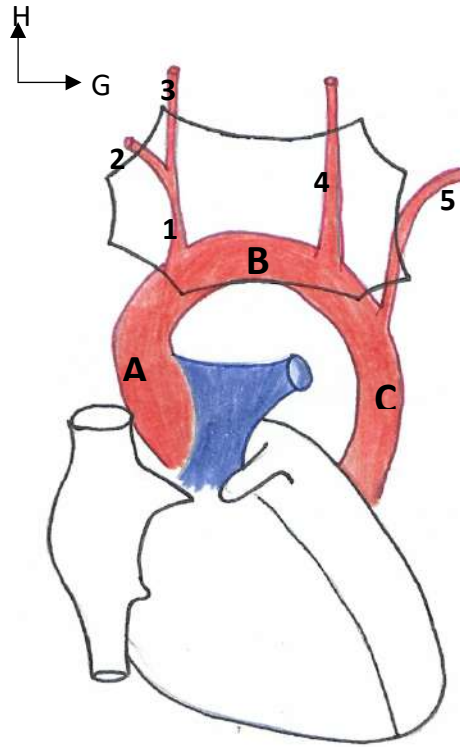
On voit :

- Le **cœur**, de face. On rappelle que l'atrium G n'est pas visible sous cet angle
- Le **manubrium sternal**. On situe son extrémité sup. en T2 (incisure jugulaire), et son extrémité inf. en T4.

À son origine, l'aorte forme une crosse que l'on peut diviser en 3 portions :

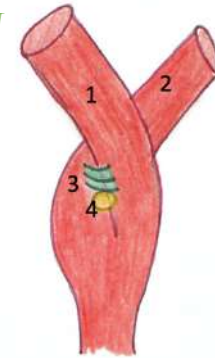
- **Ascendante (A)**
- **Horizontale (B)**, c'est la crosse à proprement parler (en T4)
- **Descendante (C)**





b) Divisions de l'artère carotide commune

VUE POSTÉRIEURE DU SINUS CAROTIDIEN



L'artère carotide va avoir un trajet ascendant en regard de la région sterno-cléido-mastoïdienne. Arrivée au niveau postérieur de l'os hyoïde, donc en C4, elle va former cet accolement en canon de fusil : le **sinus carotidien**.

À l'issue de ce sinus, elle se divise en **artère carotide interne (1)** et **artère carotide externe (2)**.

À leur origine, l'ACI et l'ACE sont attachées par l'intermédiaire du **ligament carotidien (3)**, uniquement postérieur.

En arrière de la bifurcation, on observe la présence d'un petit para-ganglion, le **glomus carotidien (4)**. Ce dernier est vascularisé par une petite artère issue de la division artérielle.

Remarque : L'origine de la carotide interne est entourée par l'origine de l'artère carotide externe.

→ **La gerbe aortique** : Elle se trouve au niveau de la portion horizontale et donne ;
de droite à gauche

- **Le TABC (Tronc Artériel Brachio-Céphalique) droit (1)**. Celui-ci se divise, au niveau de l'articulation sterno-claviculaire, en **artère sous-clavière droite (2)** et en **artère carotide commune droite (3)**.
- **L'artère carotide primitive (= commune) gauche (4)**.
- **L'artère sous-clavière gauche (5)**.

c) Divisions de l'artère carotide externe

Dès son origine, l'ACE vient entourer l'ACI, puis va en suite se diriger vers le haut et vers l'avant.

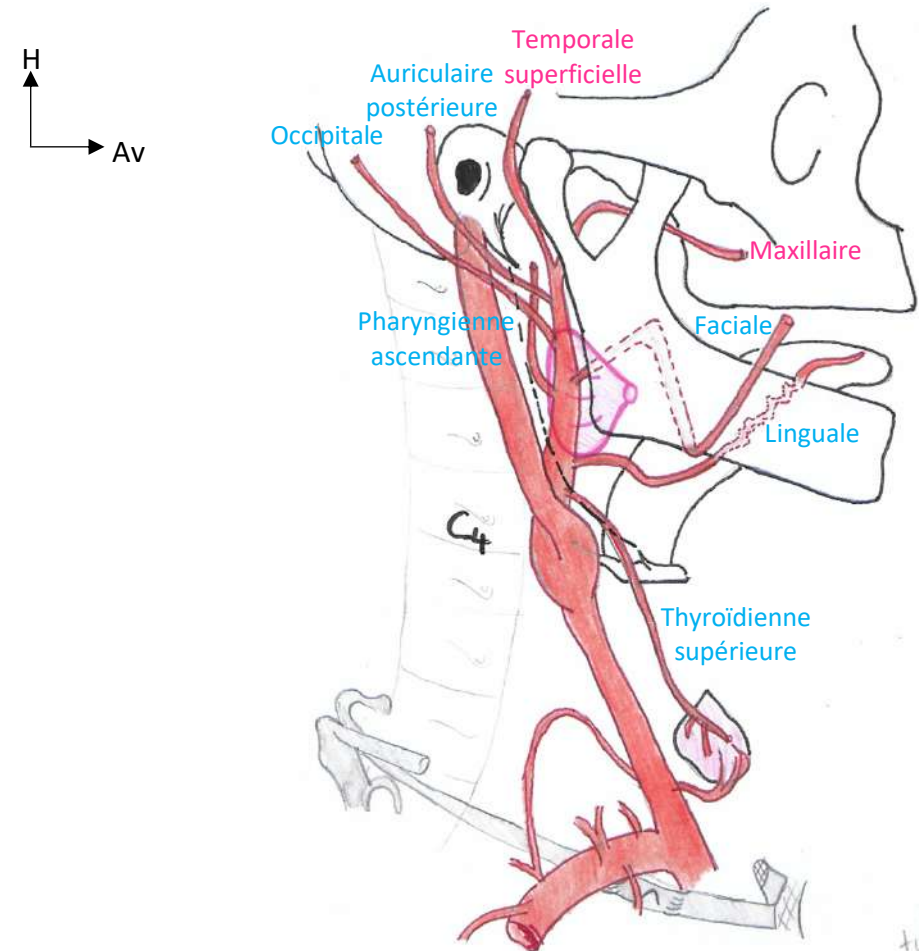
L'artère carotide externe va venir traverser la **glande parotide** qu'elle innerve, puis va donner ses nombreux rameaux : **6 rameaux collatéraux** et **2 rameaux terminaux**.

Nous avons d'abord les **6 rameaux collatéraux** de l'artère carotide externe :

- **L'artère occipitale**
- **L'artère auriculaire postérieure**
- **L'artère pharyngienne ascendante**
- **L'artère faciale**, elle décrit une crosse autour de la mandibule et traverse la glande sous-mandibulaire
- **L'artère linguale**, elle a un trajet godronné, ce qui lui permet de suivre les mouvements de la langue
- **L'artère thyroïdienne supérieure**

Et enfin les **deux rameaux terminaux** :

- **L'artère temporale superficielle**
- **L'artère maxillaire**



Rappel qui ne fait pas de mal :

- **Rameau collatéral** : Naît de la division d'une artère mais ne la termine pas.
- **Rameau terminal** : Se détache de son artère d'origine en la terminant.

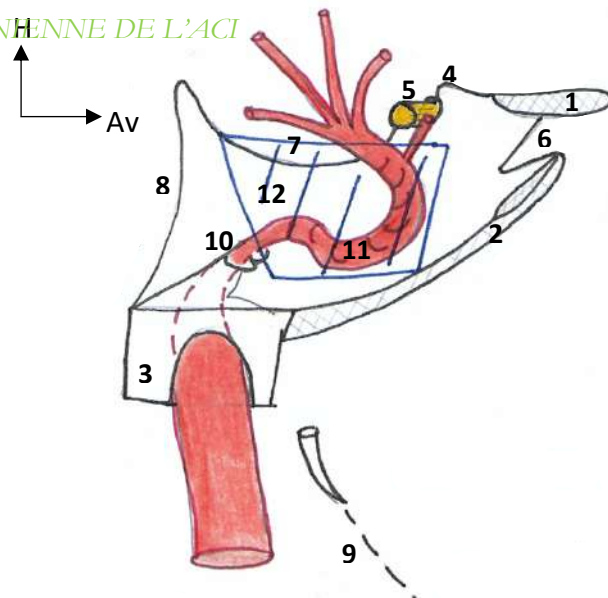
Au cas où ça n'était pas clair, c'est un piège facile ne vous faites pas avoir

d) Divisions de l'artère carotide interne

On voit :

- ➔ Ici nous sommes à l'intérieur du crâne, on a ; en avant le sphénoïde, avec une coupe de la **PAS (1)** et la **GAS (2)**, et en arrière le **rocher du temporal (3)**.
- ➔ On repère en avant le **processus clinéoïde antérieur (4)**, ainsi que le **chiasma optique (5)** où convergent les nerfs optiques. On repère aussi la **FOS (6)** entre la PAS et la GAS.
- ➔ En arrière il y a la **scelle turcique (7)** et le **dorsum sellae (8)**.

VUE ENDOCRÂNIENNE DE L'ACI



L'artère carotide interne n'a **qu'un seul et unique rameau collatéral**, tous les autres sont des rameaux terminaux (au nombre de 4).

À partir du sinus carotidien, l'artère carotide interne va avoir un trajet ascendant et postérieur. Elle va passer en arrière du **diaphragme stylien (9)** puis pénétrer dans le crâne par le **rocher du temporal**.

Dans ce dernier, elle va avoir un trajet oblique vers l'avant et vers le dedans, puis ressortir au niveau de la base du crâne par le **trou déchiré (10)**.

L'ACI va cheminer sur les bords latéraux du corps du sphénoïde qui prend la forme d'une gouttière. En suivant les courbures de cette gouttière, l'ACI va former une crosse que l'on nomme le **siphon carotidien (11)**.

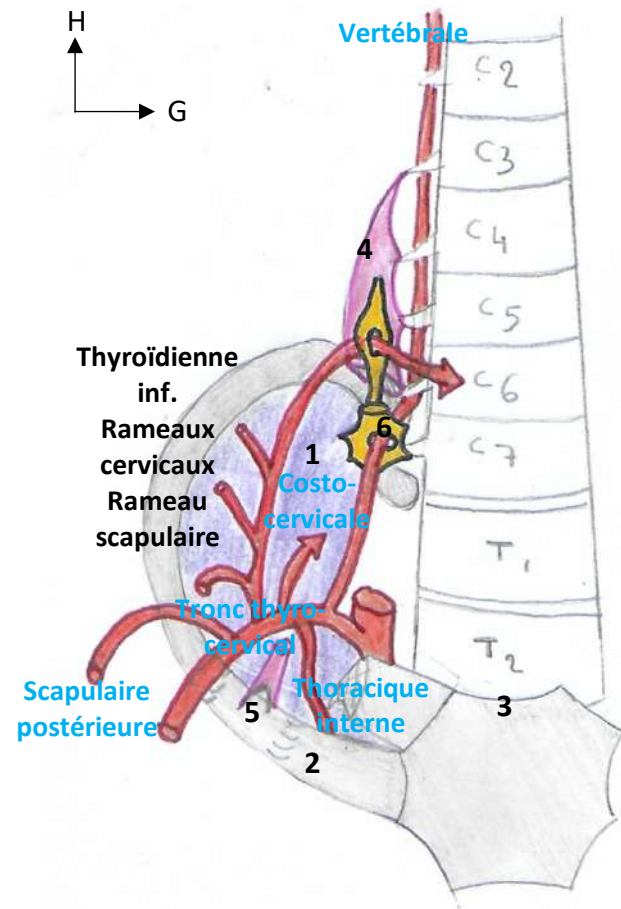
Ce siphon est recouvert par un plexus veineux ; c'est le **sinus caverneux (12)**.

Seul et unique rameau collatéral :

- **L'artère ophtalmique de Willis**, qui va ensuite suivre le trajet du nerf optique (attention c'est bien artère OPHTALMIQUE et nerf OPTIQUE).

Les **4 rameaux terminaux** de l'artère carotide interne :

- **L'artère cérébrale antérieure**
- **L'artère communicante postérieure**
- **L'artère cérébrale moyenne (ou sylvienne)**
- **L'artère choroïdienne antérieure**

e) Divisions de l'artère sous-clavière

On voit :

- Le **dôme pleural (1)**, qui est marqué de dépressions qui correspondent au passage des gros vaisseaux
- On voit la **première côte K1 (2)**, oblique vers le bas et vers l'avant (45° avec l'horizontale), ce qui explique qu'elle soit plus ou moins dans le même plan que l'**incisure jugulaire du sternum (3)** (T2)
- Le **muscle scalène antérieur (4)**, qui s'insère au niveau des tubercules antérieurs des processus transverses de C3 à C6, suit un trajet descendant et se termine sur son **tubercule d'insertion (5)**, au niveau de la face supérieure de K1.
- Et enfin, le **ganglion stellaire (6)** (rappel : issu de la fusion du dernier ganglion cervical et du premier thoracique). Il se situe sur le col de K1, au fond du puit inter-scalénique, en sus et rétro-pleural.



L'artère sous-clavière ne donne **QUE des rameaux collatéraux**, ne vous faites pas avoir bêtement...

Ils sont **au nombre de 5**, avec de l'intérieur vers l'extérieur :

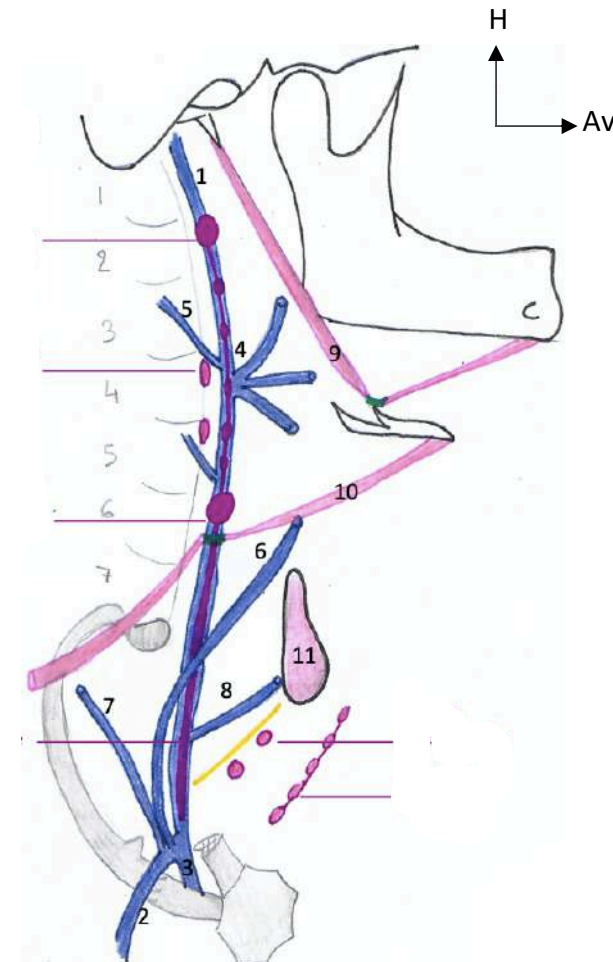
- **L'artère vertébrale** est la *première branche collatérale*. Elle va avoir un trajet postérieur sur le dôme pleural avant de traverser constamment le ganglion stellaire. Elle va ensuite avoir un trajet ascendant dans les foramens transversaires de C6 à C1, puis pénétrer dans le crâne par le foramen magnum et y rejoindre l'artère vertébrale contralatérale.
- **L'artère thoracique interne**, elle va pénétrer dans le thorax puis cheminer à la face postérieure des côtes.
- **L'artère costo-cervicale**, elle a un trajet postérieur.
- **Le tronc thyro-cervical**, *quatrième rameau* de l'artère sous-clavière qui va lui-même être à l'origine de plusieurs rameaux. De bas en haut on aura ; **un rameau scapulaire, deux rameaux cervicaux**, et enfin **l'artère thyroïdienne inférieure**. Cette dernière va cheminer en avant du muscle scalène antérieur, perforer de manière inconstante le ganglion cervical moyen et enfin effectuer une double crosse en C6 avant de vasculariser la partie inférieure de la thyroïde.
- **L'artère scapulaire postérieure**, *cinquième et dernier rameau collatéral*.

2. Les veines de la tête et du cou

- Une veine importante au niveau de la tête et du cou : **La veine jugulaire interne (1)**
- Elle apparaît au niveau du foramen jugulaire, a un trajet descendant puis arrive au niveau de la pince costo-claviculaire où elle est rejointe par la **veine sous-clavière (2)**.
- La réunion de ces deux veines forme le **tronc veineux brachio-céphalique (3)** (TVBC) ou encore le **confluent veineux jugulo-sous-clavier** (un de chaque côté).
- Elle apparaît au niveau du foramen jugulaire, a un trajet descendant puis arrive au niveau de la pince costo-claviculaire où elle est rejointe par la **veine sous-clavière (2)**.
- La réunion de ces deux veines forme le **tronc veineux brachio-céphalique (3)** (TVBC) ou encore le **confluent veineux jugulo-sous-clavier** (un de chaque côté).

Les deux troncs se réunissent afin de former la **veine cave supérieure**.

Cette dernière étant située à droite, le **TVBC gauche est plus volumineux que le droit** et a un trajet **rétro-sternal** afin de le rejoindre.



Les deux gros vaisseaux vus ci-dessus reçoivent tous deux des affluents :

- **Le tronc thyro-linguo-facial (4)**
 - **Les veines pharyngées (5)**
 - **La veine thyroïdienne moyenne (8)**
 - **La veine jugulaire antérieure (6)**
 - **La veine jugulaire externe (7)**
- } **dans la veine jugulaire interne**
 } **dans la veine sous-clavière**

3. Le drainage lymphatique de la tête et du cou

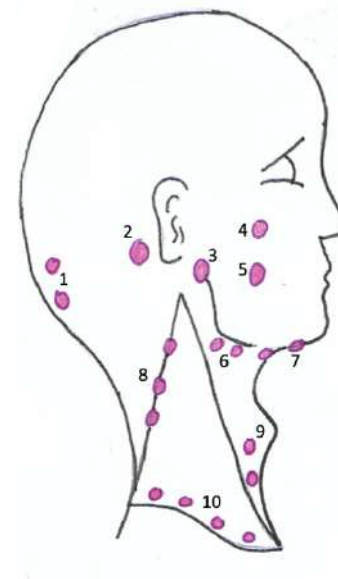
Disclaimer : Les lymphatiques sont fondamentaux car ils ont pour rôle de **drainer les cancers et autres infections**, qui sont nombreux au niveau de la tête et du cou. Ils sont aussi très importants à étudier car **leur palpation fait partie de l'examen clinique**.

Les lymphatiques de la tête et du cou se divisent en deux catégories de nœuds distinctes :

- ➔ Les nœuds superficiels = accessibles à la palpation
- ➔ Les nœuds profonds ≠ accessibles à la palpation

a) Les lymphatiques superficiels

Il y a un certain nombre de nœuds, que le médecin va chercher lors de l'examen, parmi lesquels :



- Occipitaux (1)
- Rétro-auriculaires (2)
- Parotidiens (3)
- Nasogéniens (4)
- Buccaux (5)
- Sous-mandibulaires (6)
- Sous-mentonniers (7)
- Trapéziens (8)
- Jugulaires antérieurs (9)
- Sus-claviers (10)

➔ Ces nœuds superficiels se drainent vers les voies lymphatiques profondes.

b) Les lymphatiques profonds

Ils s'organisent en chaînes :

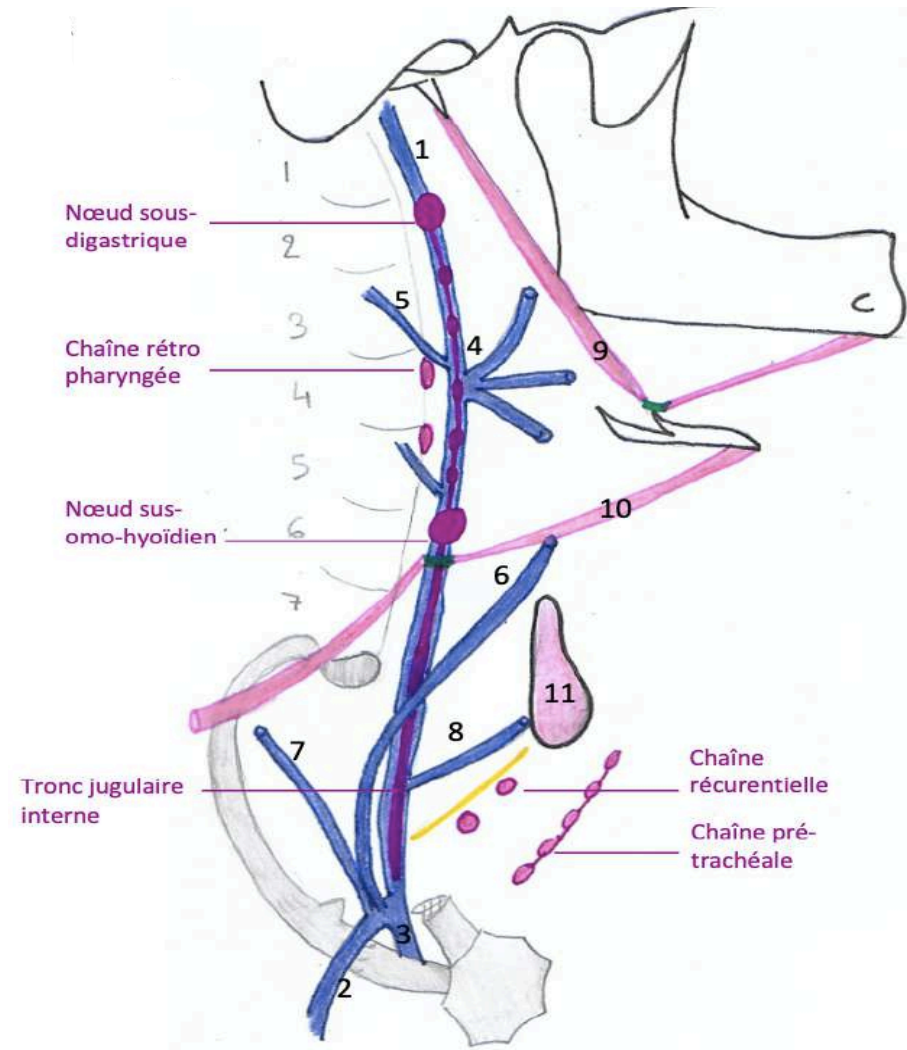
- La chaîne rétro-pharyngée
- La chaîne récurrentielle (qui suit le nerf récurrent)
- La chaîne pré-trachéale

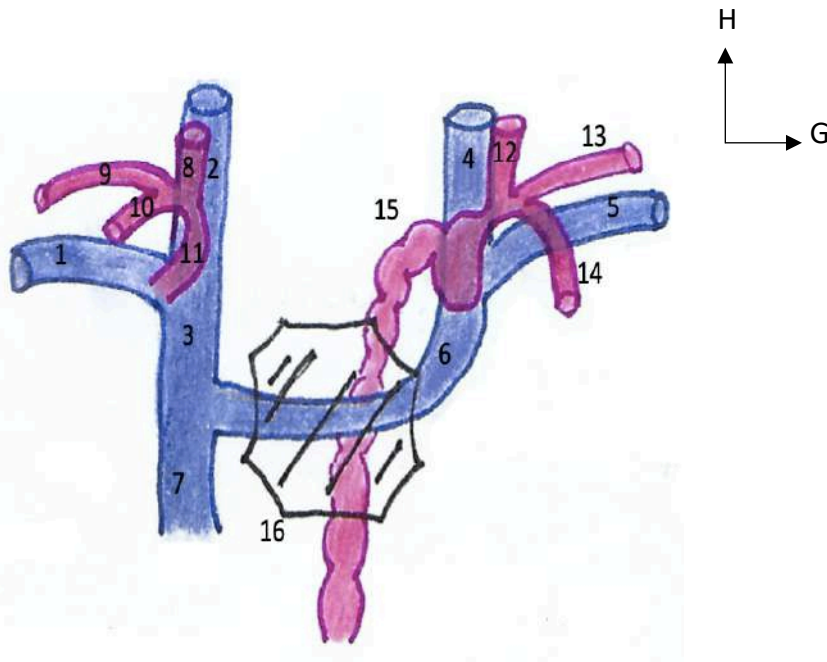
Ces nœuds vont ensuite se drainer dans la **chaîne latéro-jugulaire interne**.

Au niveau de cette chaîne, on décrit 2 nœuds très connus :

- ➔ Le nœud sous-digastrique de Kuttner
- ➔ Le nœud sus-omo-hyoïdien de Poirier

La chaîne latéro-jugulaire interne va continuer et finalement former le **tronc latéro-jugulaire interne**.



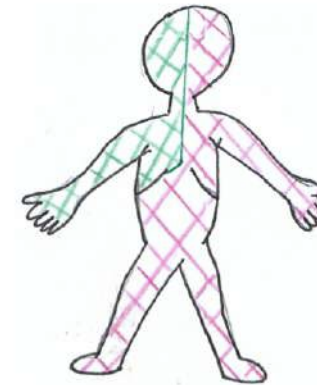


On voit :

- Les veines jugulaires internes (2, 4)
- Les veines sous-clavières (1, 5)
- Les TVBC (3, 6)
- La VCS (Veine Cave Supérieure) (7)

Ensuite ;

À droite comme à gauche, le **tronc latéro-jugulaire interne (8, 12)** va rejoindre le **tronc sous-clavier (9, 13)** et le **tronc broncho-médiastinal (10, 14)**.



MAIS :

→ **À droite** : la confluence forme le **conduit lymphatique droit (11)**. Il se jette dans le **TVBCD** et draine l'hémi face, l'hémi thorax et le membre supérieur droit.

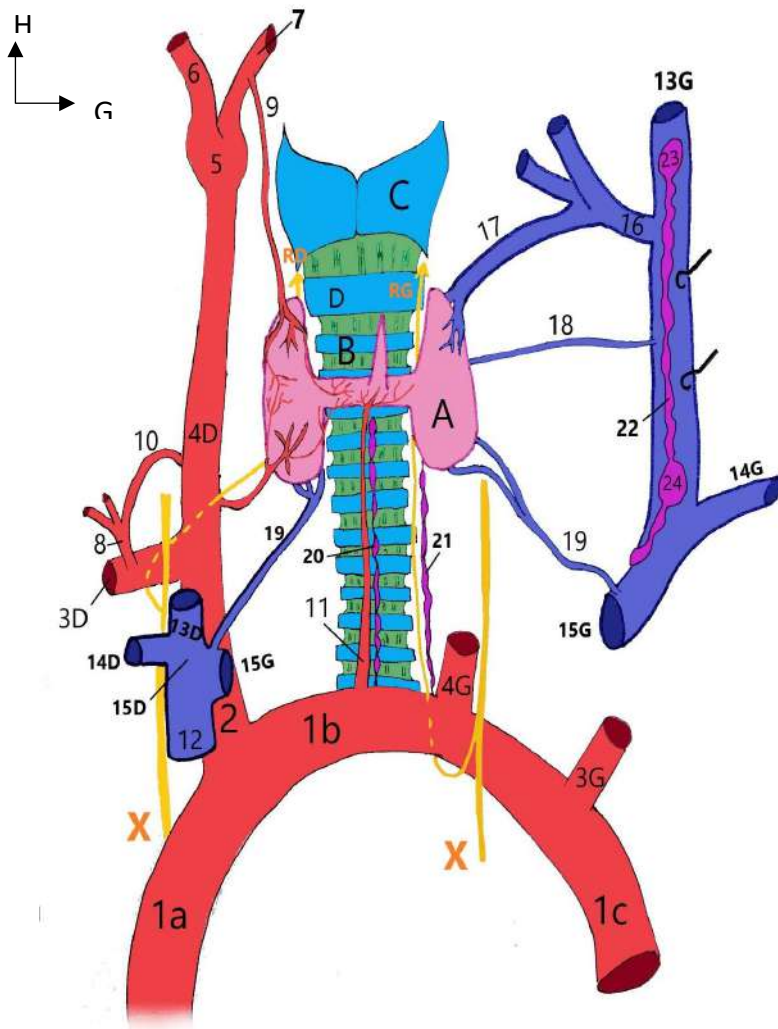
→ **À gauche** : la confluence forme le **conduit thoracique (15)**.

Avec son aspect **moniliforme**, il remonte depuis la **citerne du chyle** et se jette dans le **TVBCG**. Il draine tout le reste du corps.

C'en est terminé pour la vascularisation de la tête et du cou à proprement parler, maintenant place à un petit récap de la vascularisation des autres éléments vus en UE12.

II/ Vascularisation des glandes de la tête et du cou

1. Vascularisation de la thyroïde et des parathyroïdes



On voit :

- L'**arc aortique** avec ses trois portions (1) et le départ de la gerbe aortique au niveau du manubrium sternal
- Le **TABCD** (2), donnant l'**artère sous-clavière droite** (3) et l'**artère carotide commune droite** (4)
- L'**artère carotide commune gauche** (4), l'**artère sous-clavière gauche** (3)
- Le **sinus carotidien** (5) donnant l'**ACI** (6) et l'**ACE** (7)
- Le **tronc thyro-cervical** (8), 4^{ème} rameau collatéral de la sous-clavière

Drainage artériel :

Il provient de trois types d'artères différentes.

- **Les artères thyroïdiennes supérieures (9)**, il y en a une de chaque côté. Elles sont issues des **artères carotides externes** (rameaux collatéraux). Elles vascularisent la partie supérieure des lobes thyroïdiens.
- **L'artère thyroïdienne moyenne (11)**, elle est unique et provient de la **crosse aortique**. Elle a un trajet ascendant en avant de la trachée et vascularise la glande thyroïde au niveau de son isthme.
- **Les artères thyroïdiennes inférieures (10)**, une de chaque côté. Elles sont issues des **tronc thyro-cervicaux** (4^{ème} rameau sous-clavier), ont un trajet ascendant et postérieur puis effectuent une double crosse en C6, avant de rejoindre les parties inférieures des lobes thyroïdiens.



La vascularisation de la thyroïde n'est JAMAIS compromise. En effet il existe de nombreuses anastomoses qui permettent un apport vasculaire permanent : entre **supérieur et inférieur** et entre **lobe droit et gauche**, en passant par l'isthme.

On voit aussi :

- Les **veines jugulaires internes (13)** dans lesquelles se jettent les **troncs-thyro-linguo-faciaux (16)**
- Les **veines sous-clavières** qui confluent avec (14) pour former les **TVBC D&G (15)**
- La **veine cave supérieure (12)** formée par la réunion des troncs

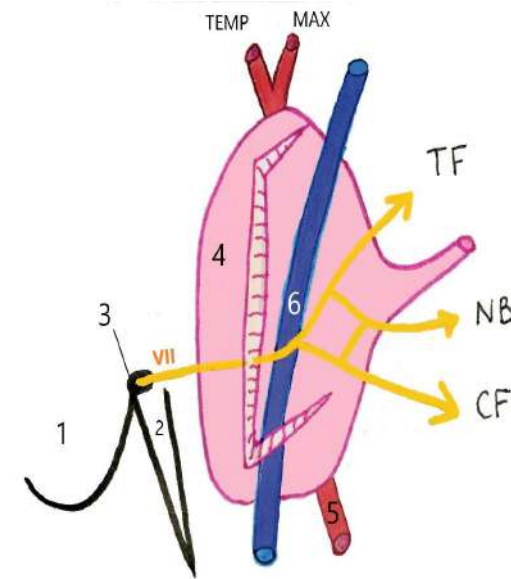
Drainage veineux : (trois types de veines aussi)

- **Les veines thyroïdiennes supérieures (17)**, de chaque côté. Elles forment un tronc commun avec les veines faciales et linguales (**tronc thyro-linguo-facial**), ces troncs se jettent dans les **veines jugulaires internes**.
- **Les veines thyroïdiennes moyennes (18)**, de chaque côté (contrairement à l'artère). Elles se jettent directement dans les **veines jugulaires internes** après avoir drainé la partie moyenne des lobes thyroïdiens.
- **Les veines thyroïdiennes inférieures (19)**, bilatérales. Elles rejoignent les **confluents veineux jugulo-sous-clavières**.

Drainage lymphatique :

Il se fait vers trois chaînes de nœuds.

- La chaîne pré-trachéale (20)
- La chaîne récurrentielle (21)
- La chaîne latéro-jugulaire interne (22), et ses deux nœuds principaux ;
le sous-digastrique (23) et le sus-omo-hyoïdien (24)

2. Vascularisation de la glande parotide (glande salivaire)

La glande parotide est vascularisée par les vaisseaux qui la traversent :

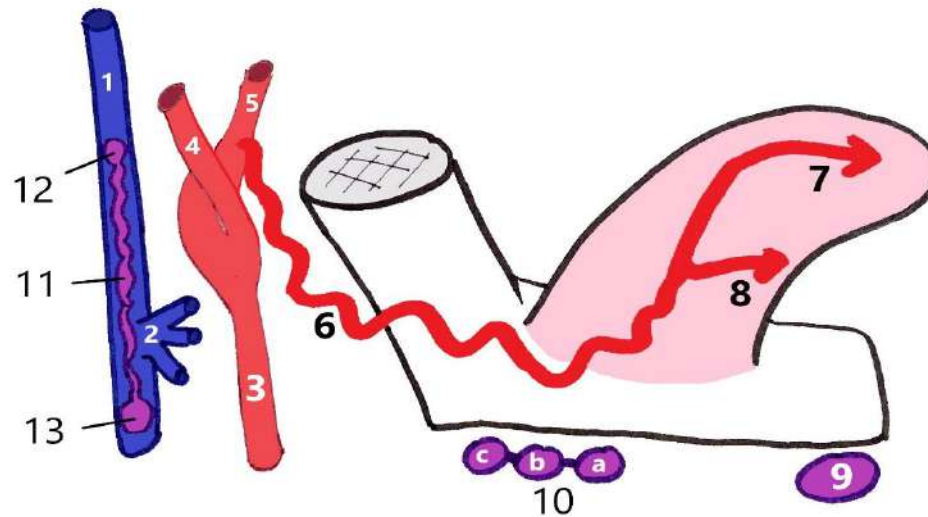
Drainage artériel :

- L'artère carotide externe (5)

Drainage veineux :

- La veine jugulaire externe (6)

III/ Vascularisation de la langue



Drainage artériel :

- **L'artère linguale (6)**. Elle a un aspect godronné de manière à suivre les mouvements et étirements de la langue. Elle se termine en se divisant en **artère ranine (7)** et en **artère sous-linguale (8)**.

On voit :

- La **section de la mandibule** avec son angle (110°, en C2)
- La **langue**
- L'**artère carotide commune (3)**, se divisant en **artère carotide interne (4)** et **externe (5)** au niveau du **sinus carotidien**
- La **veine jugulaire interne (1)** dans laquelle se jette le **tronc veineux thyro-linguo-facial (2)**
- La **chaîne latéro-jugulaire interne (11)** avec le **nœud sous-digastrique (12)** et le **nœud sus-omo-hyoïdien (13)**

Drainage veineux :

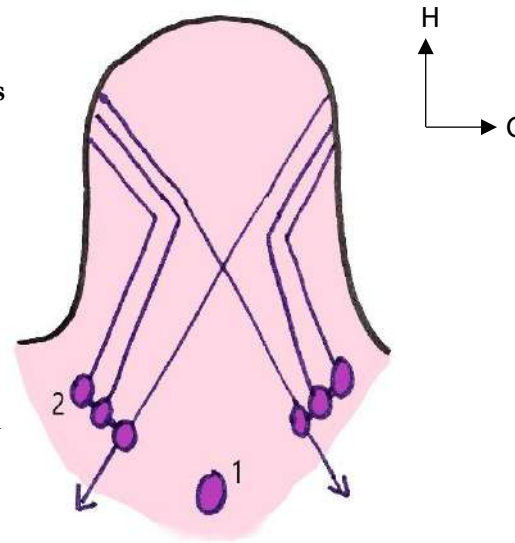
- Vers le **tronc thyro-linguo-facial**, qui comme son nom l'indique regroupe les veines issues de la face, de la langue et de la partie supérieure de la thyroïde. Il se jette en suite dans la VJI.

Drainage lymphatique :

IMPORTANT car il y a **beaucoup de pathologies infectieuses et tumorales** au niveau de la langue.

- **Nœuds sous-géniens (9)**
- **Nœuds sous-mandibulaires (10)**, individualisés en groupes ; antérieurs, moyens et postérieurs

→ Ces nœuds se drainent ensuite vers les chaînes latéro-jugulaires internes



LE DRAINAGE LYMPHATIQUE DE LA LANGUE EST CROISÉ ET BILATÉRAL :

On voit ici qu'une lésion de la langue pourra se drainer vers les nœuds homolatéraux, mais aussi vers les nœuds controlatéraux.

→ Ainsi, une lésion linguale pourra atteindre les deux chaînes latéro-jugulaires internes.

Fin de cette fiche qui récapitule bin bien tout, n'hésitez pas si vous avez des remarques ou des questions !