



# **Edification radiculaire et tissus parodontaux**

**-Radiculogénèse** ou **rhizagénèse** = formation des racines (= pulpo-dentinaire radiculaire + cément)

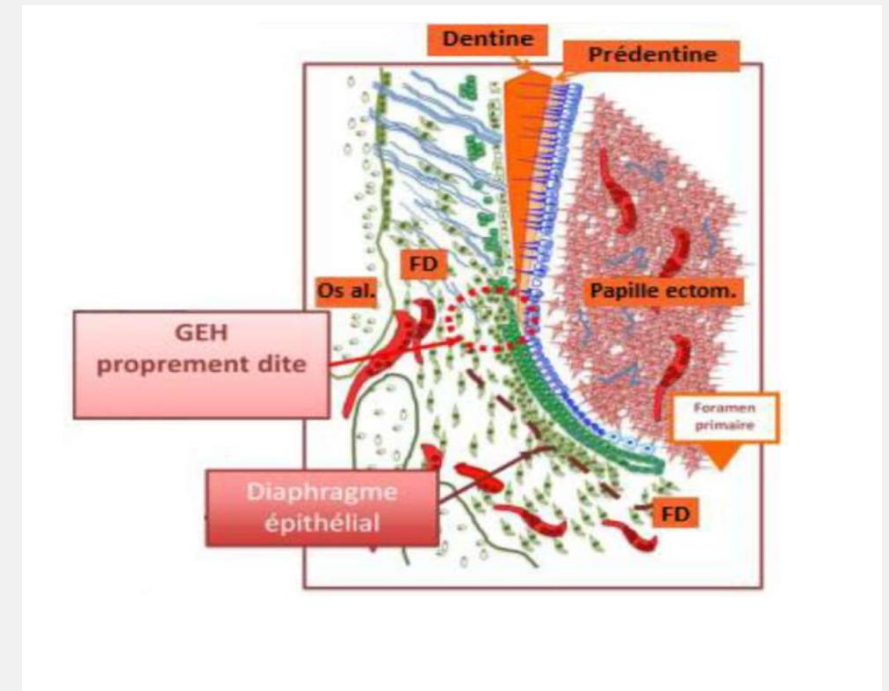
-Racine débute quand couronne a atteint les dimensions définitives (émail et dentine)

- leur formation est liée à la GEH (EDE + EDI)

- Parallèlement à cela se met en place le LDA ou desmodonte ainsi que l'os alvéolaire

# Origine et structure de la GEH

- Au stade de cloche EDE+EDI s'accolent au niveau de futur collet de la dent -> GEH
- Fin amélogénèse -> +activité mitotique, EDE+EDI s'allongent vers l'axe central = GEH
- GEH s'interpose entre le follicule dentaire et PEM
- GEH est constituée de 2 parties morphologiquement **bien définies, sans discontinuité** :
  - 1) Le diaphragme épithélial apical (horizontal)
  - 2) Gaine épithéliale (droite)



Une membrane basale circonscrit la partie épithéliale de la gaine :

1) **côté pulpaire** : **nette bien définie**

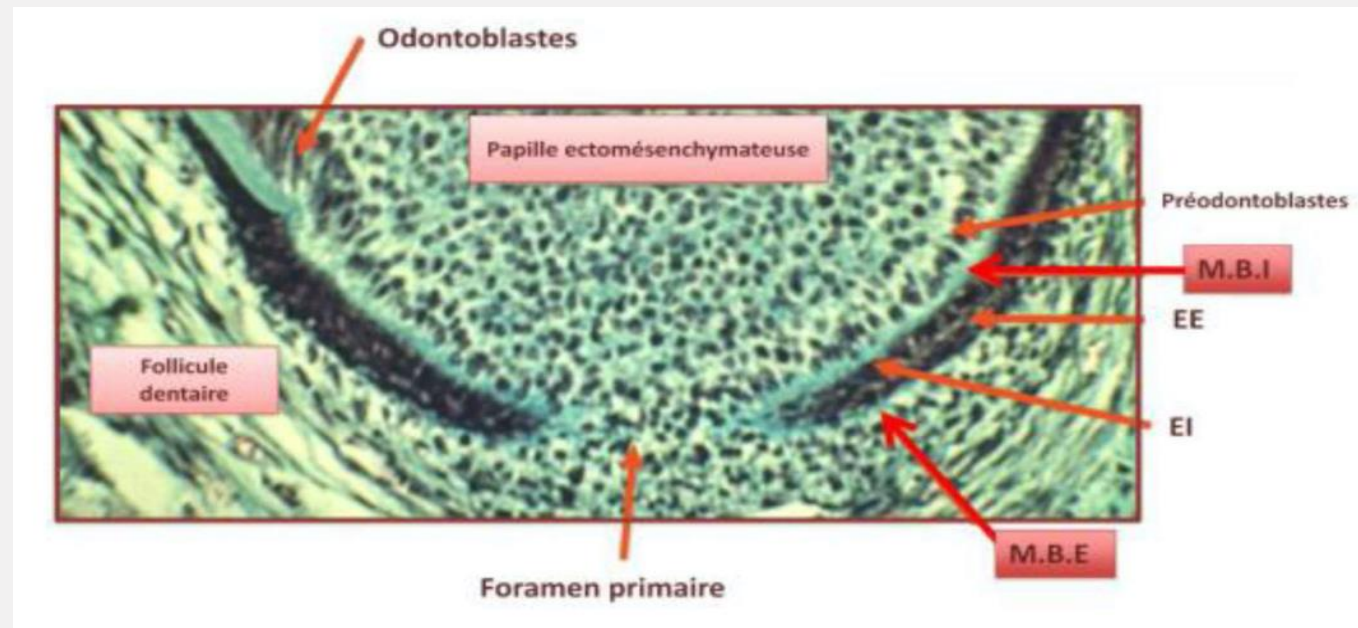
2) **côté folliculaire** : **floue**

Cette MB composée de collagène 4, fibronectine, laminine et protéoglycanes :

-lamina **lucida** (épithélial)

-lamina **densa** (centrale)

-lamina **fibro-reticularis** (contro-pulpaire/contro-folliculaire)



La MBE se fragmente libérant des cellules qui dérivent dans la follicule dentaire -> **restes épithéliaux de Malassez**



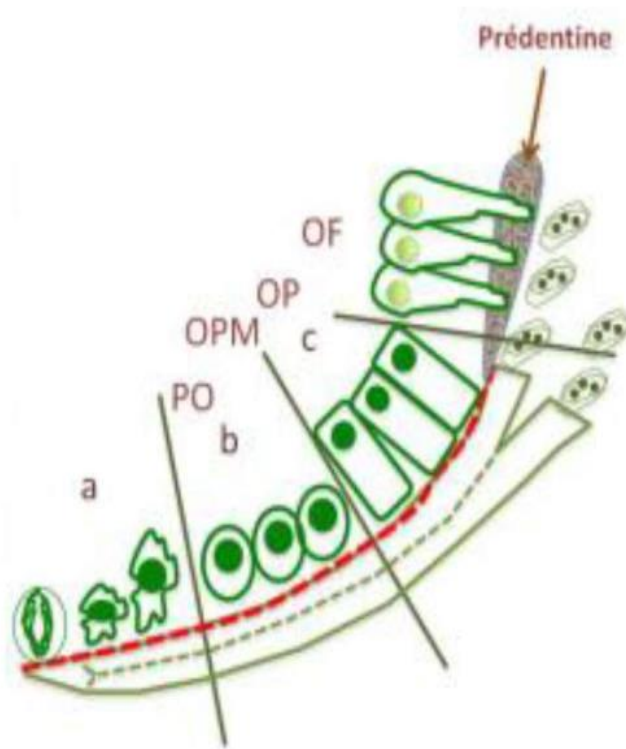
Qu'est ce  
qu'elle me  
raconte ?

# Rôle de la GEH dans la dentinogénèse radiculaire

- transmission d'informations pour la cytodifférenciation des odontoblastes radiculaires
- Processus analogue au niveau coronaire sauf que c'est la GEH qui induit sur l'EDI la différenciation des odontoblastes (car pas d'email +++)
- lors de l'édification radiculaire la couche interne de la GEH au niveau du diaphragme épithélial est en contact direct avec les cellules indifférenciées périphériques de la PEM.
- elle en est séparée par la MBI qui a un rôle inducteur sur la PEM



Le long du diaphragme épithélial dans une direction cervicale s'opère une différenciation de la PEM selon un **gradient temporo-spatial** :



○ 1/3 apical : cellules pulpaire disposées **irrégulièrement**, à **distance** de la **MBI** et de forme **arrondie**.

○ 1/3 moyen : cellules **s'allongent** et **s'alignent** contre la **MBI**, premiers signes de **différenciation odontoblastique** et **terminent leur cycle de division**.

○ 1/3 cervical : **polarisation** des odontoblastes qui s'ordonnent le long de la **MBI** avant de devenir des odontoblastes fonctionnels sécrétant de la pré dentine.

Les odontoblastes fonctionnels post-mitotiques synthétisent la matrice pré-dentinaire qui se minéralisera en dentine.

La dentine **radiculaire** s'agrège à la dentine **coronaire** sans discontinuité visible. Seule la jonction amélo-cémentaire symbolise la limite corono-radiculaire.

Cependant il existe des différences de composition entre dentine radiculaire et coronaire.





# Rôle de la GEH dans la cémentogénèse

-Au fur et à mesure de la synthèse de la dentine radiculaire la GEH se dissocie dans la partie cervicale. La dentine entre alors en contact avec le Follicule dentaire (FD).

-Il existe 2 théories sur la cémentogénèses :

1) Les CémentoB dérivent des CCNs (origine ectodermique)

2)TEM de la GEH en cémentoB et cémentocytes

Or la théorie classique veut que le ciment soit issu du FD. La différenciation en cémentoblastes se fait selon **un gradient temporo spatial** étroitement lié à celui de la dentinogénèse.

Les cellules de la zone péri-folliculaire se différencient en fibroblastes du ligament

1) Les cellules du FD proches de la GEH sont allongées et // MBE

2) Dentine minéralisée -> GEH se dissocie -> rupture localisée de la MBE -> pénétration des prolongements des cellules du FD (perpendiculaires) = pré-cémentoblastes

Les cellules proches de la GEH émettent des prolongements et atteignent la surface dentinaire avant le dépôt de ciment = fibres ligamentaires

3) Les expansions des précémentoblastes pénètrent -> discontinuité MBI -> contact cellules/dentine --> cémentoblastes

4) rôle inducteur de la dentine sur les pré-cémentoblastes : orientation 45° et polarisation.

Certains résidus de GEH dérivent dans FD -> **restes épithéliaux de Malassez**

Collagène sécrété par cémentoblastes +/- parallèle

Collagène sécrété par fibroblastes = perpendiculaire

--> ciment = **double origine**



# Cément acellulaire et cellulaire

## **I. Le ciment acellulaire fibrillaire extrinsèque CAFE**

-Lent

-beaucoup de fibres extrinsèques = fibres de sharpey

-**Ancrage**

## **II. Le ciment cellulaire fibrillaire intrinsèque CCFI**

-rapide -> cellulaire

-peu de fibres extrinsèques

-fibres intrinsèques ++

-mal minéralisé (rapide)

### **III. Le ciment mixte cellulaire stratifié CMCS**

- Zones apicales + furcation radiculaire
- CAFE + CAFI + CCFI
- rapide

### **IV. Le ciment acellulaire afibrillaire CAA**

- JAC
- se forme juste avant voir pendant l'erruption

# Apexogénèse

L'édification de l'apex **parachève le développement de la racine**

- fermeture apex = lente
- le diaphragme épithéliale se rétrécit enrobant élément vasculaires et nerveux destinés à la pulpe
- Apports successifs et irréguliers de ciment cellulaire et acellulaire

# Mise en place du ligament dento- alvéolaire ou desmodonte

- Une fois que la couronne atteint ses dimensions définitives la mise en place des tissus parodontaux se fait parallèlement à l'édification radiculaire.

- Tissu conjonctif vascularisé, innervé, non minéralisé

- Attache de la dent à son alvéole

- provient du FD

- mis en place avant l'éruption de la dent

En fait les cellules mésenchymateuses du FD peuvent se différencier en : **cémentoblaste** au contact de la dentine, en **ostéoblastes** et **ostéoclastes** au contact de l'os ou en **fibroblastes**.

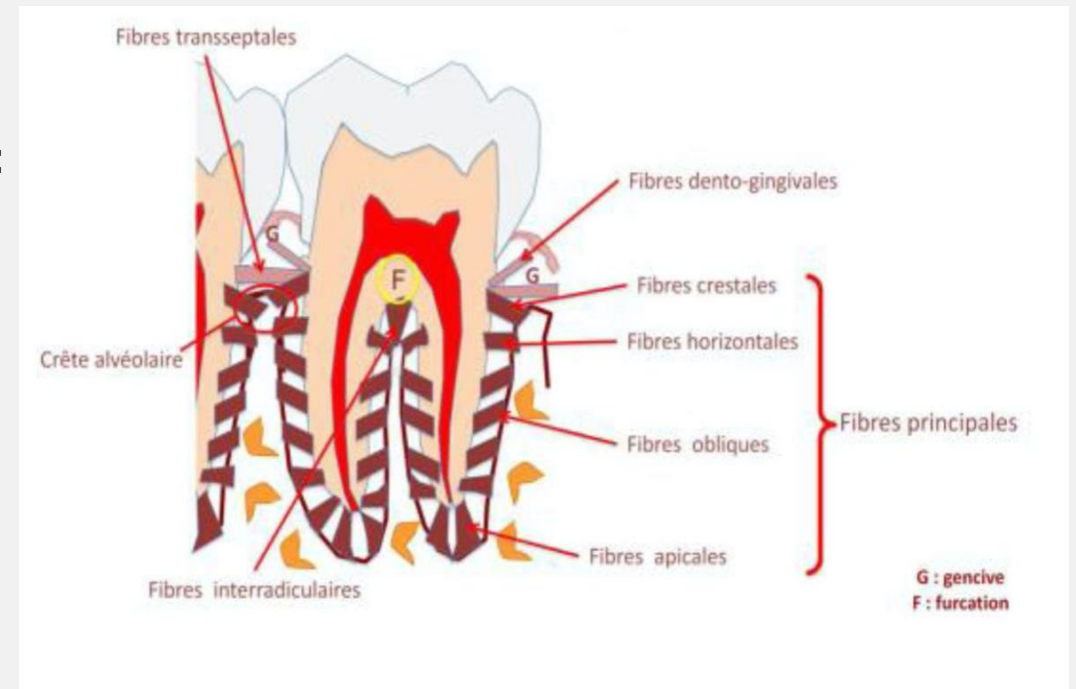
-Les fibres de collagène I sont les plus importantes en taille et en quantité dans le ligament, elles sont incluses dans le ciment et la paroi alvéolaire -> **fibres de sharpey**

-l'apparition débute au niveau cervical -> apical

-les fibres du LDA sont regroupées sous l'action des cémentoblastes lors de la formation de CAFE, idem côté osseux par fibroblastes ligamentaires.

-> processus **corono-radulaire**

-Nom différent en fonction de la localisation:





-Ces fibres émergent des 2 côtés (cément et os) et se projettent dans l'espace ligamentaire. Plus **C**ourtes du côté du **C**ément.

-L'orientation des fibres collagéniques évolue avec la formation du LDA =

Avant éruption : crête alvéolaire au-dessus de la JAC

Pendant éruption : crête alvéolaire et JAC coïncident

Dent fonctionnelle : crête alvéolaire en-dessous JAC

Fibres crestaies sont **obliques** du cément vers l'os alvéolaire

# Os alvéolaire

Os alvéolaire = os qui entoure la racine des dents se forme parallèlement au LDA.

Le maxillaire et la mandibule peuvent se diviser en 2 compartiments :

- 1) le **procès alvéolaire** entoure la racine
- 2) le **corps basal** supporte le procès alvéolaire

L'os alvéolaire est constitué de 3 os : cortical, spongieux, alvéolaire.

# QCM 1 A propos de l'édification radiculaire :

- a. La rhizagénèse est la formation de la dent (couronne + racines).
- b. La radiculogénèse ne débute seulement quand les dimensions de la couronne définitive sont atteintes.
- c. la Gaine Épithéliale d'Hertwing résulte d'un accollement de l'EDE et l'EDI.
- d. La GEH se situe entre la papille ectomésenchymateuse (=PEM) (à l'extérieur) et le follicule dentaire (à l'intérieur).
- e. les propositions a, b, c, d sont fausses

# QCM 1 A propos de l'édification radiculaire :

---

- a. La rhizagénèse est la formation de la dent (couronne + racines).
- b. La radiculogénèse ne débute seulement quand les dimensions de la couronne définitive sont atteintes.
- c. la Gaine Épithéliale d'Hertwing résulte d'un accollement de l'EDE et l'EDI.
- d. La GEH se situe entre la papille ectomésenchymateuse (=PEM) (à l'extérieur) et le follicule dentaire (à l'intérieur).
- e. les propositions a, b, c, d sont fausses

## QCM 2 A propos de l'édification radiculaire :

- a. La GEH est constituée de 2 parties morphologiquement bien définies et sans discontinuité : Le diaphragme épithélial apical (horizontal) ainsi que la gaine épithéliale (verticale).
- b. Les Odontoblastes sont plus différenciés en Apical qu'en Cervical.
- c. Le ciment a une double origine : extrinsèque (cémentoblastes) et intrinsèque (fibroblastes).
- d. Le processus de formation du Ciment Acellulaire fibrillaire extrinsèque est rapide.
- e. les propositions a, b, c, d sont fausses

## QCM 2 A propos de l'édification radiculaire :

---

- a. La GEH est constituée de 2 parties morphologiquement bien définies et sans discontinuité : Le diaphragme épithélial apical (horizontal) ainsi que la gaine épithéliale (verticale).
- b. Les Odontoblastes sont plus différenciés en Apical qu'en Cervical.
- c. Le ciment a une double origine : extrinsèque (cémentoblastes) et intrinsèque (fibroblastes).
- d. Le processus de formation du Ciment Acellulaire fibrillaire extrinsèque est rapide.
- e. les propositions a, b, c, d sont fausses