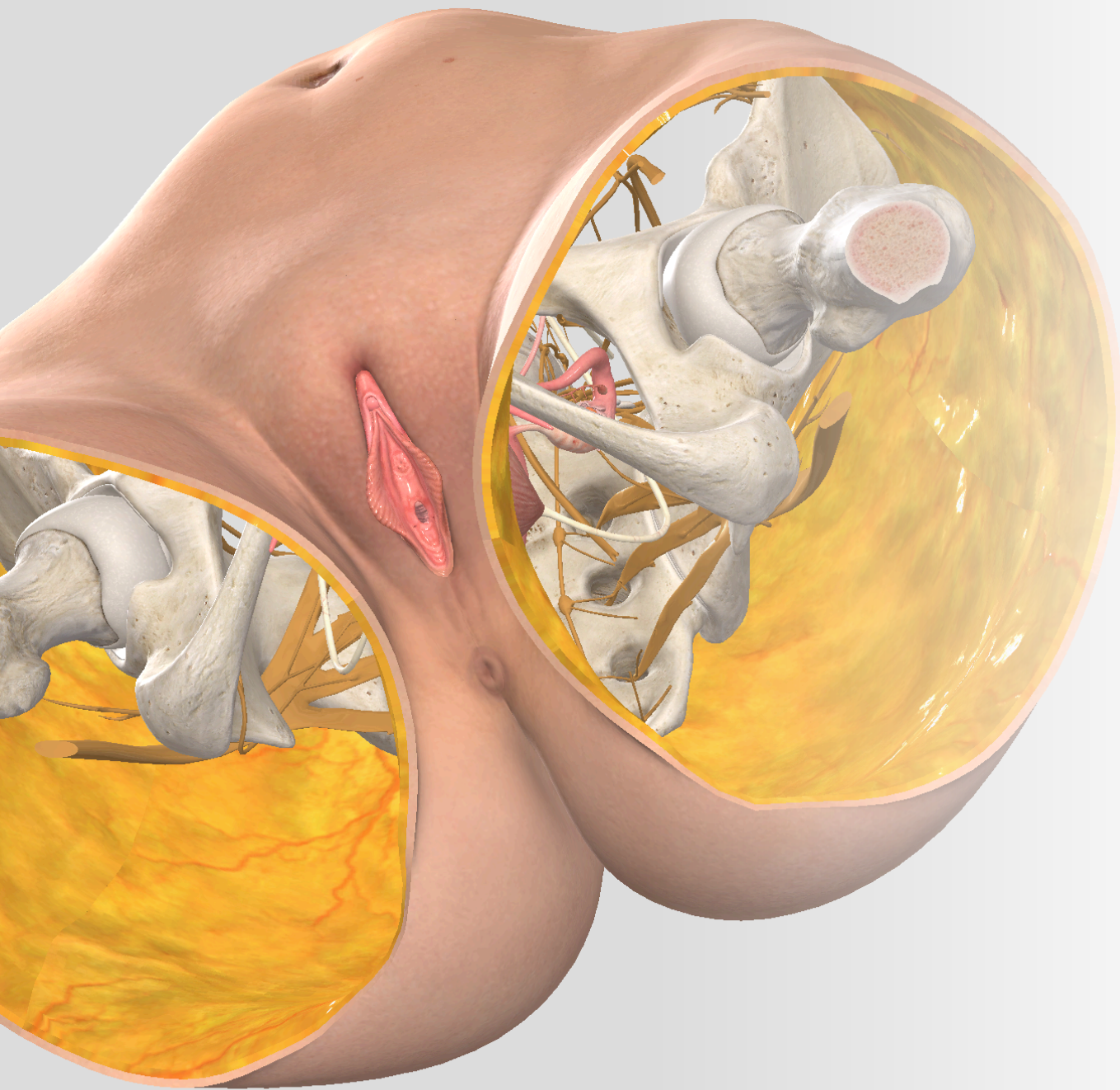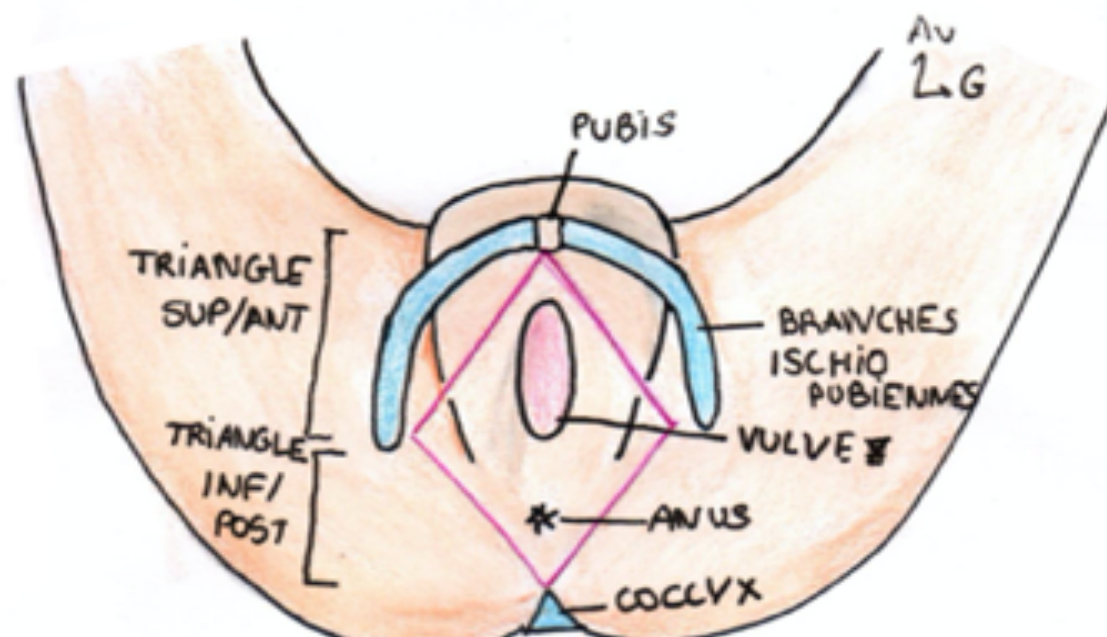


*Le périnée*

Schéma 1 : Vue simplifiée du périnée cutané



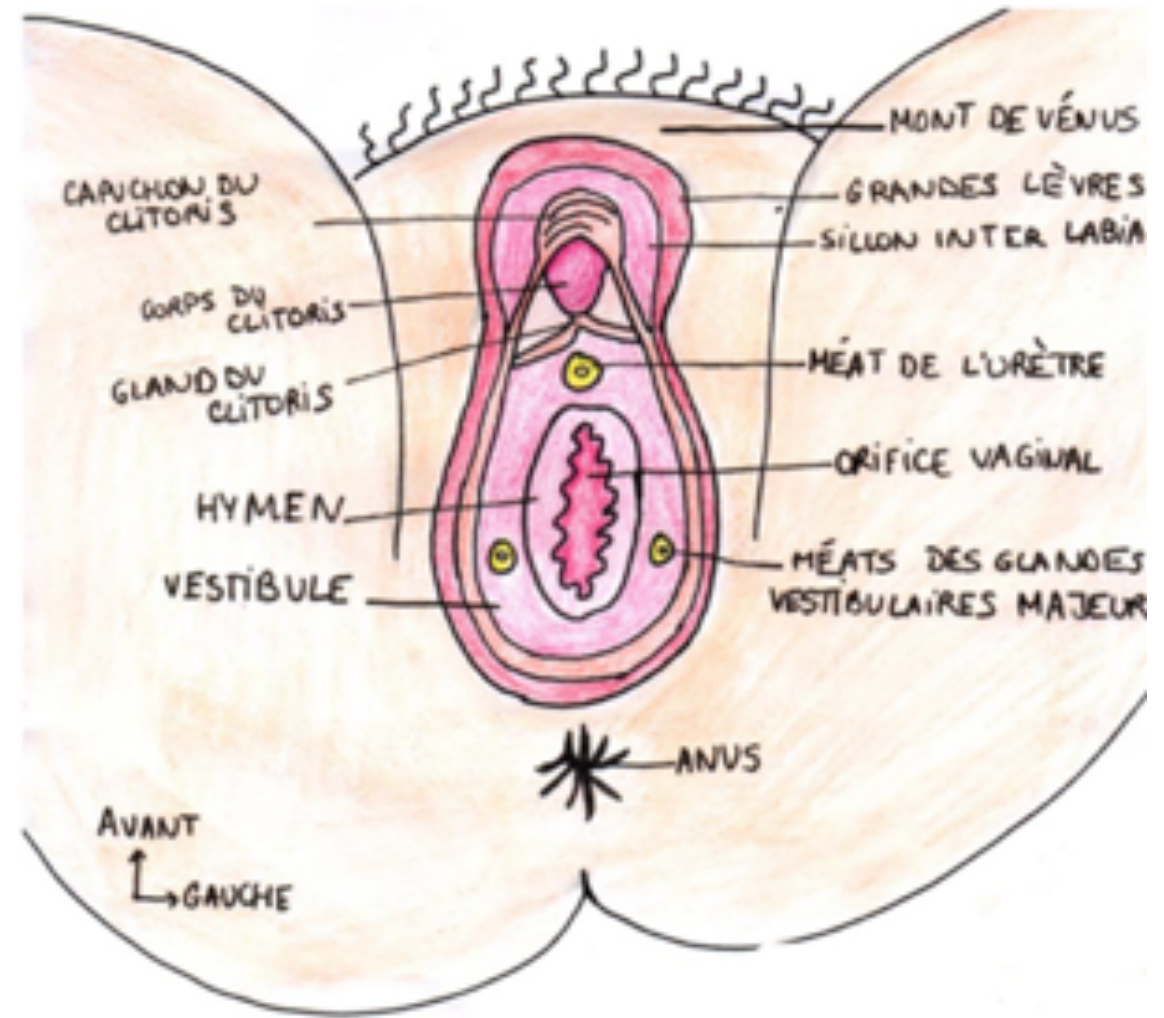
1/ Un triangle Antérieur

2/ Un triangle Postérieur

• ***Le triangle ant (pudendum) du périnée cutané contient différents éléments :***

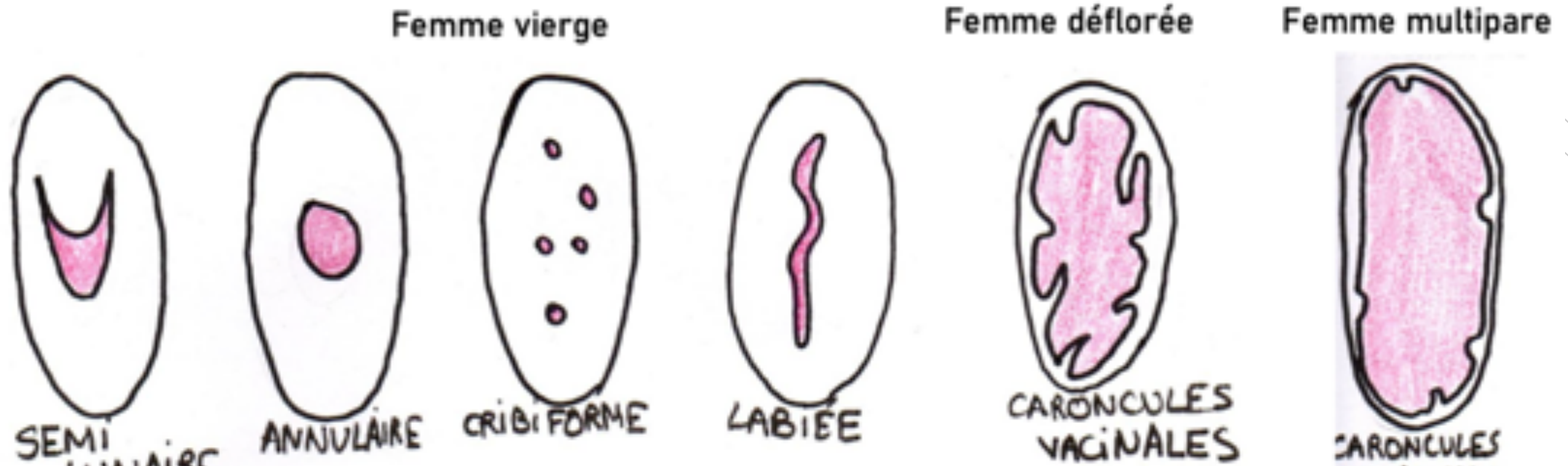
- Pudenum
- Grandes lèvres
- Sillon inter-labial
- Petites lèvres
- Corps du clitoris
- Hymen
- Orifice vaginal
- Glandes vestibulaires majeures

**périnée cutané**





## Schéma 3 : Les différentes formes d'hymen au cours de la vie de la femme



Les différents Hymen

# ***La vascularisation du périnée cutanée :***

## Périnée antérieur :

*Partie supérieur:*

-Artères pudendales externes sup et inf

*Partie inférieur:*

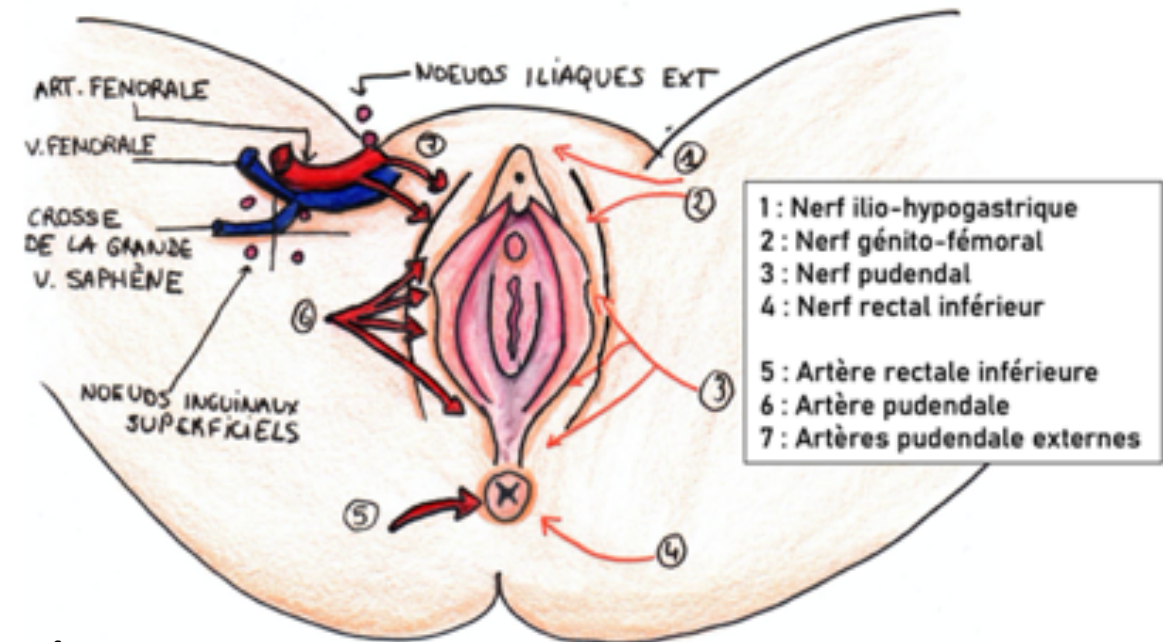
-Artères pudendales interne

## Périnée postérieur :

-Artère rectale inf

*Il faut savoir que la vascularisation de la vulve n'est **jamais compromise**.*

Schéma 4 : vascularisation et innervation du périnée



# Innervation du Périnée cutanée

## Périnée antérieur :

### *Partie supérieur:*

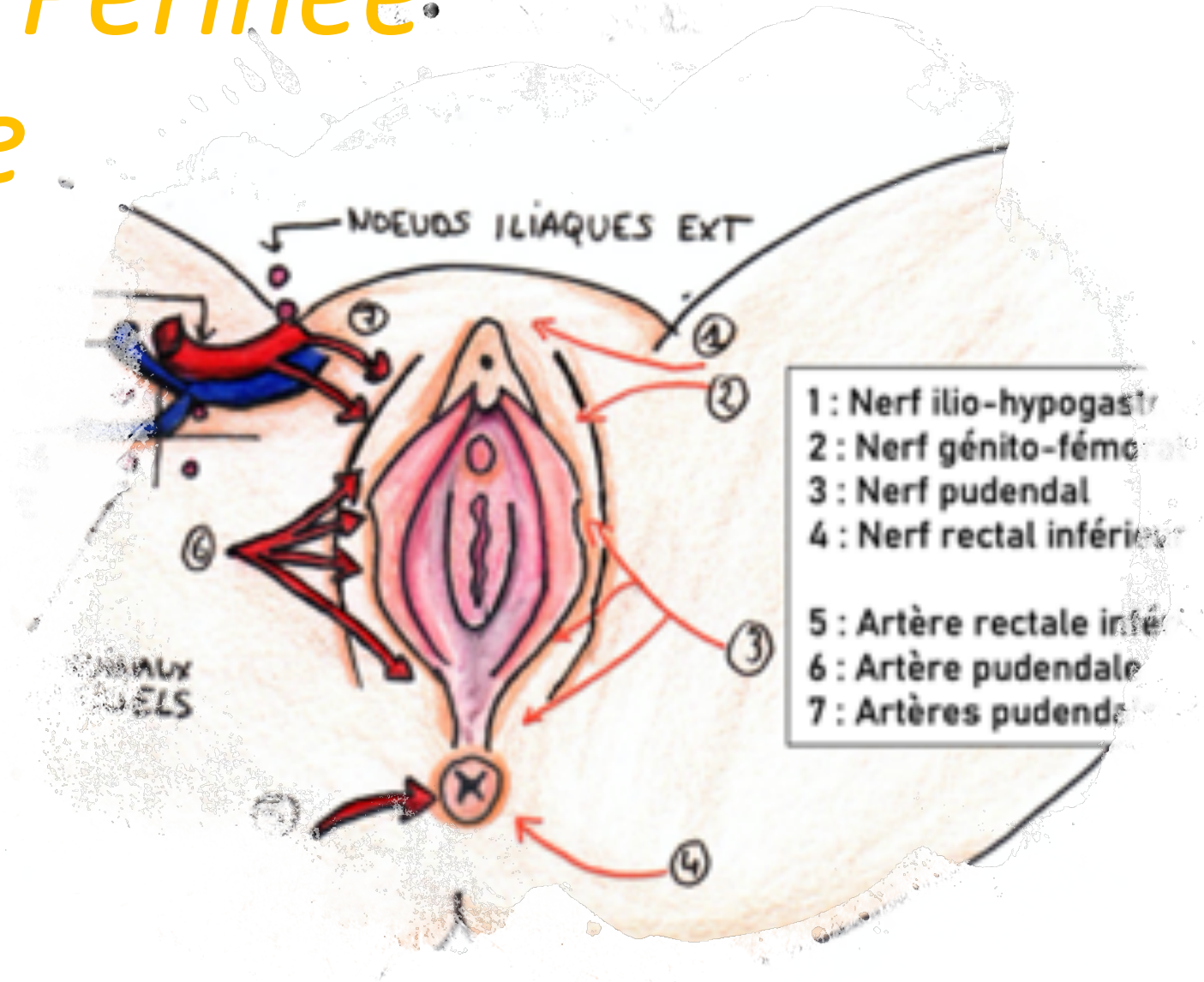
- Nert ilio-hypogastrique L1
- Nerf Génito-fémoral L2

### *Partie inférieur:*

- Nerd Pudendale S2-S3-S4

## Périnée postérieur :

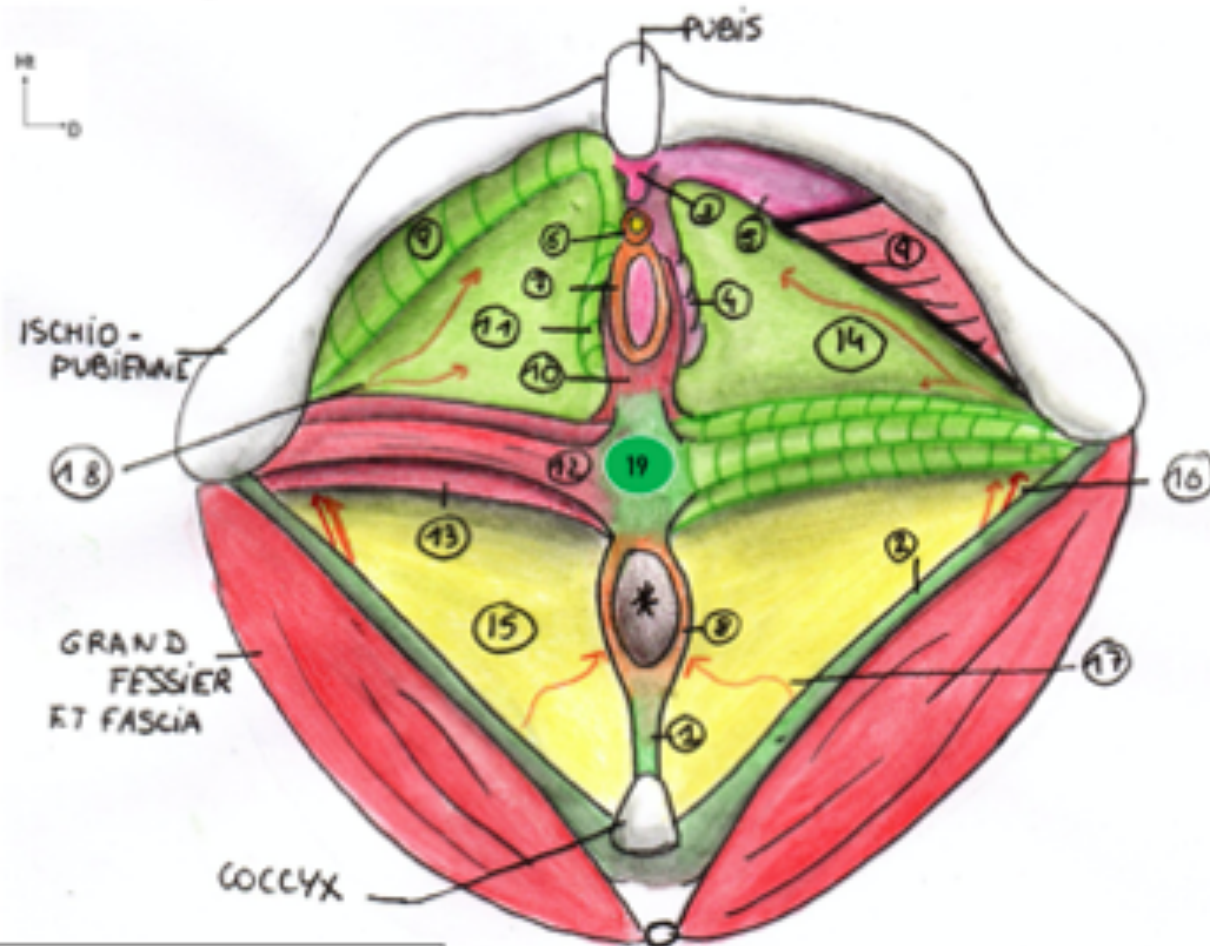
- Nerf rectal inf S4





# Périnée Musculaire

Schéma 5 : Le périnée musculaire



- 1 : Ligament ano-coccygien
- 2 : Ligament sacro tubéral
- 3 : Clitoris
- 4 : Bulbe vestibulaire
- 5 : Piliers du clitoris
- 7 : Vagin

- 14 : Fascia périnéal
- 15 : Corps adipeux ischio-rectal
- 16 : Artère et nerf pudendal
- 17 : Nerf rectal inférieur
- 18 : Nerf ilio-hypogastrique / génito-fémoral
- 19 : Noyau fibreux central

## Périnée musculaire :

- 6 : Sphincter strié de l'urètre
- 8 : Sphincter strié de l'anus
- 9 : Ischio-caverneux
- 10 : Constrictor de la vulve
- 11 : Bulbo-spongieux
- 12 : Transverse superficiel
- 13 : Transverse profond

# QCM TIME

## **QCM 8 : A propos du périnée, donnez-la (ou les) vrai(s)**

- A) Le sillon inter-labial sépare les lèvres droites et gauche
- B) Les petites lèvres sont en dedans des grandes lèvres
- C) On appelle les petites lèvres nymphes, elles forment uniquement le capuchon du clitoris
- D) Les nymphes dirigent les jets d'urine vers le haut
- E) Les proposition A, B, D, C Sont fausses



# QCM TIME

- A) FAUX : sépare les petites lèvres et grandes lèvres
- B) VRAI
- C) FAUX : pas uniquement , elles forment aussi le frein du clitoris
- D) FAUX : vers le bas
- E) FAUX

# QCM TIME

**A propos de la vascularisation du périnée, donnez-la (ou les) vrai(s)**

- A) La partie antérieure du pudendum est vascularisé par un rameau de l'artère hypogastrique
- B) La partie postérieure du périnée cutanée peut-être vascularisé par un rameau de l'artère hypogastrique
- C) La partie postérieure du pudendum est vascularisé par une collatéral de l'artère iliaque interne
- D) La partie postérieure du périnée cutanée peut-être vascularisé par un rameau de l'artère pudendale interne
- E) Les proposition A, B, D, C Sont fausses

# QCM TIME

- A) VRAI
- B) VRAI
- C) FAUX : ATTENTION les artère issus de l'atère hypogastrique sont des TERMINALES
- D)VRAI