



Tut'Rentrée S2 2020-2021

Anatomie Générale

Ostéologie des Membres

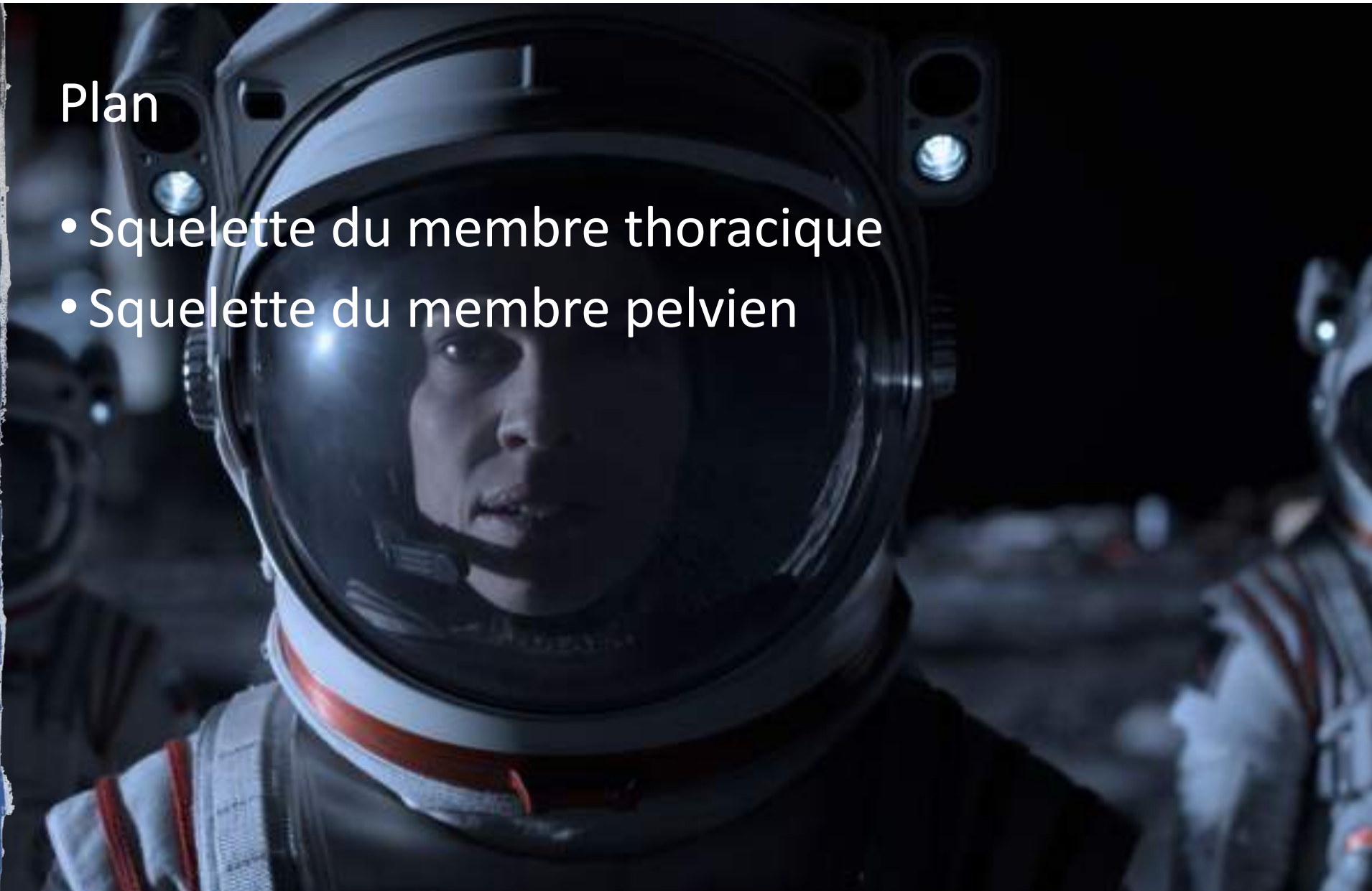

Zélus, Dark Moulaga, Mattibia



Plan

- Squelette du membre thoracique
- Squelette du membre pelvien





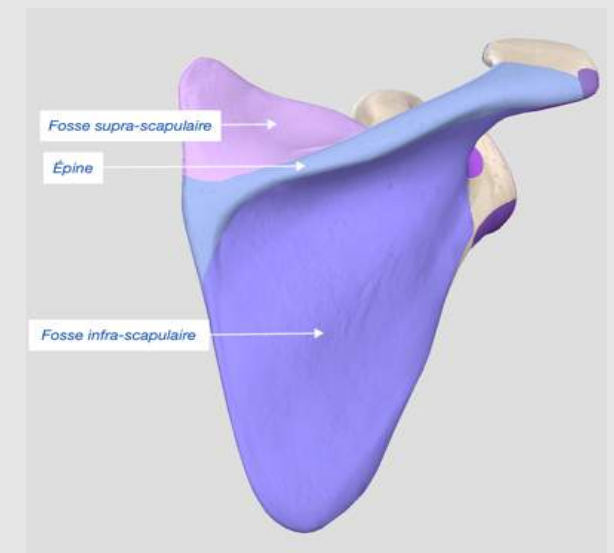
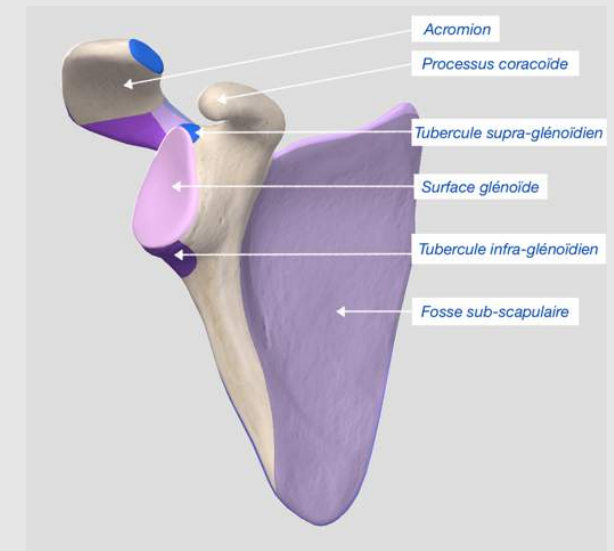
- Squelette du membre thoracique





Clavicule et scapula

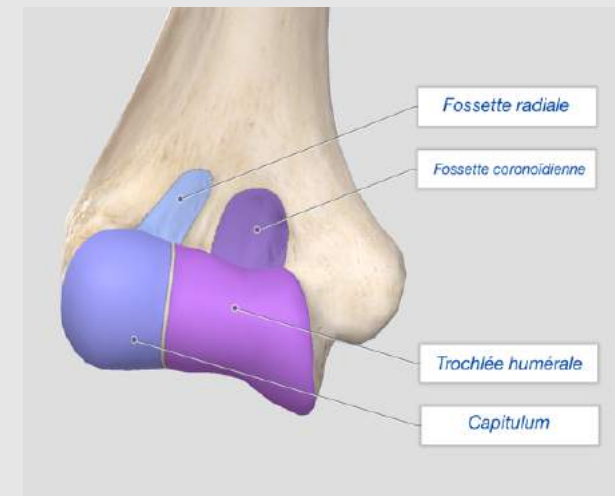
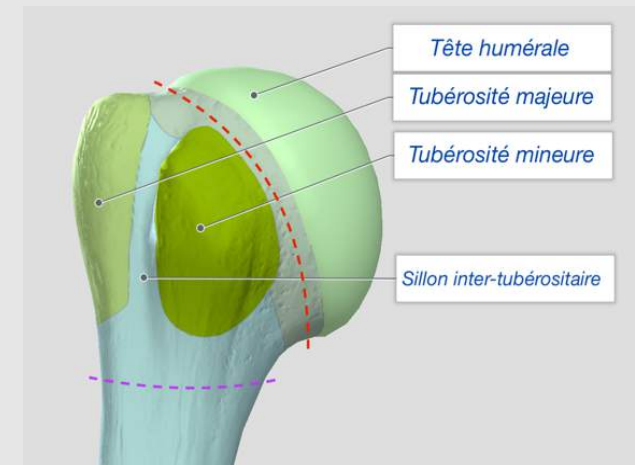
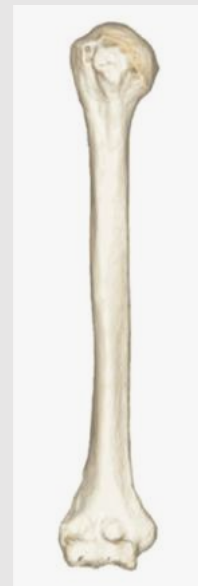
- Clavicule
 - Articulation sterno-claviculaire
 - Articulation acromio-claviculaire
- Scapula
 - Surface glénoïde
 - Acromion
 - Processus coracoïde
 - Tubercule supra/infra-glénoïdien
 - Fosse sub-scapulaire
 - Épine
 - Fosse supra/infra-scapulaire





Humérus

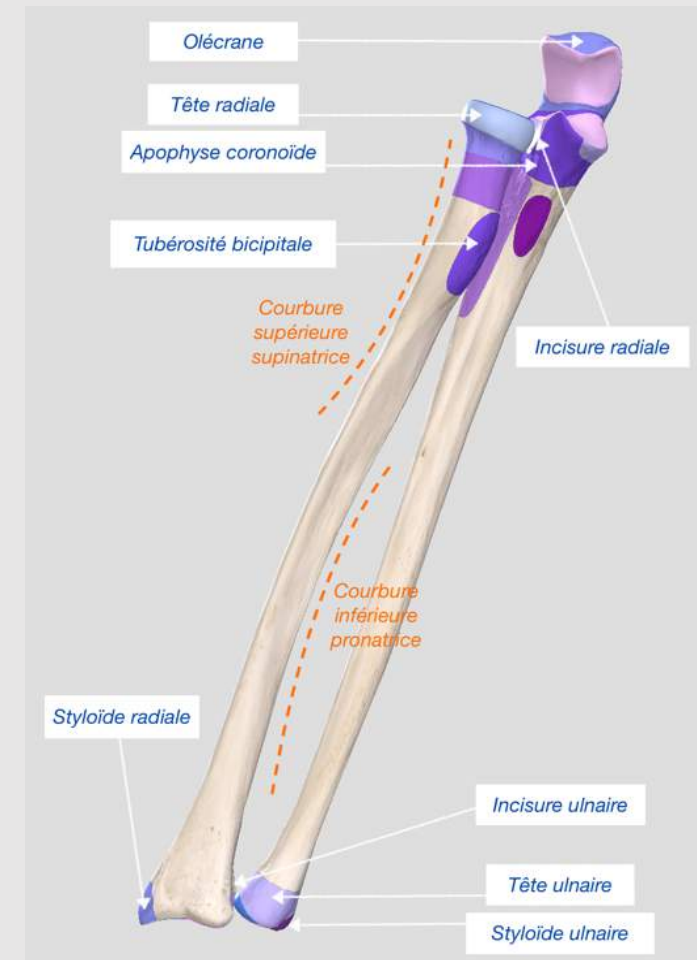
- Extrémité proximale
 - Tubérosité majeure
 - Tubérosité mineure
 - Gouttière inter-tubérositaire
 - Cols anatomique et chirurgical
- Extrémité distale
 - Capitulum
 - Trochlée humérale
 - Fossette radiale
 - Fossette coronoïdienne





Ulna et radius

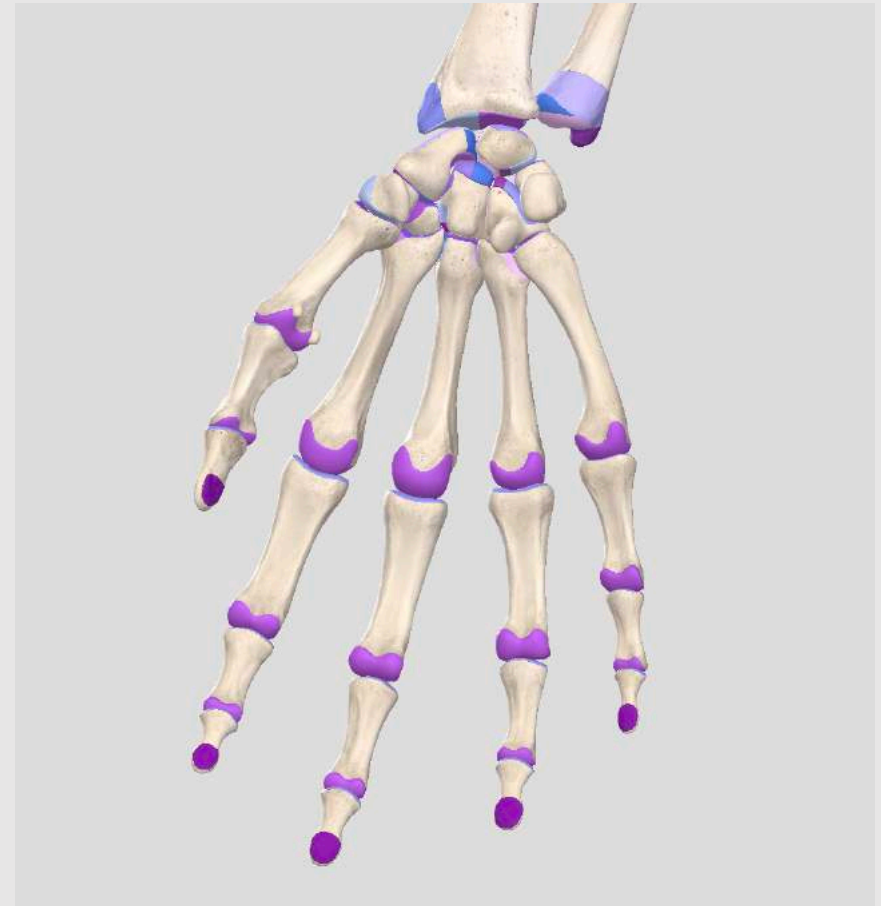- Radius
 - Latéral
 - Tubérosité bicipitale
 - Courbure supérieure supinatrice
 - Courbure inférieure pronatrice
 - Incisure ulnaire du radius
- Ulna
 - Médiale
 - Olécrâne
 - Apophyse coronoïde
 - Incisure radiale de l'ulna





Squelette de la main

- Carpe
 - Scaphoïde, lunatum, triquétrum, pisiforme
 - Trapèze, trapézoïde, capitatum, hamatum
- Os des doigts
 - Métacarpiens
 - Phalanges, phalangettes, phalanges





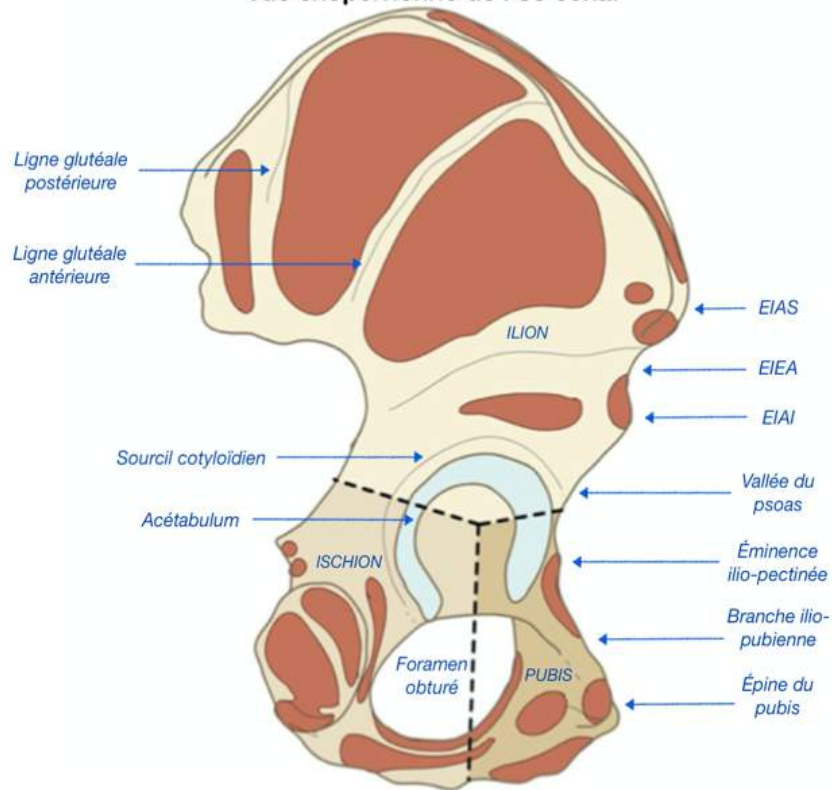
- Squelette du membre pelvien



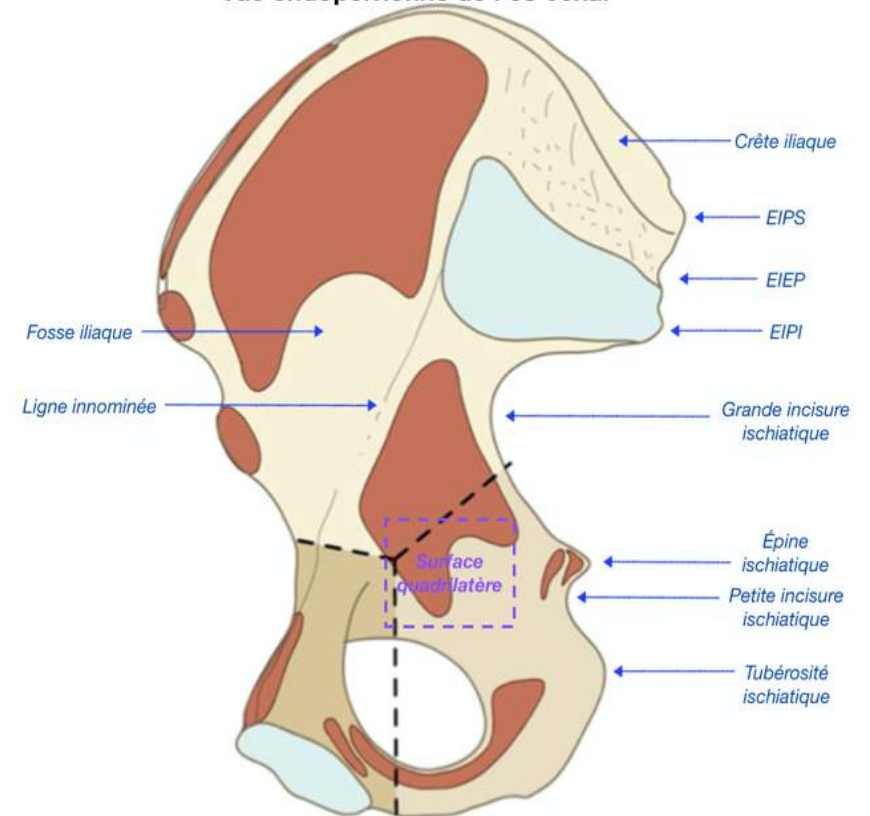


Os coxal

Vue exopelvienne de l'os coxal



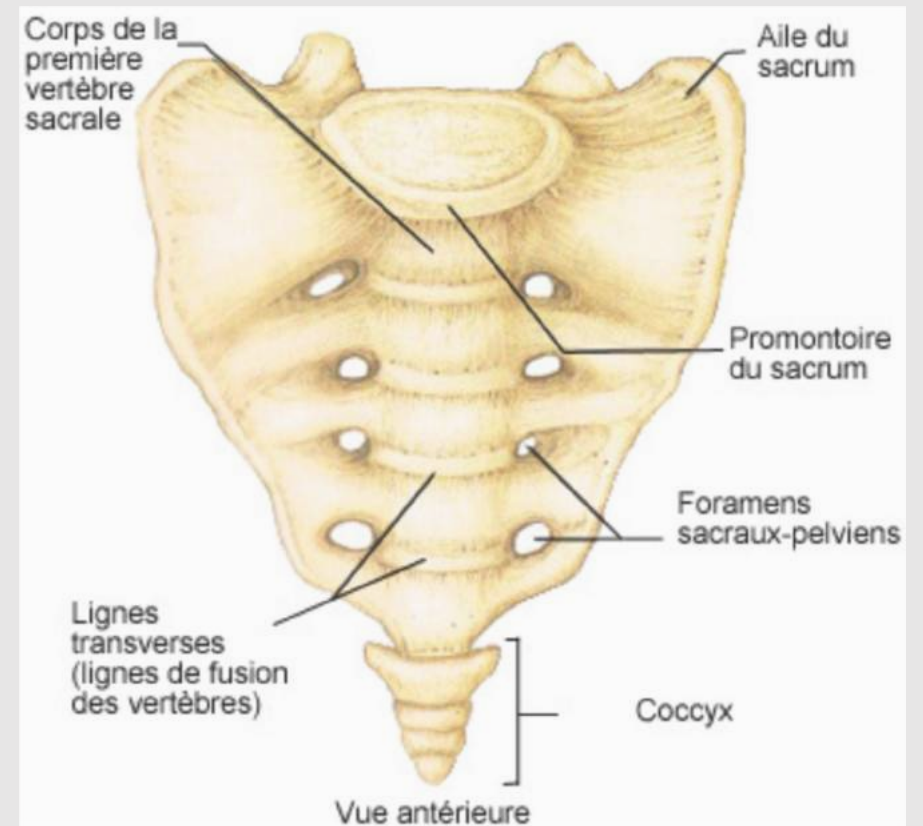
Vue endopelvienne de l'os coxal





Sacrum et coccyx

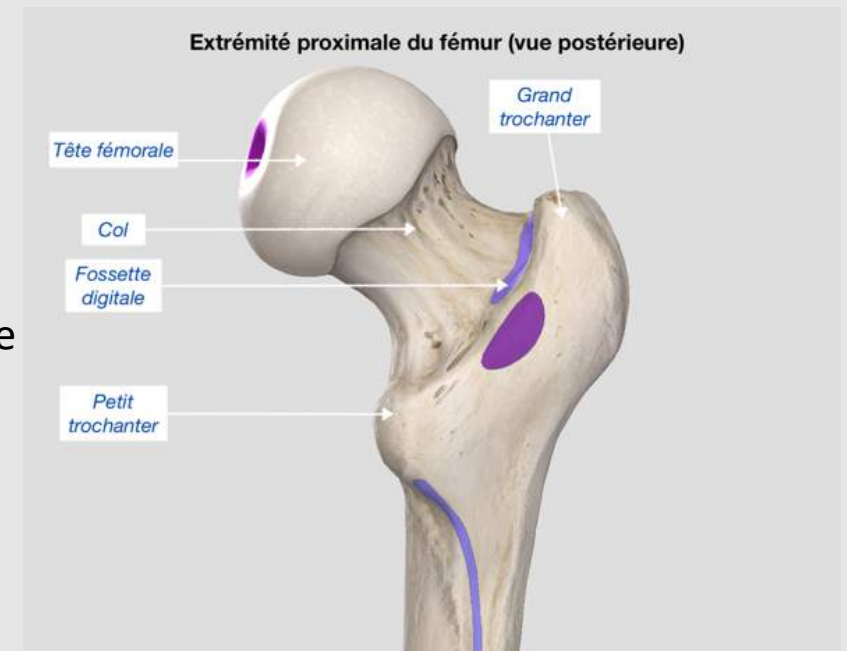
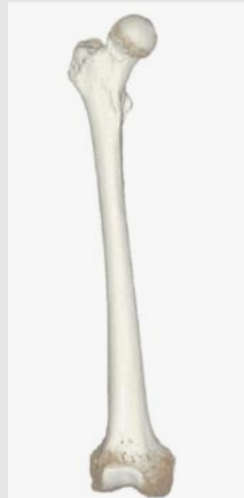
- Sacrum
 - Fusion de 5 vertèbres
 - 4 paires de foramens sacrés
 - Plateau vertébral
- Coccyx
 - Fusion de 3 vertèbres coccygiennes
 - Ligaments





Fémur

- Extrémité supérieure
 - Grand trochanter
 - Petit trochanter
 - Ligne inter-trochantérique
 - Fossette digitale
- Repère chirurgical
 - Grand trochanter = centre de la tête fémorale





• Fin



