



SYSTÈME NERVEUX VÉGÉTATIF

Le système nerveux végétatif (SNV) est le SN de l'intérieur du corps, il est dit partiellement autonome car qu'il échappe à la conscience, il garde un lien avec le SNC. Il comprend **2 voies de réaction lente** (comparé aux autres voies nerveuse) : **orthosympathique** ($\text{ortho}\Sigma$) utilisant comme médiateur l'**adrénaline**, et **parasympathique** ($\text{para}\Sigma$) utilisant comme médiateur l'**acétylcholine**. Ils ne sont pas forcément opposés, ils peuvent être complémentaire.

C'est une voie BI-NEURONAL avec :

- ❖ **Protoneurone** ou **neurone pré-ganglionnaire** avec son corps cellulaire dans l'**axe gris** moteur (moelle ou TC), son axone rejoint un **ganglion**
- ❖ **Deutoneurone** ou **neurone post-ganglionnaire** avec son corps cellulaire faisant synapse dans le **ganglion**, son axone rejoint un **organe**

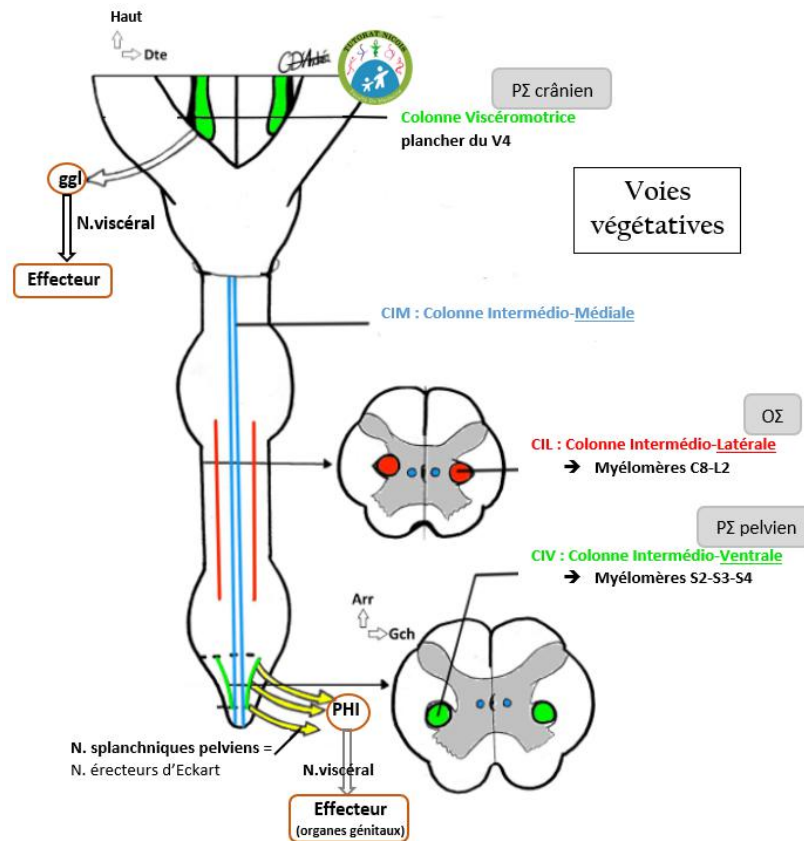
Notion à connaître

- 📖 **Sphincter** : muscle orbiculaire qui ferment les orifice naturel (anus en bas du rectum, pylore dans l'estomac). Ce sont soit des muscles lisses de contraction involontaire (ce sont ceux qui nous intéresse) ou strié volontaire.
- 📖 **Ganglion/amas neuronaux** : amas de corps cellulaire végétatifs
- 📖 **Plexus végétatif** : amas de ganglion
- 📖 **Nerf splanchnique** : nerf qui va vers un plexus végétatif
- 📖 **Nerf viscéral** : part d'un plexus végétatif vers un viscère (=organe dans cavité)

Colonne médullaire

Il y a dans l'axe gris des colonnes contenant les noyaux (ou corps neuronaux). Nous avons déjà vu dans le SNC les colonnes de noyaux du tronc cérébral, dont la **3ème colonne, la viscéro-motrice**, sera utilisé par le **para Σ crânien**. Il y a également 3 colonnes dans l'axe gris de la moelle 3 colonnes de noyaux :

- ❖ **InterMédioLatérale (IML)** de **C8 à L2**, utilisé par l'**ortho Σ** et divisé en 3 sections :
 - **Cilio-cardiaque** de C8 à T2, divisé en cilio dilatateur/accélérateur
 - **Broncho-dilatateur** de T3 à T5
 - **Abdomino-pelvien** de T6 à L2
- ❖ **InterMédioVentrale (IMV)** de **S2 à S4**, utilisé par le **para Σ pelvien**
- ❖ **InterMédioMédiale (IMM)** vraisemblablement sensitif mais peu connu



I. Système parasympathique

Le paraΣ utilise un **médiateur cholinergique : l'acétylcholine**

Les actions du paraΣ sont assimilables à **un frein** (quand on est calme, au repos).

A) Parasympathique crânien

Le paraΣ crânien passe par l'intermédiaire de plusieurs nerfs :

❖ Oculomoteur (III) :

- Contraction du sphincter de l'iris (myosis)
- Contraction du muscle ciliaire (cristallin)

❖ Facial (VII) :

- Sécrétion des glandes lacrymale
- Sécrétion des glandes salivaires sous-mandibulaires

❖ Glosso-pharyngien (IX) :

- Sécrétion des glandes salivaires parotides

❖ Vague (X) :

- Vasodilatation et bradycardisant
- Péristaltisme du tube digestif et sécrétion
- Dilatation des sphincters lisses



Le protoneurone est donc situé dans la **3^{ème} colonne du plancher du V4 (colonne viscéro-motrice)**. Il emprunte un **nerf crânien** (3, 7, 9 ou 10) jusqu'à un **ganglion** de ces nerfs, où il fait synapse avec le deutoneurone empruntant lui un **nerf viscéral** jusqu'à l'**organe** cible.

B) Parasympathique sacré

Son rôle va concerner les organes du petit bassin :

- Contraction du détrusor de la vessie
- Contraction des muscles lisse du rectum
- Contraction de la prostate et des vésicule séminales
- Intumescence des organes érectiles (H&F)

⚠ Nerfs splanchniques pelviens
=
Nerfs érecteurs d'Eckart

Pour le para Σ sacré, le protoneurone est dans l'**IMV**. Les fibres vont alors emprunter les racines spinales antérieures rejoignant les **nerfs spinaux** correspondants (S2, S3, S4) avant de rejoindre un **nerf splanchnique pelviens** qui va lui rejoindre le **plexus hypogastrique inférieur**.

De ce plexus va émerger le deutoneurone passant par les **nerfs viscéraux** qui vont rejoindre les **organes** du petit bassin (rectum, détrusor de la vessie, prostate, vésicule séminale...)

II. Système orthosympathique

L'ortho Σ utilise un **médiateur adrénergique : l'adrénaline**

Les actions du ortho Σ sont assimilable à **un accélérateur** (quand on est en action) :

- Vasoconstricteur, cardiostimulant et bronchodilatateur
- Hypersécrétion urinaire et hyper sudation
- Lubrificateur vaginale
- Contraction des sphincters
- Stimulation surrénalienne (sécrétion d'adrénaline)



A) tronc sympathique

Le protoneurone issu de l'IML emprunte la racine spinale antérieure rejoignant les **nerfs spinaux** correspondant (de C8 à L2). Les fibres nerveuses végétatif quitte le nerf spinal par un **rameau communicant blanc**, riche en myéline et donc de conduction rapide, rejoignant le **tronc sympathique** de manière variable.

Le tronc sympathique (TS) est une **chaîne ganglionnée latéro-vertébrale** aussi grande que la moelle spinale. Cette chaîne à un aspect **moniliforme**. Il y a :

❖ **3 ganglions cervicaux :**

- 1 supérieur constant
- 1 moyen inconstant perforé par l'artère thyroïdienne inférieure
- 1 inférieur appelé ganglion stellaire perforé par l'artère vertébrale

❖ **12 ganglions thoraciques**❖ **5 ganglions lombaires**❖ **5 ganglions sacrées**

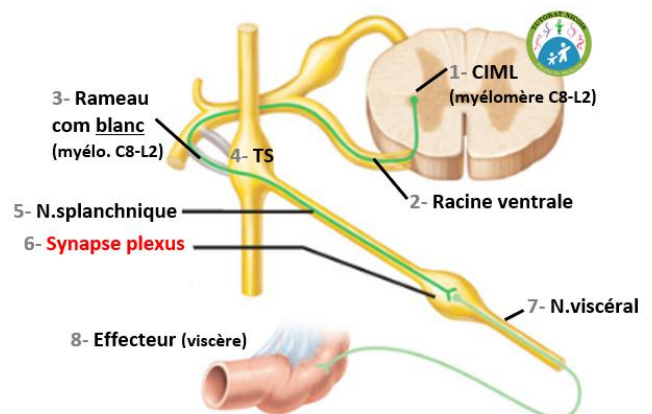
On segmente aussi le TS en 3 étages d'où partiront les **nerfs splanchniques** rejoignant différents plexus végétatifs :

- 1) **Cervico-médiastinale** → plexus cardiaque
- 2) Thoracique divisé en 2 :
 - **Thoraco-médiastinal** → plexus pulmonaire, œsophagien et aorto-thoracique
 - **Thoraco-abdominal** → plexus solaire (aorto-abdominal)
- 3) **Lombo-pelvien** → plexus mésentérique inférieur (prévasculaire) et plexus hypogastrique supérieur et inférieur (préviscéral)

B) OrthoΣ à destinée des viscères

Le protoneurone **quitte le TS** par un **nerf splanchnique** pour rejoindre un **plexus** prévasculaire, latérovasculaire ou préviscéral où il fera synapse (et pas dans le TS).

Le deutoneurone prendra ensuite un **nerf viscéral** vers son **organe** effecteur.



C) OrthoΣ à destinée des membres & tronc

Le protoneurone fait **synapse dans le TS**, et ceux à n'importe quelle hauteur de celui-ci.

Le deutoneurone part ensuite du TS en empruntant un **rameau communicant gris**, non myélinisé de conduction lente, qui va aller retrouver un **nerf spinal** (pas forcément celui duquel est ici le protoneurone) à destination d'un **membre** ou du **tronc**.

