ARTICULATION TEMPORO-MANDIBULAIRE

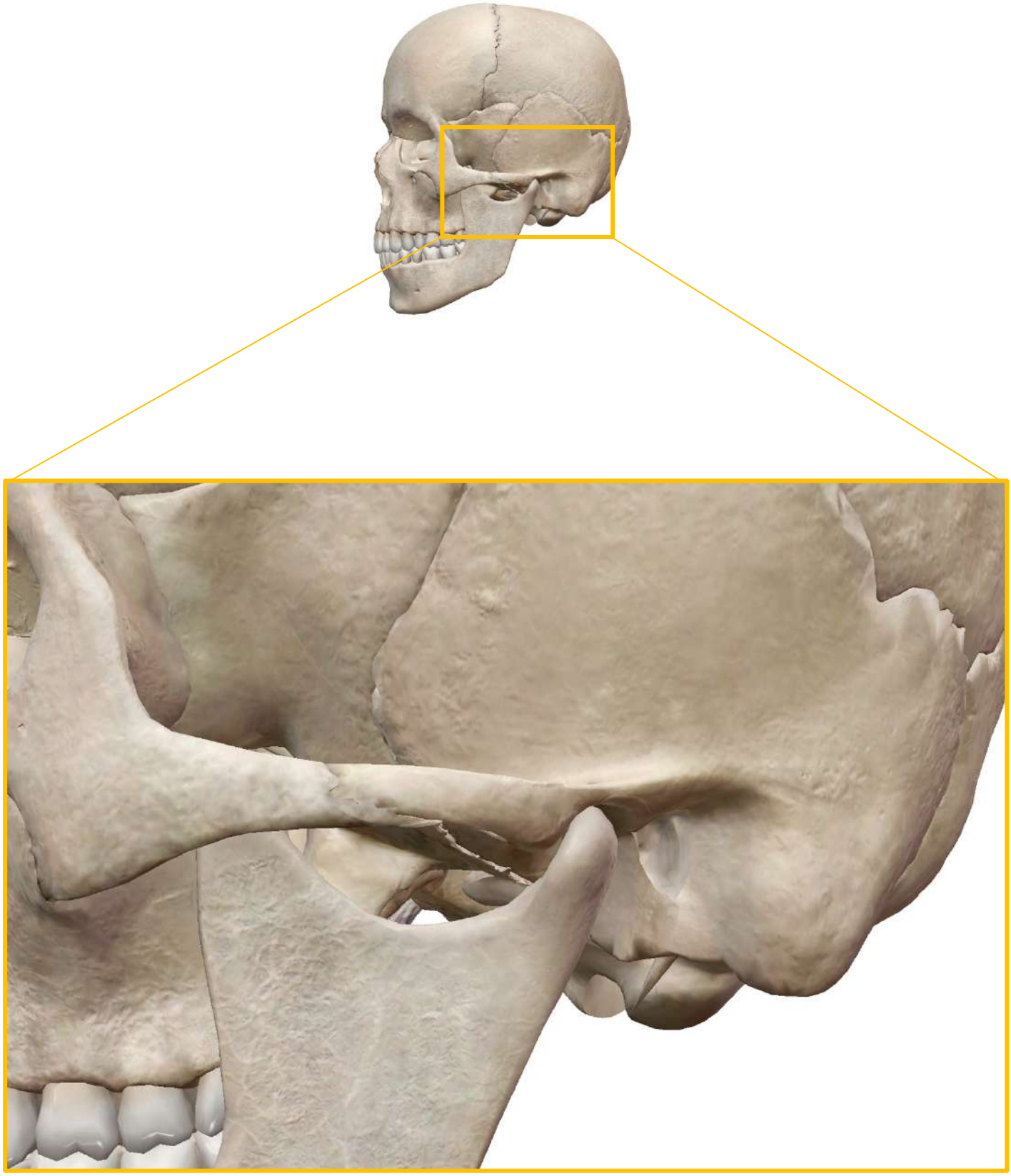

Le tutorat est gratuit. Toute reproduction ou vente est interdite.

Articulation temporo-mandibulaire

I. Généralités :

A. Généralités

L'articulation temporo-mandibulaire (ATM), *aussi appelée articulation mandibulo-alvéolaire (puisque l'occlusion se fait par contact des dents)*, est l'articulation entre la mandibule et l'os temporal. On retrouve **2** ATM : une à droite et une à gauche ; toutes 2 unies par la mandibule. On considère ces 2 articulations comme **solidaires** du fait que les mouvements de l'une vont imprimer les mouvements de l'autre.

Il s'agit d'une articulation **synoviale** de type **condylienne (= ellipsoïde)** présentant donc une **cavité** articulaire avec **membrane synoviale** *(cf. locomoteur UE5)* et des surfaces articulaires en forme de fragments d'ellipses.

B. Axes de mobilités

Cette articulation présente **2 axes de mobilité** *(≠ types de mouvements)* :

1) Un axe transversal qui passe par les 2 ATM => mouvement d'occlusion et d'ouverture
2) Un axe vertical qui passe par chacune des ATM => mouvement de latéralisation

C. Situation dans l'espace

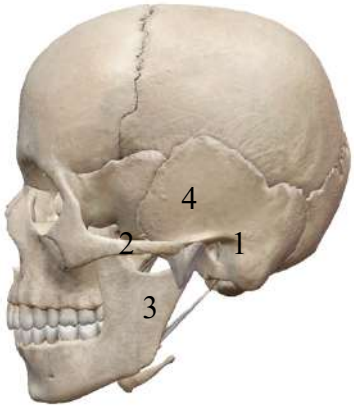

Sur une vue latérale du crâne, la localisation de l'ATM peut être décrite ainsi :

- En avant du méat auditif externe (1)
- En arrière du processus zygomatique (2)
- Au-dessus de la mandibule (3)
- Au-dessous de la région temporale (4)

Clinique :

L'ATM étant une articulation très **instable**, les **luxations** surviennent régulièrement.

D. La mandibule

La mandibule est un os impair *(il n'y en a qu'un donc impair…)* de la face. *Autrefois appelé le maxillaire inférieur.*

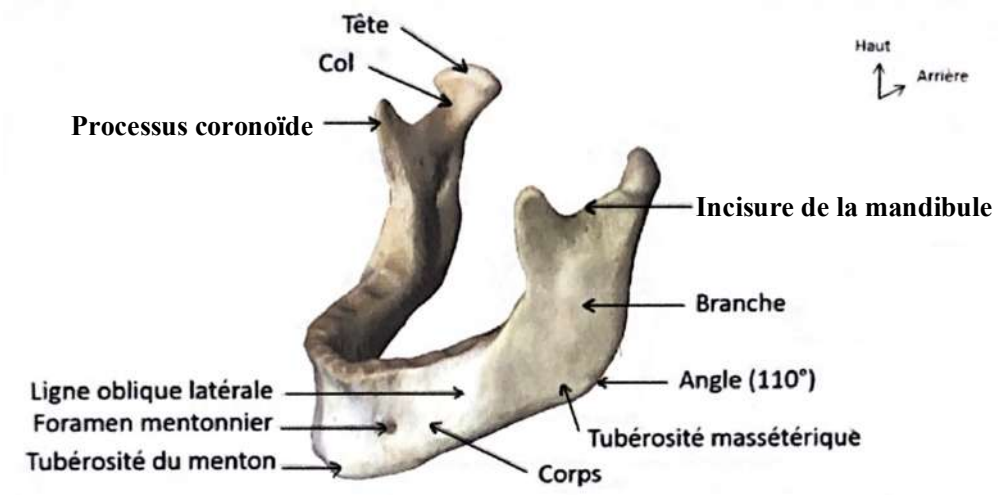

Vue de ¾ de la mandibule

Plusieurs éléments la composent : *(pas forcément besoin de connaitre ces 2 listes par cœur, c'est plus de la visualisation)*

1) Le **corps** qui comporte :
   - Le menton
   - Le foramen mentonnier dans lequel passe le nerf mentonnier *(cf. innervation)*
   - La ligne oblique latérale
   - L'arcade dentaire

2) Les **2 branches** qui comportent chacune :
   - La tête
   - Le col
   - Le processus coronoïde
   - La tubérosité masséterique, lieu d'insertion du muscle masséter ++
   - L'incisure mandibulaire
   - La lingula = épine de Spix

On retrouve un **angle de 110° entre le corps et la branche** de la mandibule. Cet angle se projette en regard de la 2ème vertèbre cervicale (**C2**) ++++.

E. Les surfaces articulaires = surfaces d'union

- Une particularité de cette articulation : son **fibrocartilage d'interposition.** Aussi appelé disque intra-articulaire, il a la forme « d'une **casquette à visière antérieur et à concavité inférieure** » +++++.
  - La partie centrale (coiffe) couvre la tête mandibulaire
  - La partie antérieur (visière) s'articule avec le TA.

Rappel :

Il existe 3 formes de fibrocartilage d'interposition :

1) Bourrelet cartilagineux : totalement circulaire = anneau
2) Croissant de lune : ménisque
3) Circulaire parfois perforé au centre : disque

Clinique :

Le disque intra-articulaire (= fibrocartilage d'interposition) de l'ATM est soumis à des pathologies comparables à celles du ménisque au niveau de l'articulation du genou *(les 2 sont des ellipsoïdes)*.

- Les forces de pression de 100kg sur les condyles lors de la mastication => déformation, déchirement du disque au niveau de la jonction coiffe/visière
- Luxation vers l'avant en position d'ouverture maximum

- On retrouve 2 surfaces articulaires propres à l'ATM : une au niveau de la **tête de la mandibule** et l'autre sur **l'os temporal**, cette dernière formée de 2 parties.

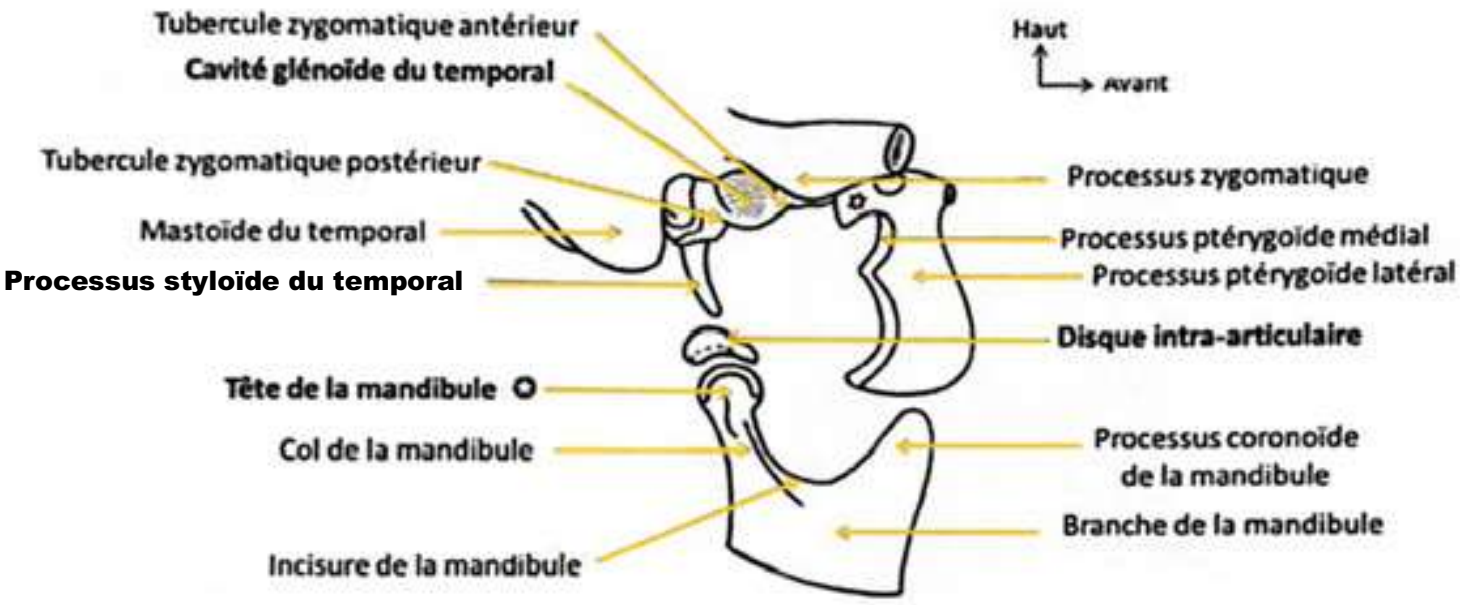

Vue latérale des surfaces articulaires de l'ATM

Surface temporale	Fosse mandibulaire du temporal (FM) = cavité glénoïde	- Cernée en dehors par les tubercules zygomatiques antérieur et postérieur - **Concave** vers le bas
	Tubercule articulaire (TA) = condyle temporal	- **Convexe** vers le bas
Surface mandibulaire	Tête de la mandibule = condyle mandibulaire	- Déjetée en arrière et en dedans - Fragment **d'ellipse** plein

Le tutorat est gratuit. Toute reproduction ou vente est interdite.

II. Les mouvements de l'ATM

Distinguez-bien les 3 types de mouvements ! Vous remarquez que l'ouverture et la fermeture font partie du même mouvement…

❶ Ouverture et Fermeture *(=occlusion)*

- **L'ouverture** de la bouche entraine un abaissement de la mandibule et une **antépulsion** de la tête de la mandibule dû au ligament collatéral latéral représentant une corde inextensible.

⚠ *Certains muscles de l'ouverture sont rétropulseurs (voir page 9)*

- **La fermeture** de la bouche, quant à elle, entraine la **rétropulsion** de la tête de la mandibule.

⚠ *Certains muscles de la fermeture sont antépulseurs (voir page 8)*

❷ Propulsion *(=antépulsion)* et rétropulsion

- La propulsion entraine une **antépulsion bilatérale** +++ de la tête de la mandibule
- *Pas de précision supplémentaire du prof sur le mouvement de rétropulsion*

❸ Latéralisation *(=diduction)*

- Le mouvement de latéralisation entraine une **antépulsion unilatérale** +++ de la tête de la mandibule et une rotation autour d'un axe vertical

Ex de latéralisation vers la droite (SDR de l'an dernier) : « La diduction vers la droite est une antépulsion de l'ATM gauche autour d'un axe vertical passant par l'ATM droite »

III. Moyens d'unions

Rappel d'UE5 : l'ATM est une articulation **synoviale**, elle possède donc une **cavité** et une **capsule articulaire** qui va encapsuler toute l'articulation.

- Cette capsule articulaire est tendue entre le tubercule zygomatique antérieur, le tubercule zygomatique postérieur (les 2 *entourant la cavité glénoïde sur l'os temporal)* et le col de la mandibule. Elle constitue le premier moyen d'union et de renforcement de l'ATM.

Le tutorat est gratuit. Toute reproduction ou vente est interdite.

- En plus de la capsule articulaire, on retrouve des ligaments. Certains vont être des **épaississements** de la capsule : **<u>les ligaments de renforcement</u>** ; et d'autres seront **<u>des ligaments à distance</u>**. On retrouve 2 ligaments pour chaque catégorie :

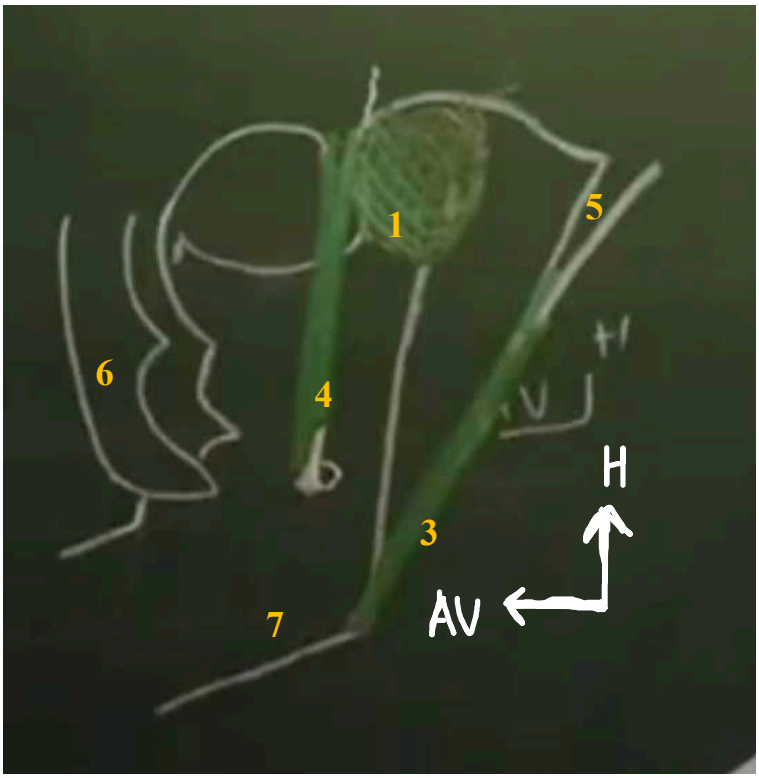

1 : Liga collatéral médial *(donc capsule articulaire)*
2 : Liga collatéral latéral *<u>(non visible en vue médiale)</u>*
3 : Ligament stylo-mandibulaire
4 : Ligament sphéno-mandibulaire
5 : Processus styloïde du temporal
6 : Processus ptérygoïdiens du sphénoïde
7 : Angle de la mandibule (110°)

<u>Vue médiale des moyens d'union de l'ATM (schéma du prof)</u>

➔ 2 Ligaments **<u>de renforcement</u>** permettent, entre autres, le maintien de l'ATM.

Ligament collatéral latéral = Corde de Farabeuf	- Très épais et +++ résistant - Oblique en bas et en arrière - Épaississement latéral de la capsule articulaire - Tendu entre le tubercule zygomatique antérieur et le <u>col</u> de la mandibule - **Distance inextensible** ==> <u>pivot</u> et <u>antépulsion</u> de la tête lors du mouvement d'ouverture
Ligament collatéral médial	- Moins résistant que le latéral - Orientation identique que le LCL *(en bas et en arrière)*

<u>Tut' Help</u> :
*Cette partie sur l'ATM est, justement, assez mal compris chaque année car les explications sont assez floues… Il faut comprendre que, grâce à ce LCL qui représente une distance **<u>inextensible</u>** et qui maintient le col de la mandibule, lors de l'ouverture de la bouche on va avoir un mouvement de pivot de l'articulation vers l'avant, donc du disque articulaire, donc de la tête de la mandibule qui va s'antépulser.*
Si vous avez encore des interrogations sur ce passage n'hésitez surtout pas à venir poster sur le fofo vous êtes les bienvenus ;)

Le tutorat est gratuit. Toute reproduction ou vente est interdite.

➔ L'articulation temporo-mandibulaire, en plus d'être renforcée par les ligaments de renforcement *que l'on vient de voir*, est maintenue par **2 ligaments à distance** moins important dont les insertions sont dictées par leur nom :

- **Ligament stylo-mandibulaire** : insertion de la styloïde du temporal à l'angle de la mandibule
- **Ligament sphéno-mandibulaire** : insertion du sphénoïde à la lingula de la mandibule

IV. Muscles masticateurs

Cette articulation est animée par de nombreux muscles masticateurs permettant les différents mouvements qu'on a vu juste au-dessus. On retrouve des muscles spécifiques à l'occlusion et d'autres spécifiques à l'ouverture.

Tous vont être innervés par le nerf alvéolaire inférieur, issu du V_3… sauf le génio-hyoïdien +++++

Le prof ne détaille pas les muscles liés aux mouvements de latéralisation ni ceux de la propulsion on va donc voir ceux de l'occlusion et de l'ouverture uniquement. Je vous conseille de garder un oeil sur la page 5 pendant que vous faites cette partie pour bien comprendre quel muscle entraine l'antépulsion / la rétropulsion lors du mouvement d'ouverture / de fermeture.

A. Muscles de l'occlusion

On retrouve **4** muscles puissants permettant l'occlusion (= la fermeture) de l'ATM :

Tous ces muscles vont être innervé par le nerf alvéolaire inférieur (NAI) ++++++++

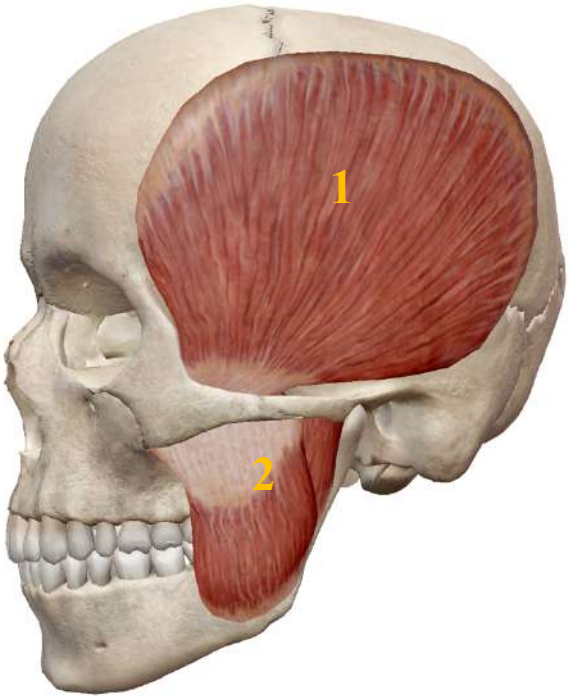

1 : Muscle Temporal

2 : Muscle Masséter

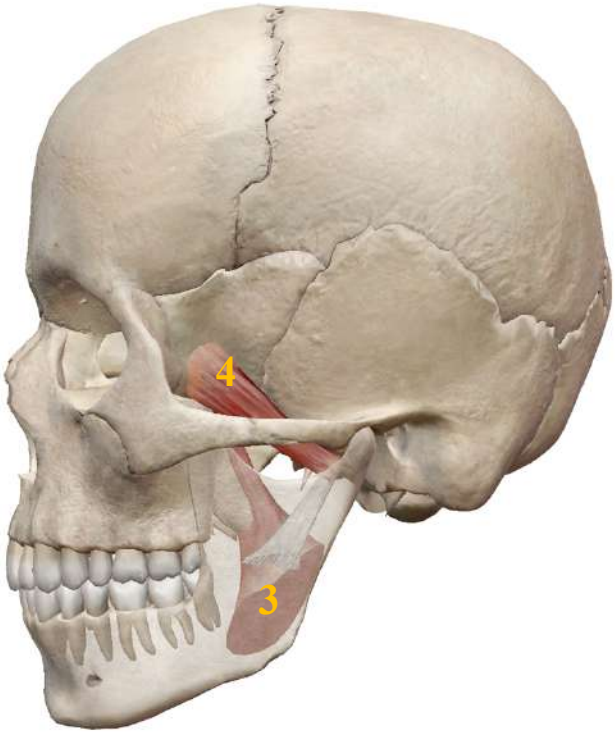

3 : Muscle ptérygoïdien médial *(par transparence car visible en vue médiale uniquement)*

4 : Muscle ptérygoïdien latéral

Temporal	⇒ **Occlusif** en <u>antérieur</u> principalement ⇒ **Rétropulseur** en <u>postérieur</u> - Insertion sur la fosse temporale jusqu'au processus coronoïde de la mandibule - Dirigé vers le **bas** et vers **l'avant**
Masséter	⇒ **Occlusif** - Tendu entre le processus zygomatique et le tubercule masséterique au niveau de l'angle de la mandibule - Dirigé vers le **bas** et **l'arrière** parallèlement au ptérygoïdien <u>médial</u>
Ptérygoïdien latéral = externe	⇒ Occlusif et **Antépulseur** ⚠️ *Exception de la page 5* - Inséré sur l'aile latérale du processus ptérygoïdien du sphénoïde et se termine à la fois sur le col de la mandibule et au niveau de la capsule articul. - Dirigé en **haut** et en **dehors**
Ptérygoïdien médial = interne	⇒ **Occlusif** essentiellement - Insertion dans la concavité des 2 ailes du processus ptérygoïdien et au niveau de l'angle de la mandibule - Fibres obliques en **bas** et en **arrière** *(comparable au muscle masséter)*

B. Muscles de l'ouverture

Les muscles responsables du mouvement d'ouverture sont au nombre de **3** et **s'insèrent tous sur l'os hyoïde**. <u>Moins puissants</u> que les muscles occlusifs, *ils font parties des muscles nommés sus-hyoïdiens étant donné qu'ils se trouve en position supérieur par rapport à l'os hyoïde.*

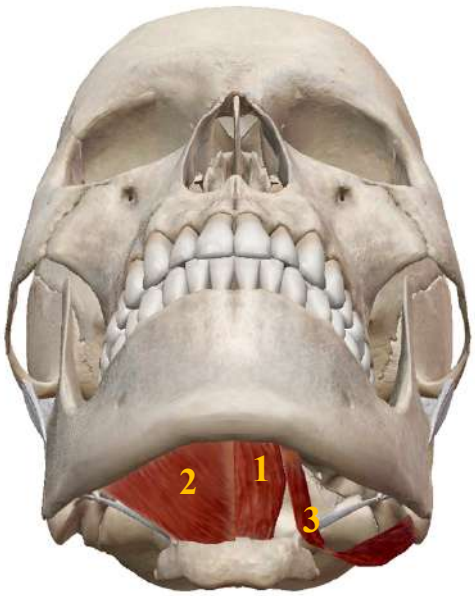

1 : Muscle génio-hyoïdien gauche

2 : Muscle mylo-hyoïdien droit

3 : Muscle digastrique gauche

<u>Vue inférieure des muscles sus-hyoïdiens de l'ouverture</u>

Génio-hyoïdien *(Génio- = menton)*	⇒ **Rétropulseur** ⚠ - Tendu entre le corps de l'os hyoïde et la partie postérieur du menton - Innervé par un **rameau du XII** (Hypoglosse) ++++ - Recouvert par le mylo-hyoïdien *tout dépend de la vue => pas de piège (SDR)*
Mylo-hyoïdien *(Mylo- = mandibule)*	- Plus puissant et plus volumineux que le génio-hyoïdien - Tendu entre le corps de l'os hyoïde et la partie médiale du corps de la mandibule (ligne mylo-hyoïdienne) - Innervé par le nerf alvéolaire inférieur issu du V_3 *#répétitioooon*
Ventre antérieur du digastrique	⇒ **Rétropulseur** ⚠ - Trajet oblique vers le haut et l'avant

➔ **Précision sur le muscle digastrique :**

Muscle composé de **2 ventres** séparés par un tendon intermédiaire passant dans une coulisse fibreuse sur la petite corne de l'os hyoïde.
Innervation particulière propre à ce muscle :
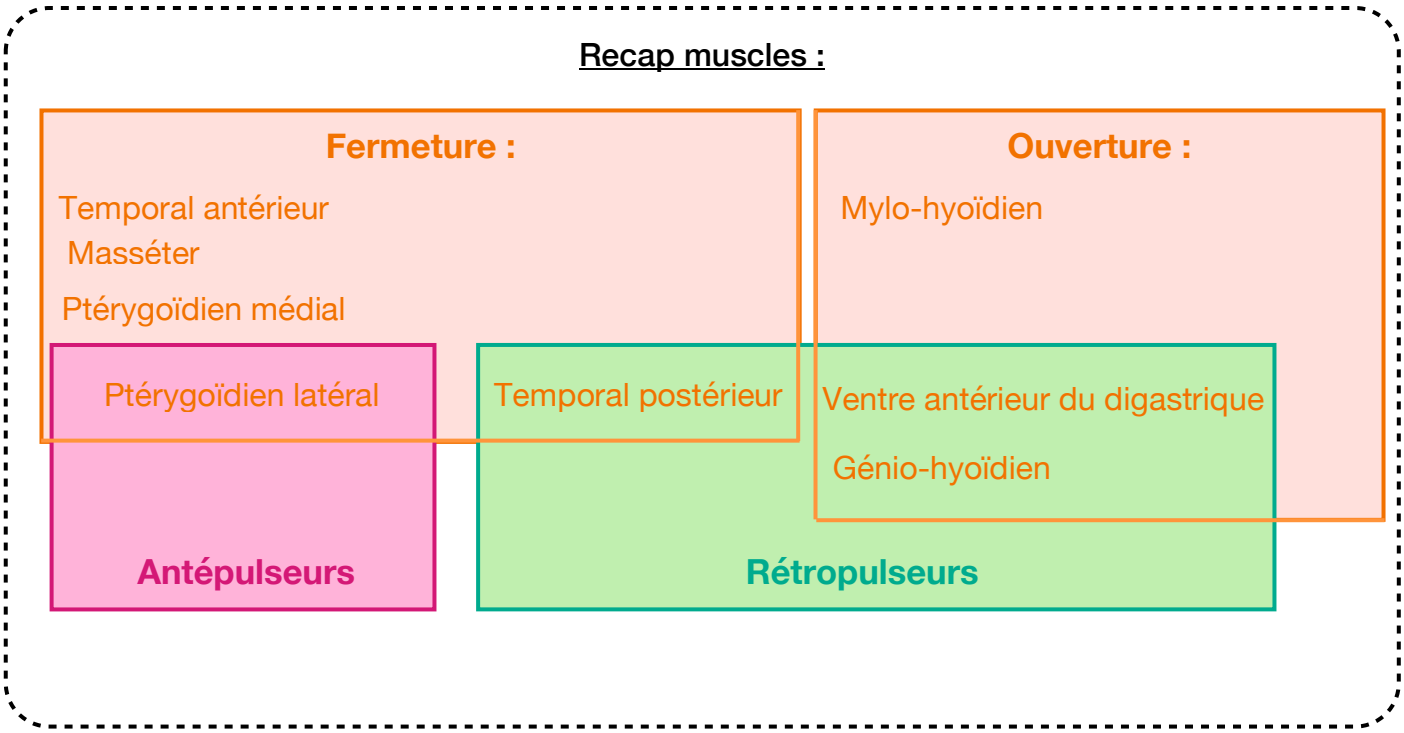
- Ventre antérieur (abaisseur de la mandibule) => **Nerf alvéolaire inférieur**
- Ventre postérieur => **Nerf facial VII**.