

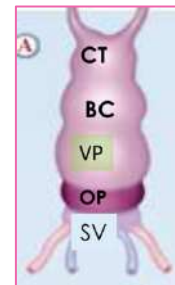
# Mise en place du cœur

## I. Plicature du tube cardiaque

Les deux tubes endocardiques, initialement en **extra-embryonnaire**, vont être internalisés et fusionnés sur la ligne médiane au moment de la plicature : on se retrouve donc avec **un unique tube cardiaque primitif en intra-embryonnaire**.

Ce dernier est constitué de **plusieurs portions** (de caudal en crânial) :

- **Sinus veineux (SV)** : abouchement des veines
- **Oreillette primitive (OP)** : ébauche des oreillettes définitives
- **Ventricule primitif (VP)** : ébauche du ventricule gauche
- **Bulbus cordis (BC)** : ébauche du ventricule droit
- **Conotruncus** : point de départ des artères



La plicature du tube cardiaque va permettre de passer d'un tube cylindrique droit non cloisonné à un **cœur à 4 cavités** chez l'adulte.

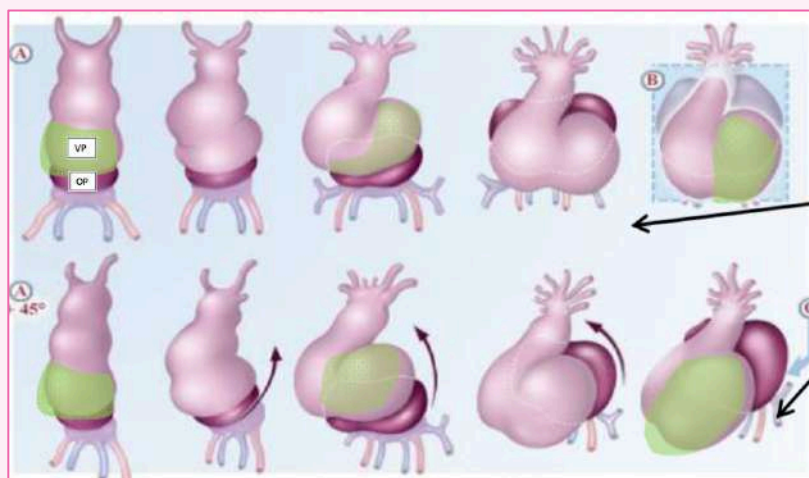
Lors de la 4<sup>ème</sup> semaine, la croissance du tube cardiaque est **supérieure** à celle de la cavité péricardique qui le contient : ce phénomène le contraint ainsi à se plicaturer.

La plicature du tube cardiaque se fait dans **deux** plans de l'espace : le plan **sagittal** et le plan **frontal**.

### PLICATURE SAGITTALE

C'est l'**oreillette primitive** qui se place en arrière et au-dessus du **ventricule primitif**.

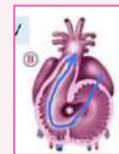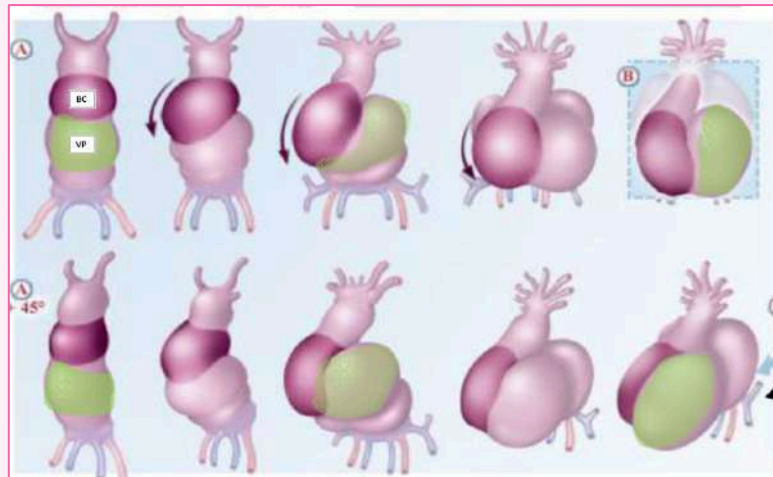
- Elle entraîne avec elle le sinus veineux et l'abouchement des vaisseaux afférents



PLICATURE FRONTALE

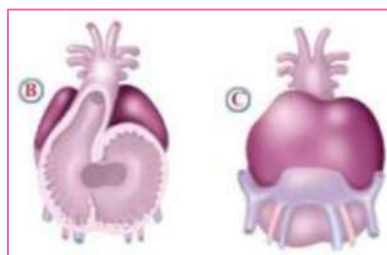
Ici, c'est le **bulbus cordis** qui va venir se placer à droite du VP: on parle de boucle à convexité droite ou situs solitus

- On avait un BC et un VP superposés, qui au final, se retrouve dans **un même plan latéral**



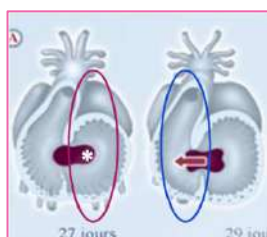
À la fin de la plicature :

- **L'OP** s'élargit et vient se plaquer à la face postérieure du BC
- Les expansions **antéro-supérieures** de l'OP donneront les oreillettes/auricules définitives (*la prof ne fait pas la différence entre les deux*)
- La paroi **postéro-inférieure** incorpore progressivement le sinus veineux



## II. Déplacement des cavités

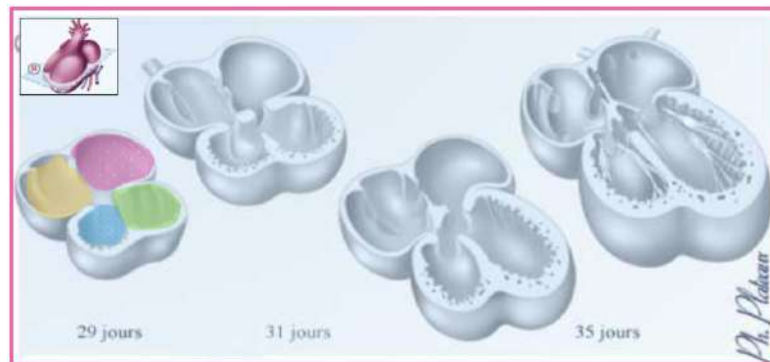
### Le canal auriculo ventriculaire



En premier lieu, celui-ci fait uniquement communiquer les parties gauches du futur cœur : le VP et la **partie gauche de l'OP**.

Au début de la 5<sup>ème</sup> semaine, il va s'élargir sur la **droite**, mettant ainsi en communication le côté droit, soit le BC et la **partie droite de l'OP**.

- Au final, le CAV met en communication les 4 cavités (forme de H/papillon)



### III. Cloisonnement des cavités

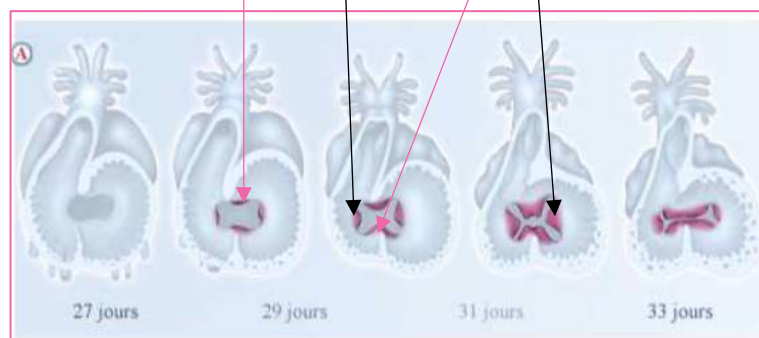
Après s'être agrandi, le CAV va se **cloisonner**.

#### Les bourgeons endocardiques

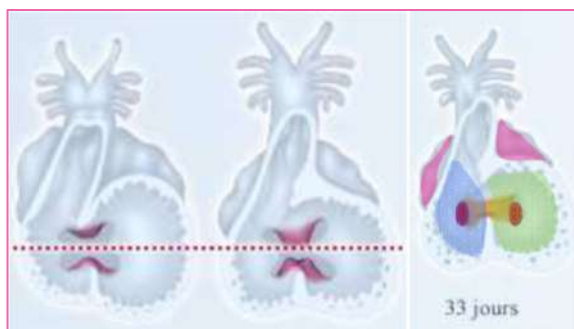
Le cloisonnement des cavités débute avec l'apparition des bourgeons endocardiques : ce sont des **saillies** de l'**endocarde** sur les bords latéraux du CAV.

Il va y avoir la formation de 4 bourgeons endocardiques :

- **Deux principaux** : 1 **antéro-supérieur** et 1 **postéro-inférieur**
- **Deux accessoires/latéraux** : 1 à droite et 1 à gauche



#### Le septum intermedium

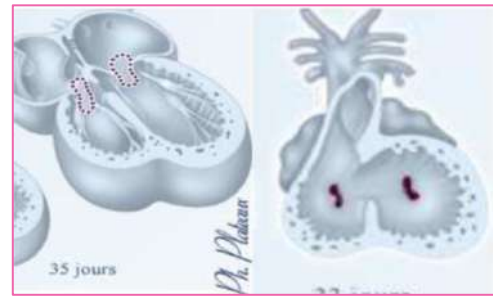


Il se forme par l'**accroissement des bourgeons principaux** qui viennent par la suite fusionnés sur la ligne médiane : sa formation est déterminante pour la suite du cloisonnement.

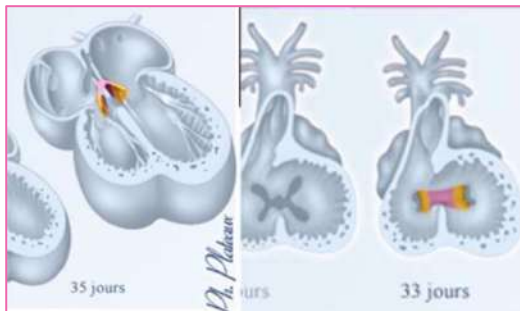
➤ C'est la première cloison auriculo-ventriculaire

## Les orifices auriculo-ventriculaires

Le septum intermedium sépare la cavité auriculo-ventriculaire en **deux orifices auriculo-ventriculaires** (1 droit et 1 gauche) mettant en communication l'oreillette primitive avec le futur ventricule correspondant.



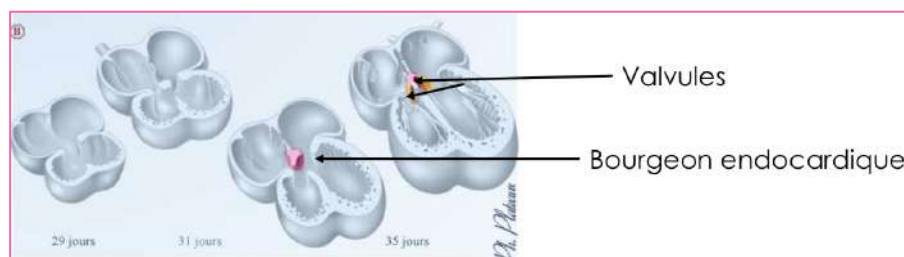
## Les valvules



Elles séparent les cavités cardiaques auriculaires et ventriculaires, et permettent la **circulation du sang** dans un sens unique pour éviter les reflux.

Elles se forment par expansions **latérales** du septum intermedium et rejoignent les bourgeons endocardiques latéraux.

Cela formera à terme les **valvules des orifices auriculo-ventriculaires**.



Le **septum intermedium** est à l'origine de deux autres expansions :

- Une vers le **haut** contribuant au cloisonnement inter-auriculaire
- Une vers le **bas** contribuant au cloisonnement inter-ventriculaire

## La formation des oreillettes

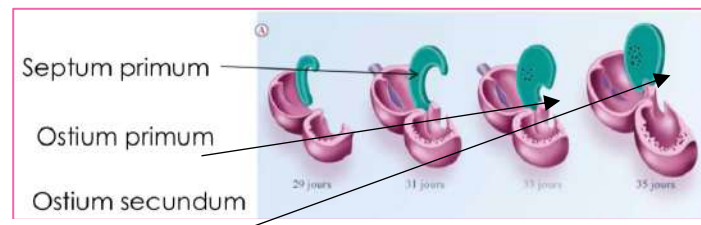
L'obtention des oreillettes définitives, via le cloisonnement de l'OP, dépend de **2 mécanismes** :

- Le cloisonnement de la région auriculaire
- L'incorporation du système veineux d'une part et des transformations de la circulation veineuse d'autre part.

## Le septum primum

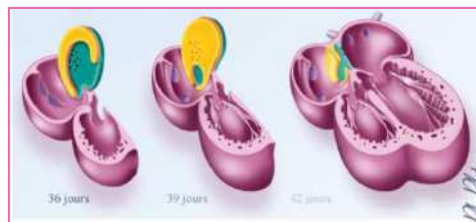
Cette nouvelle cloison naît du **plafond de l'OP** et se dirige vers le bas en direction du septum intermedium.

Cette cloison, est dans un premier temps **incomplète** puisqu'il persiste un orifice, nommé **ostium primum**. Elle se soudera complètement par la suite. On observera alors un **phénomène d'apoptose** dans la partie supérieure du septum primum, formant un orifice criblé appelé **ostium secundum**.



### Le septum secundum

Lors de la 6<sup>ème</sup> semaine, une deuxième cloison apparaît à la **droite** du septum primum : il s'agit du **septum secundum**. (*Le septum primum est donc latéralisé plutôt sur la gauche*)



De la même manière que le septum primum, cette cloison naît du plafond de l'oreillette et se dirige vers le bas pour s'accoler au septum intermedium.

La cloison reste également incomplète, avec un orifice dans sa partie inférieure : le **trou de Botal** ou **foramen oval**.

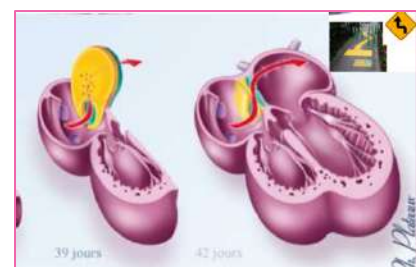
- Ce trou sera maintenu jusqu'à la naissance, permettant la **communication inter-auriculaire**

Au final on se retrouve avec :

- Un orifice sur la partie droite et inférieure de la cloison inter-auriculaire (**trou de Botal**)
- Un orifice sur la partie supérieure gauche de la cloison inter-auriculaire (**ostium secundum**)

L'ensemble permet de faire circuler le sang selon un mécanisme que l'on appelle en chicane avec la partie inférieure du septum primum servant de **clapet**.

- Ce mécanisme permet de faire circuler le sang dans un **sens unique**, et ainsi, éviter les reflux



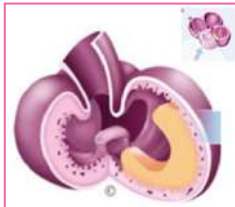La valvule du foramen oval est soulevée par le passage du flux sanguin : le sang rentre par le foramen oval, soulève la valvule/clapet et ressort en haut par l'ostium secundum.



## La formation des ventricules

Le cloisonnement interventriculaire débute à la fin de la 4<sup>ème</sup> semaine.

### Le septum inférius



Il se forme par **croissance musculaire**, que l'on appelle crête musculaire, en regard du **sillon inter-ventriculaire** (visible sur la face externe du cœur) délimitant le BC (à droite) et le VP (à gauche).

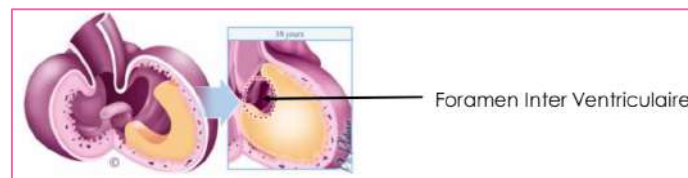
Le septum inférius s'accroît s'accroît vers le haut en direction des bourrelets endocardiques.

- L'intérêt de ce septum est de séparer le ventricule gauche (dérivé du VP) du ventricule droit (dérivé du BC)

### Le foramen inter-ventriculaire

À nouveau, la cloison demeure incomplète avec la persistance d'une **communication inter-ventriculaire**, via un orifice : le **foramen inter-ventriculaire** (situé entre le bord sup du septum inférius et le bord inf du septum intermedium).

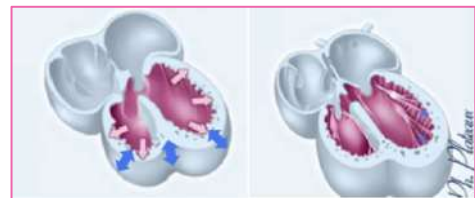
Sa fermeture se fera plus tard et sera liée aux transformations du conotruncus.



### Les piliers et les cordages

Un autre mécanisme contribuant au cloisonnement ventriculaire est la **formation des piliers et des cordages**.

En premier lieu, il va y avoir un **épaississement** des parois ventriculaires autour de la 5<sup>ème</sup>/6<sup>ème</sup> semaine de développement. Puis, ces mêmes parois vont **se creuser** afin d'augmenter le **volume** des cavités ventriculaires et de former les piliers et cordages (liens **musculaires** et **fibreux**).



Ces derniers rattachent **l'extrémité libre** des valvules (formées par l'allongement des bourgeons endocardiques). Ces valvules, faisant le clapet entre les cavités auriculaires et ventriculaires, prennent leur aspect définitif vers la 12<sup>ème</sup> semaine.

*Voilà c'est tout pour cette fiche ! De même que pour la circulation, je vous ai repris la même fiche que les PACES en attendant les diapos officielles ! Des bisouuus ☺*