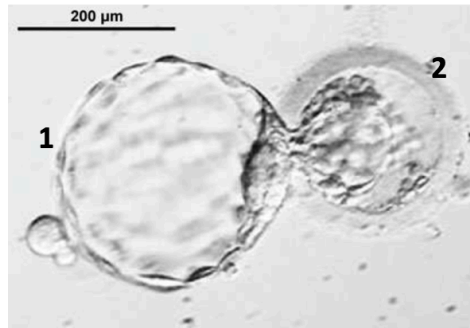


### Concours 2016-2017 :

**QCM 1 :** Concernant cette observation microscopique : indiquez la ou les proposition(s) exacte(s) :



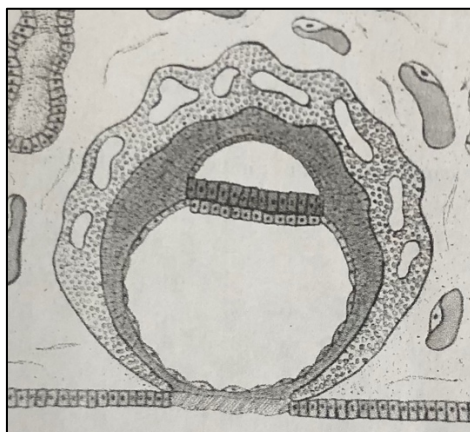
- A) Nous sommes à la première semaine de développement, pendant la phase de cavitation
- B) A ce stade les cellules forment le bouton embryonnaire sont pluripotentes
- C) On peut observer la zone pellucide en 1, et le trophoblaste en 2
- D) Cet aspect est couramment observé dans la trompe de Fallope en conditions physiologiques
- E) Les propositions A, B, C et D sont fausses

**QCM 2 :** A propos de l'ébauche des organes : indiquez la ou les proposition(s) exacte(s) :

- A) Les rayons digitaux se forment par bourgeonnement du mésenchyme dans la partie distale du membre
- B) Les poches ectoblastiques régressent toutes sauf la première qui participera à la formation de l'oreille moyenne
- C) Le membre s'accroît par son extrémité distale au niveau de la zone de progression par production de mésenchyme indifférencié
- D) L'endocarde dérive des angioblastes, c'est-à-dire des cellules périphériques des îlots de Wolf et Pander
- E) Les propositions A, B, C et D sont fausses

**QCM 3 :** A propos de la seconde semaine du développement embryonnaire : indiquez la ou les proposition(s) exacte(s) :

- A) La nidation débute par l'apposition du pôle embryonnaire de l'œuf sur le myomètre
- B) L'invasion du chorion se fait en deux étapes : elle débute par la digestion du collagène IV par les collagénases puis se poursuit par la digestion du collagène I par les gélatinases
- C) La cavité amniotique se formera par apoptose des cellules du cytotrophoblaste et par poussée de l'épiblaste
- D) A partir du schéma ci-dessous vous pouvez voir que l'embryon est didermique, implanté dans la muqueuse utérine et que la formation de la membrane de Heuser a lieu avant la mise en place de la circulation lacunaire
- E) Les propositions A, B, C, et D sont fausses



**QCM 4 : A propos de la troisième semaine de développement embryonnaire : indiquez la ou les proposition(s) exacte(s) :**

- A) La gastrulation permet la mise en place des feuillets ectoblastique, hypoblastique et mésoblastique
- B) La chorde est un tissu morphogénétique, elle est capable d'induire la neurulation
- C) Le neurectoblaste situé en avant du nœud de Hensen, formera la plaque neurale qui participera à la formation de la moelle épinière
- D) La segmentation du mésoblaste intermédiaire formera les somites selon un axe céphalo-caudal
- E) Les propositions A, B, C et D sont fausses

**QCM 5 : A propos de la délimitation de l'embryon : indiquez la ou les proposition(s) exacte(s) :**

- A) La plicature internalise et rapproche les deux tubes endocardiques qui fusionnent en un tub cardiaque unique entouré par la splanchnopleure intra-embryonnaire
- B) Sous l'effet de la plicature, la vésicule vitelline secondaire, partiellement internalisée dans l'embryon, participera à la formation de l'appareil respiratoire
- C) Le cordon ombilical est formé par rapprochement des bords latéraux du coelome externe, réunissant le pédicule vitellin et embryonnaire
- D) Le développement du neurectoblaste participe comme la cavité amniotique à la plicature selon un axe longitudinal
- E) Les propositions A, B, C et D sont fausses

**QCM 6 : Votre amie qui pense être enceinte s'inquiète car elle vient d'avoir une petite hémorragie. D'après vos calculs elle serait à la deuxième semaine du développement embryonnaire : indiquez la ou les proposition(s) exacte(s) :**

- A) Le saignement peut être lié au bouchon fibrineux produit lors du processus de cicatrisation de l'endomètre
- B) Pendant la deuxième semaine il peut y avoir un échec de l'implantation par défaut de réceptivité de l'endomètre ou d'activation du blastocyste
- C) Il est possible de faire une échographie pour voir si le cœur bat
- D) A ce stade la sphère chorale occupe un volume beaucoup plus important que l'embryon qui n'est constitué que des trois feuillets primitifs
- E) Les propositions A, B, C et D sont fausses

## **Correction :**

### **QCM 1 : B**

- A) Faux : la phase d'éclosion
- B) Vrai : car on est après la morula
- C) Faux : la ZP est en 2, le trophoblaste en 1
- D) Faux : une éclosion dans la trompe est pathologique
- E) Faux

### **QCM 2 : CD**

- A) Faux : par apoptose de la palette !
- B) Faux : à l'oreille externe
- C) Vrai
- D) Vrai
- E) Faux

### **QCM 3 : CD**

- A) Faux : sur l'endomètre
- B) Faux : collagénase = collagène 1 / gélatinase = collagène 4
- C) Vrai
- D) Vrai
- E) Faux

### **QCM 4 : BC**

- A) Faux : endoblastiques
- B) Vrai
- C) Vrai
- D) Faux : du mésoblaste para-axial
- E) Faux

### **QCM 5 : ABD**

- A) Vrai
- B) Vrai : avec le diverticule respiratoire
- C) Faux : de la cavité amniotique
- D) Vrai
- E) Faux

### **QCM 6 : AB**

- A) Vrai
- B) Vrai
- C) Faux : les premiers battements sont à J22 !
- D) Faux : on est à la S2 (donc pas encore de sphère chorale ou DET) !
- E) Faux

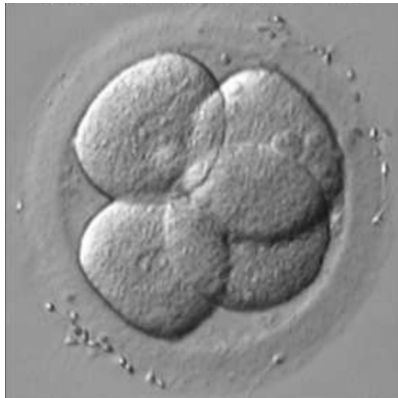
## **Concours 2017-2018 :**

### **QCM 1 : A propos de l'appareil cardio-circulatoire, indiquez la ou les proposition(s) exacte(s) :**

- A) L'ostium secundum se forme par apoptose du septum primum
- B) L'endocarde, tunique interne du tube cardiaque est d'origine entoblastique
- C) Le sang qui arrive au cœur par le sinus veineux est pauvre en oxygène car il provient en partie de la veine ombilicale
- D) Le septum intermedium se forme par fusion des bourgeons endocardiques principaux droit et gauche
- E) les propositions A, B, C et D sont fausses

### **QCM 2 : Indiquez la ou les proposition(s) exacte(s) :**

- A) Les 23 stades de Carnegie, définis selon des critères d'âge, de taille et de morphologie permettent de décrire précisément la période embryonnaire (de la fécondation à la 8<sup>ème</sup> semaine)
- B) Le cordon ombilical, revêtu d'amnioblaste est formé de mésenchyme extra-embryonnaire, de vaisseaux, du canal vitellin et de l'allantoïde
- C) Lors de la neurulation secondaire, l'éminence caudale fusionne avec la partie caudale de la chorde permettant l'élongation de la moelle épinière
- D) Au stade représenté sur la photo ci-dessous, les blastomères sont totipotents. C'est-à-dire qu'ils ont la capacité de reformer un individu entier incluant les tissus extra-embryonnaires
- E) Les propositions A, B, C et D sont fausses



### **QCM 3 : A propos de la formation de l'appareil urinaire, indiquez la ou les proposition(s) exacte(s) :**

- A) Le bourgeon urétéral est une excroissance caudale du canal mésonéphrotique, il formera les futurs grands calices
- B) Le mésoblaste latéral se métamérise en néphrotome sauf dans la région sacrée
- C) Les néphrotomes sont l'unité fonctionnelle du rein définitif. On compte plusieurs néphrotomes pour un même rein
- D) L'allantoïde formée par une excroissance de la vésicule vitellin primitive participe à la formation de la vessie
- E) Les propositions A, B, C et D sont fausses

### **QCM 4 : A propos de la deuxième semaine de développement embryonnaire, indiquez la ou les proposition(s) exacte(s) :**

- A) Le clivage du glycocalyx par le syncytiotrophoblaste permet l'apposition de l'œuf sur l'endomètre
- B) Lors de l'étape d'intrusion, les invadopodes expriment la laminine permettant la fixation aux intégrines de la membrane basale
- C) La réaction déciduale débute dans la zone de nidation formant la caduque ovulaire entre l'œuf et le myomètre
- D) Le mésenchyme extra-embryonnaire dérive de l'épiblaste, en se creusant, il participe à la formation du coelome interne
- E) Les propositions A, B, C et D sont fausses

**QCM 5 : A propos des pathologies du développement embryonnaire, indiquez la ou les proposition(s) exacte(s) :**

- A) Lors de la formation du segment distal des membres inférieurs, un défaut d'apoptose du tissu intercalaire est responsable d'une syndactylie
- B) A la 4<sup>ème</sup> semaine l'embryon n'est plus vulnérable aux agents tératogènes car la majorité des ébauches d'organes ont déjà été formées
- C) A la 2<sup>ème</sup> semaine, les échecs de l'implantation peuvent être dus à un défaut d'activation du blastocyste ou de réceptivité de l'endomètre
- D) La spina bifida occulta est une anomalie fréquente de fusion des arcs vertébraux, parfois associée à une malformation des méninges
- E) Les propositions A, B, C et D sont fausses

**QCM 6 : A propos du développement cranio-facial, indiquez la ou les proposition(s) exacte(s) :**

- A) la base du crâne résulte d'une ossification membraneuse alors que la voûte du crâne résulte d'une ossification endochondrale
- B) La placode olfactive (épaississement d'épiblaste secondaire) se développe de chaque côté des bourgeons maxillaires
- C) Les bourgeons mandibulaires forment le plancher du stomodeum. Ils limitent latéralement l'ouverture de la bouche lorsqu'ils fusionnent avec les bourgeons maxillaires
- D) Les somites participent à la formation des muscles striés cranio-faciaux
- E) Les propositions A, B, C et D sont fausses

## **Correction :**

### **QCM 1 : A**

- A) Vrai
- B) Faux : Epiblaste → MEE → îlots angioformateurs → angioblastes → endocarde
- C) Faux : la veine ombilicale apporte du sang riche en O<sub>2</sub>
- D) Faux : les bourgeons principaux sont les bourgeons antéro-sup et postéro-inf ! Les droit et gauche correspondent aux bourgeons latéraux !
- E) Faux

### **QCM 2 : ABD**

- A) Vrai
- B) Vrai
- C) Faux : l'éminence caudale fusionne avec la partie caudale du TN
- D) Vrai
- E) Faux

### **QCM 3 : A**

- A) Vrai
- B) Faux : il s'agit du mésoblaste intermédiaire !
- C) Faux : le néphron est l'unité fonctionnelle du rein, pas le néphrotome !
- D) Faux : c'est une excroissance de la VVII et pas de la VVI
- E) Faux

### **QCM 4 : E**

- A) Faux : le clivage du glycocalyx, c'est lors de l'adhérence et pas lors de l'apposition !
- B) Faux : c'est la membrane basale qui exprime la laminine !
- C) Faux : la caduque ovulaire c'est entre l'œuf et la cavité utérine, là on parle de la caduque basale
- D) Faux : coelome externe
- E) Vrai

### **QCM 5 : AC**

- A) Vrai
- B) Faux : à ce stade là l'embryon est très vulnérable aux agents tératogènes (distilbène, dépakine, rubéole, toxo)
- C) Vrai
- D) Faux : les méninges ne sont pas touchées
- E) Faux

### **QCM 6 : C**

- A) Faux : base du crâne → ossification endochondrale et voûte → membraneuse
- B) Faux : au niveau du bourgeon frontal
- C) Vrai
- D) Faux : les somitomères
- E) Faux

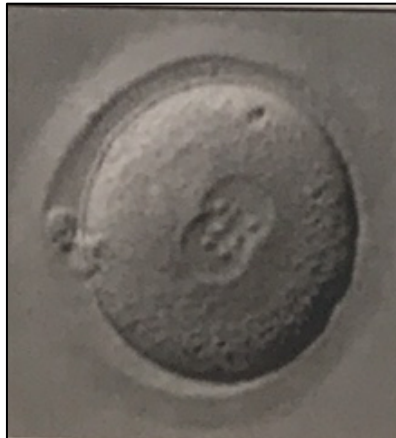## **Concours 2018-2019 :**

### **QCM 1 : Parmi les propositions suivantes, indiquez la ou les proposition(s) exacte(s) :**

- A) L'œuf fécondé se déplace en sens unique dans la trompe utérine grâce à des mécanismes actifs comme la contraction de la musculature tubaire
- B) La somitogénèse est un processus symétrique, séquentiel, synchrone et unidirectionnel
- C) Le cordon ombilical est limité par les amnioblastes ; Il contient le pédicule vitellin et le pédicule embryonnaire
- D) Le sclérotome migre autour du tube neural pour former le corps vertébral
- E) Les propositions A, B, C et D sont fausses

### **QCM 2 : A propos de la photographie suivante, indiquez la ou les proposition(s) exacte(s) :**

- A) L'expulsion du 2<sup>ème</sup> globule polaire d'origine paternel a eu lieu
- B) L'ovocyte est fécondé et l'amphimixie a débuté
- C) Les cellules de la corona radiata se sont détachées
- D) La zone pellucide en périphérie facilite le transport de l'œuf fécondé dans la cavité utérine
- E) Les propositions A, B, C et D sont fausses



### **QCM 3 : A propos du schéma suivant, indiquez la ou les proposition(s) exacte(s) :**

- A) L'ostium secundum s'est formé par apoptose du septum primum
- B) Le septum secundum est accolé au septum intermedium
- C) Le septum inferius est formé
- D) Il persiste un orifice de communication entre les deux ventricules
- E) Les propositions A, B, C et D sont fausses



### **QCM 4 : Parmi les propositions suivantes, indiquez la ou les proposition(s) exacte(s) :**

- A) La formation d'une vertèbre fait intervenir 4 moitiés de sclérotomes
- B) La voûte du crâne ou chondrocrâne résulte d'une ossification de type enchondrale
- C) Le premier arc mandibulaire participe à la formation de l'oreille
- D) L'ouverture de la bouche est limitée latéralement par la fusion des bourgeons maxillaires et nasaux
- E) Les propositions A, B, C et D sont fausses

**QCM 5 : Parmi les propositions suivantes, indiquez la ou les proposition(s) exacte(s) :**

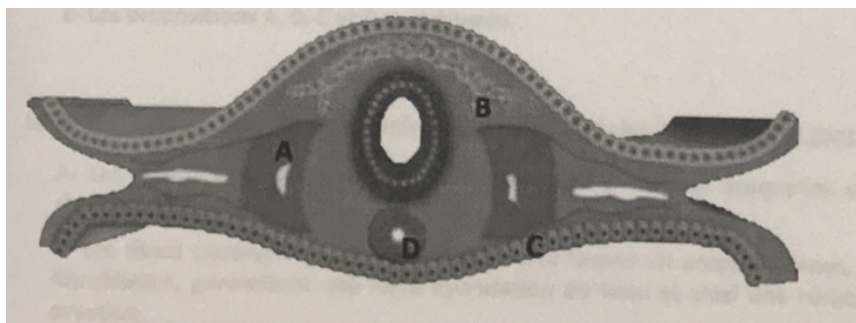
- A) Les cordons néphrogènes se métamérisent, formant les néphrotomes des étages pronéphrotique et mésonéphrotique
- B) La formation de l'appareil urinaire se fait selon un gradient de différenciation céphalo-caudal, l'étage métanéphrotique étant le plus différencié
- C) Le blastème métanéphrogène se différencie successivement en sphérule, vésicule puis tubule à l'origine des futurs néphrons
- D) Le canal de Wolff est formé par l'association des extrémités axiales des tubules mésonéphrotiques avec la partie caudale du canal pronéphrotique
- E) Les propositions A, B, C et D sont fausses

**QCM 6 : A propos des pathologies du développement embryonnaire, indiquez la ou les proposition(s) exacte(s) :**

- A) La tétralogie de Fallot est une maladie cyanogène liée entre autres à la persistance d'une communication interauriculaire
- B) Une hypoplasie mandibulaire associée à une malformation de l'oreille peut être en rapport avec une évolution anormale des dérivés du premier arc branchial
- C) Lors de la formation des membres, un défaut d'apoptose intercalaire sera responsable d'une polydactylie
- D) La phocomélie et l'ectrodactylie sont des malformations réductrices des membres
- E) Les propositions A, B, C et D sont fausses

**QCM 7 : A propos de la coupe transversale d'embryon suivante, indiquez la ou les légende(s) exacte(s) :**

- A) A correspond à un somitomère
- B) B correspond aux crêtes neurales
- C) C correspond à l'hypoblaste
- D) D correspond au tube neural
- E) Les propositions A, B, C et D sont fausses





## **Correction :**

### **QCM 1 : BC**

- A) Faux : c'est grâce à des mécanismes **PASSIFS** que l'œuf fécondé se déplace dans la trompe !
- B) Vrai
- C) Vrai : Le cordon ombilical se forme suite à la plicature, et à cause du développement important de la cavité amniotique, les amnioblastes viennent tapisser le cordon ombilical.
- D) Faux : Le sclérotome migre autour de la **CHORDE** et pas le tube neural, pour former le corps vertébral !
- E) Faux

### **QCM 2 : B**

Bon déjà qu'est-ce qu'on voit ? On voit un œuf fécondé avec les deux pronucléii dedans et non **PAS LES BLASTOMERES** ; il y a les 2 GP qui montrent que la méiose 1 et 2 ont été achevées donc qu'il y a eu fécondation ; la ZP est bien présente autour.

- A) Faux : Le GP d'origine paternel ? paternel ? C'est bien maternel ! Le globule polaire c'est du matériel génétique de la mère expulsé après la méiose 1 et après la méiose 2.
- B) Vrai : Tout à fait on le voit sur l'image
- C) Faux : La CR se détache durant la pré-compaction, et là on est au stade de zygote il n'y a aucun blastomère.
- D) Faux : C'était un item parmi les qcm de la prof sur Jalon et c'était aussi dans la première vague de question pour la prof ++ : La ZP facilite le transport de l'œuf fécondé dans la **TROMPE**.
- E) Faux

### **QCM 3 : ACD**

- A) Vrai : Oui on voit bien les petits orifices criblés sur la partie supérieure du septum primum.
- B) Faux : Sur la photo pas encore !
- C) Vrai : On voit bien une cloison entre les ventricules
- D) Vrai : Au sommet de la cloison ventriculaire on aperçoit l'orifice inter-ventriculaire.
- E) Faux

### **QCM 4 : AC**

- A) Vrai : on a bien 2 moitiés de sclérotome de chaque côté (donc 4 en tout) pour former une vertèbre
- B) Faux : PIEGE ! Le chondrocrane = base du crâne et pas la voûte !
- C) Vrai : Le premier arc participe bien à la formation de l'oreille, notamment par la formation des osselets tels que l'enclume et le marteau.
- D) Faux : Argghhh les bourgeons maxillaires **NE FUSIONNENT PAS**
- E) Faux

### **QCM 5 : ABC**

- A) Vrai : tout à fait !
- B) Vrai : YES
- C) Vrai : texto le cours
- D) Faux : Ce sont les extrémités LATÉRALES des tubules mésonéphrotiques qui fusionne avec la partie caudale du canal pronéphrotique pour former le canal de Wolff.
- E) Faux

**QCM 6 : BD**

- A) Faux : c'est une communication inter-**VENTRICULAIRE**
- B) Vrai
- C) Faux : Une polydactylie c'est quand il y a la présence de doigt ou d'orteil surnuméraire, donc rien à voir.
- D) Vrai : – La phocomélie : C'est l'absence de segment proximal. Il va manquer une partie du bras et la main va devenir quasiment se connecter directement à l'épaule. – L'ectrodactylie : C'est l'absence d'un ou plusieurs doigts ou orteils. Assez problématique quand il manque le pouce pour la pince fine. – Donc ce sont bien des malformations réductrices.
- E) Faux

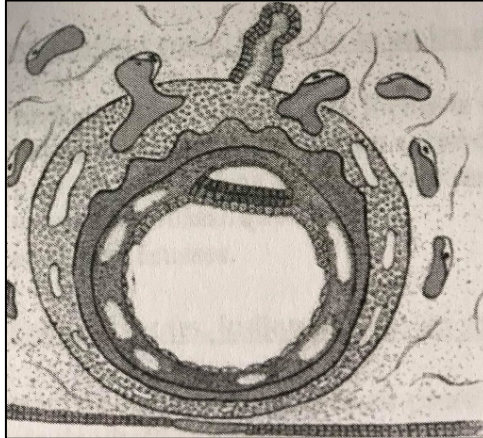
**QCM 7 : B**

- A) Faux : C'est un somite parce qu'on voit bien le myocèle !
- B) Vrai
- C) Faux : entoblaste
- D) Faux : c'est la corde
- E) Faux

**Concours 2019-2020 :**

**QCM 1 : A propos du schéma suivant, donnez la/les bonne(s) réponse(s) :**

- A) La circulation utéro-lacunaire est en place
- B) Le kyste exo-cœlomique a disparu
- C) L'embryon est tridermique
- D) Le mésenchyme intra-embryonnaire est creusé de lacunes
- E) Les propositions A, B, C et D sont fausses

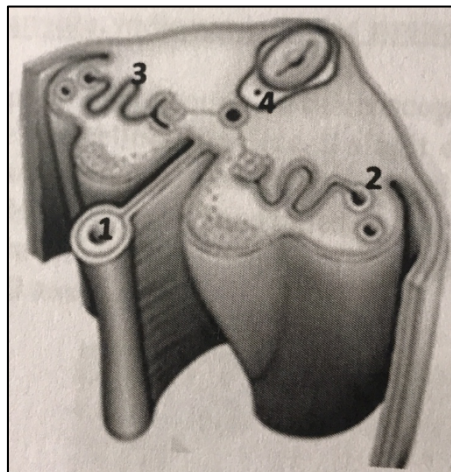


**QCM 2 : A propos de la 3<sup>ème</sup> semaine de développement embryonnaire, donnez la/les bonne(s) réponse(s) :**

- A) L'ectoblaste se forme par différenciation cellulaire du feuillet entoblastique
- B) L'éminence caudale persiste après disparition de la ligne primitive
- C) La chorde induit la gastrulation, elle a un rôle morphogénétique
- D) Le myéloschisis est une forme de spina bifida occulta à haut risque d'infection
- E) Les propositions A, B, C et D sont fausses

**QCM 3 : A propos du schéma suivant, donnez la/les bonne(s) réponse(s) :**

- A) 1 correspond au kyste exo-cœlomique
- B) 2 correspond au canal de Wolff
- C) 3 correspond au tubule métanéphrotique
- D) 4 correspond au corps vertébral
- E) Les propositions A, B, C et D sont fausses



**QCM 4 : A propos de la formation des membres, donnez la/les bonne(s) réponse(s) :**

- A) La crête apicale ectodermique est responsable de la différenciation antéro-postérieure du membre
- B) Le segment distal du membre inférieur participe à la formation de la cuisse
- C) Un défaut d'apoptose du tissu intercalaire est responsable d'une syndactylie
- D) Le membre s'allonge par son extrémité proximale
- E) Les propositions A, B, C et D sont fausses

**QCM 5 : A propos de la formation du cœur, donnez la/les bonne(s) réponse(s) :**

- A) La fusion des bourgeons endocardiques principaux forme le septum primum
- B) L'ostium secundum se forme par apoptose du septum secundum
- C) Le septum intermedium participe au cloisonnement auriculaire et ventriculaire
- D) Le septum inferius est d'origine myoblastique
- E) Les propositions A, B, C et D sont fausses

**QCM 6 : Parmi les propositions suivantes, donnez la/les bonne(s) réponse(s) :**

- A) Avant la plicature, les gonocytes primordiaux sont en position extra-embryonnaire au niveau de la partie caudale de la vésicule vitelline secondaire
- B) Le mésoblaste latéral participe à la formation des vertèbres
- C) L'entoblaste forme entre autres l'épithélium de l'appareil respiratoire, de la peau et de l'oreille moyenne
- D) Les veines cardinales se rejoignent au niveau du canal de Cuvier qui s'abouche à la portion caudale du tube cardiaque
- E) Les propositions A, B, C et D sont fausses

**QCM 7 : A propos de la formation de la face et du crâne, donnez la/les bonne(s) réponse(s) :**

- A) La partie ventrale du deuxième arc branchial participe à la formation de l'os hyoïde
- B) Le bourgeon frontal participe à la formation de la bouche et du nez
- C) L'ouverture de la bouche est limitée latéralement par la fusion des parties latérales des bourgeons mandibulaires et maxillaires
- D) L'orifice narinaire se forme par fusion des extrémités des bourgeons nasaux interne et externe et du bourgeon mandibulaire
- E) Les propositions A, B, C et D sont fausses

## **Correction :**

### **QCM 1 : A**

- A) Vrai : On voit bien que certaines lacunes sont remplies de sang, ce qui constitue la circulation utéro-lacunaire
- B) Faux : Le kyste n'est pas encore apparu, il n'a donc pas pu disparaître
- C) Faux : A ce stade l'embryon n'est formé que des feuillet épiblastiques et hypoblastiques il est didermique
- D) Faux : C'est le mésenchyme-extra embryonnaire qui est creusé !
- E) Faux

### **QCM 2 : B**

- A) Faux : L'ectoblaste se forme par différenciation du feuillet épiblastique, l'entoblaste n'a rien avoir là-dedans
- B) Vrai : C'est le petit territoire de mésoblaste compacte qui persiste en regard de la chorde après sa régression
- C) Faux : La chorde n'induit pas la gastrulation mais la neurulation
- D) Faux : Le myéloschisis est une forme de spina bifida aperta
- E) Faux

### **QCM 3 : BD**

- A) Faux : C'est le tube digestif
- B) Vrai
- C) Faux : C'est le tubule mésonéphrotique
- D) Vrai : Autour de la chorde la migration du sclérotome formera bien le corps vertébral des vertèbres
- E) Faux

### **QCM 4 : C**

- A) Faux : C'est la zone d'activité polarisante qui est responsable de la différenciation antéro-postérieure du membre
- B) Faux : C'est le segment proximal qui formera la cuisse
- C) Vrai
- D) Faux : Le membre s'allonge par son extrémité distale
- E) Faux

### **QCM 5 : CD**

- A) Faux : C'est le septum intermedium qui est formé par la fusion des bourgeons endocardiques principaux
- B) Faux : L'ostium secundum se forme par apoptose su septum primum
- C) Vrai
- D) Vrai : Le septum inférius est une excroissance du muscle cardiaque, et ce dernier (le myocarde) a pour origine les cellules myoblastiques
- E) Faux

### **QCM 6 : AD**

- A) Vrai
- B) Faux : C'est le mésoblaste para-axiale qui y participera
- C) Faux : L'entoblaste ne participe pas à la formation de l'épithélium de la peau, c'est l'épiblaste secondaire qui y participe
- D) Vrai
- E) Faux

### **QCM 7 : ABC**

- A) Vrai
- B) Vrai (ambigu) : Le bourgeon frontal participe à la formation de la bouche en formant le plancher du stomodeum, l'ambiguïté se pose au niveau de la participation dans la formation du nez. Les placodes olfactives qui y participeront sont au niveau du bourgeon frontal, donc on pourrait dire qu'à travers les placodes, le bourgeon frontal y participe aussi
- C) Vrai
- D) Faux : L'orifice narinaire se forme par la fusion des bourgeons nasaux internes, externes et maxillaire
- E) Faux

*Voilaaaaa c'est fini pour ce DM d'annales ! Pas tout le monde peut se les procurer donc on met tout ça à votre disposition ! Entraînez-vous bien dessus pour voir comment Long mimi fait ses QCM ☺ On vous donne plein d'amour et tout notre soutien pour cette dernière ligne droite <3 Des bisousssss*

