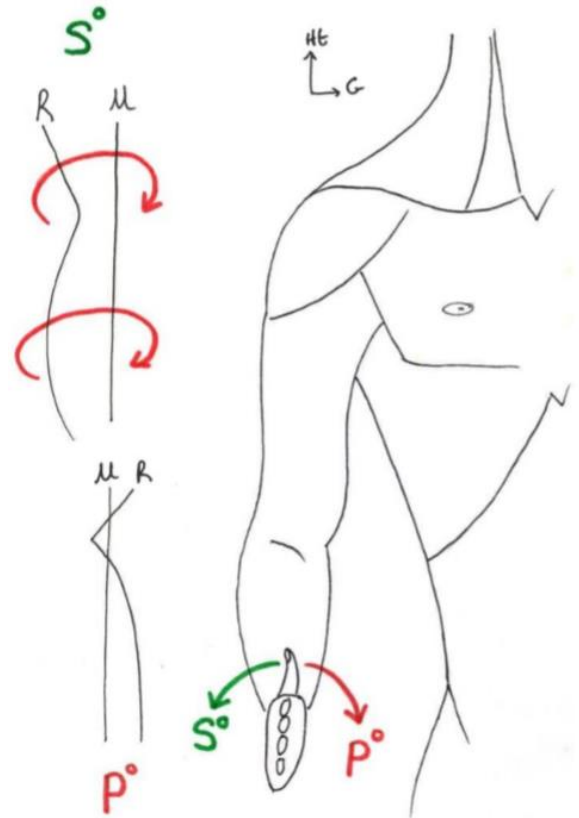


1/	E	2/	E	3/	BCD	4/	BD	5/	AC
6/	ABC	7/	CD	8/	BD	9/	ABD	10/	AC
11/	B	12/	ABC	13/	ABC	14/	D	15/	CD

QCM 1 : E

- A) Faux : la lettre A correspond au mouvement de SUPINATION, le pouce se tourne vers l'extérieur
 B) Faux : la lettre B correspond au mouvement de PRONATION, le pouce se tourne vers l'intérieur
 C) Faux : la lettre d c'est l'ulna, qui est rectiligne et la lettre c le radius avec ses deux courbures
 D) Faux : la lettre A correspond à la supination alors que le nerf médian innerve les muscle pronateurs pour induire une pronation
 E) Vrai

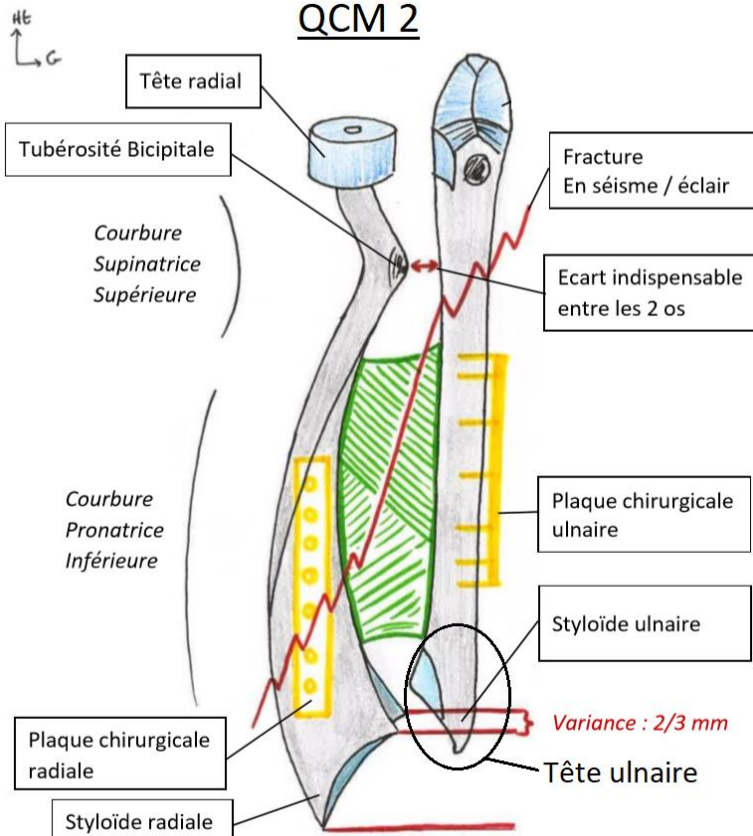
QCM 1



QCM 2 : E

- A) Faux : voir item B
 B) Vrai : la courbure SUPérieure du radius est SUPinatrice (lettre A), tandis que la courbure inférieure est pronatrice (lettre B)
 C) Faux : c'est dans les errata de la ronéo, la lettre D correspond au processus olécranien, la tête de l'ulna est en bas !! en distal de l'ulna.
 D) Faux : c'est la tubérosité bicipitale, qui passe en **arrière** de la membrane interosseuse / du cadre antébrachiale lors de la pronation
 E) Vrai

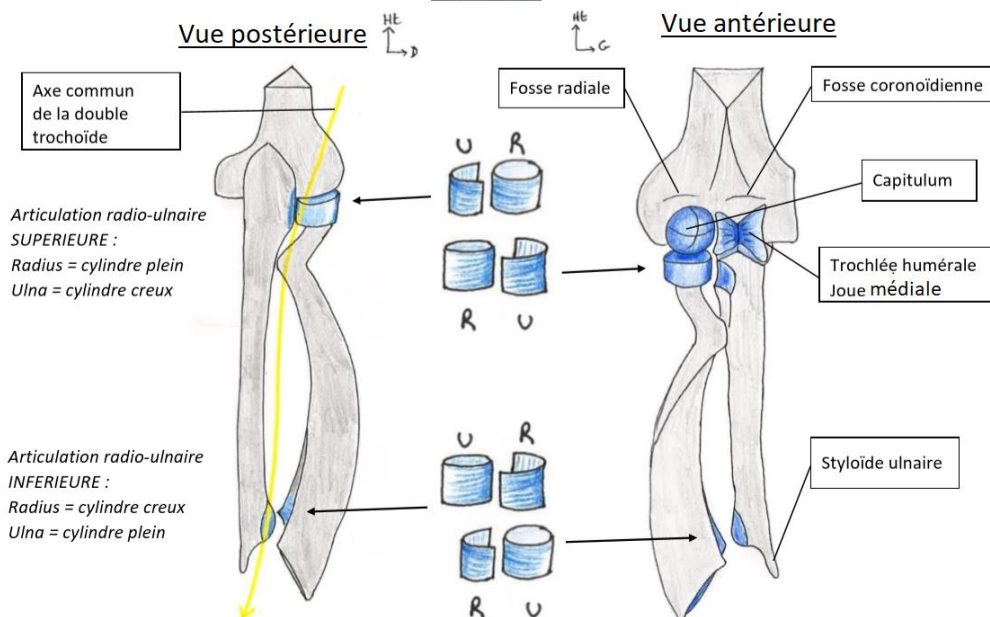
QCM 2



QCM 3 : BCD

- A) Faux : C'est une trochlée ! dont la joue médiale est plus saillante que la joue latérale
 B) Vrai
 C) Vrai : la ligne jaune symbolise l'axe entre les deux articulations trochoïdes, ou double trochoïde inversée
 D) Vrai : sur la vue antérieure de l'articulation complète on ne voit PAS le processus olécranien, alors qu'on le voit en vue post
 E) Faux

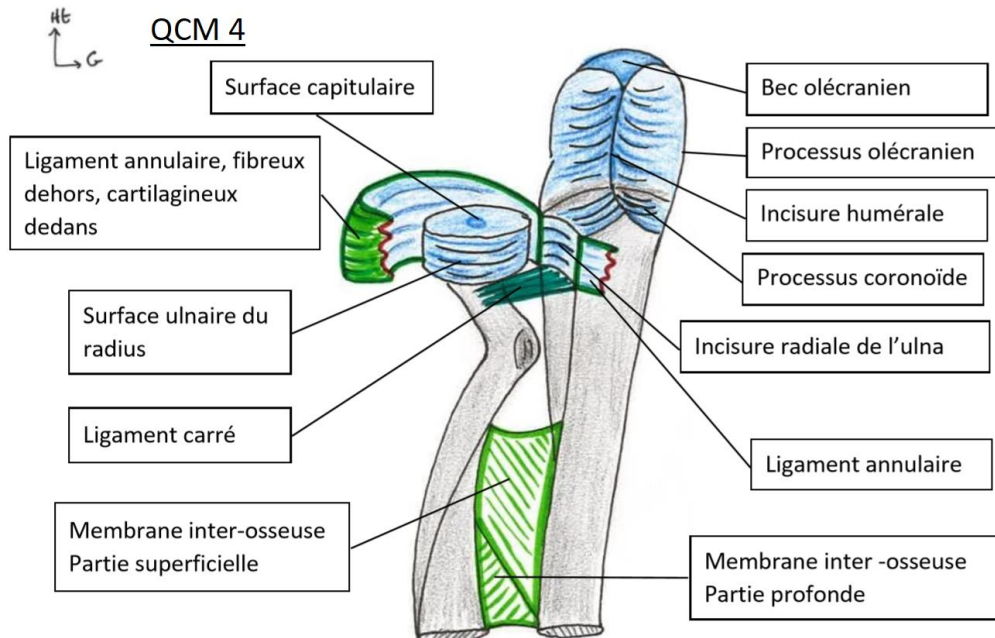
QCM 3



QCM 4 : BD

- A) Faux : C'est l'inverse : A superficielle et B profonde
 B) Vrai : le ligament annulaire fait le tour du radius et s'insère aux parties ant et post de l'incisure radiale de l'ulna
 C) Faux : c'est le ligament carré ! le ligament triangulaire est à la partie distale de l'articulation radio-ulnaire
 D) Vrai
 E) Faux

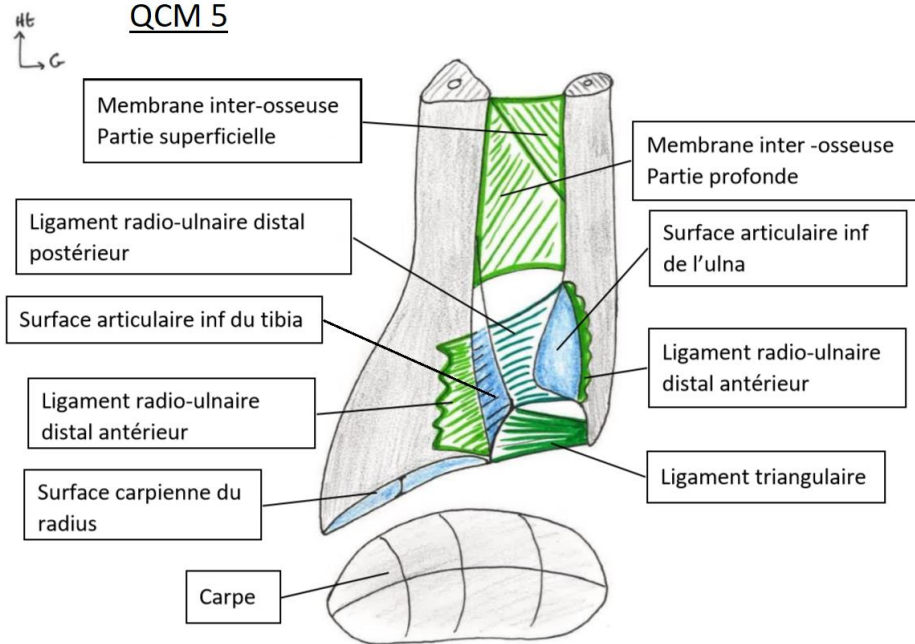
QCM 4



QCM 5 : AC

- A) Vrai : les ligaments radio-ulnaires distaux antérieur et postérieur permettent de stabiliser l'articulation
 B) Faux : il permet bien de fermer l'articulation mais le ligament triangulaire COMPENSE la différence de longueur
 C) Vrai : les fractures du cadre antébrachial touchent les deux os de l'avant-bras et déchire la membrane interosseuse
 D) Faux : les synostoses ne sont pas réparables et engendrent des cal osseux et une fusion des os
 E) Faux

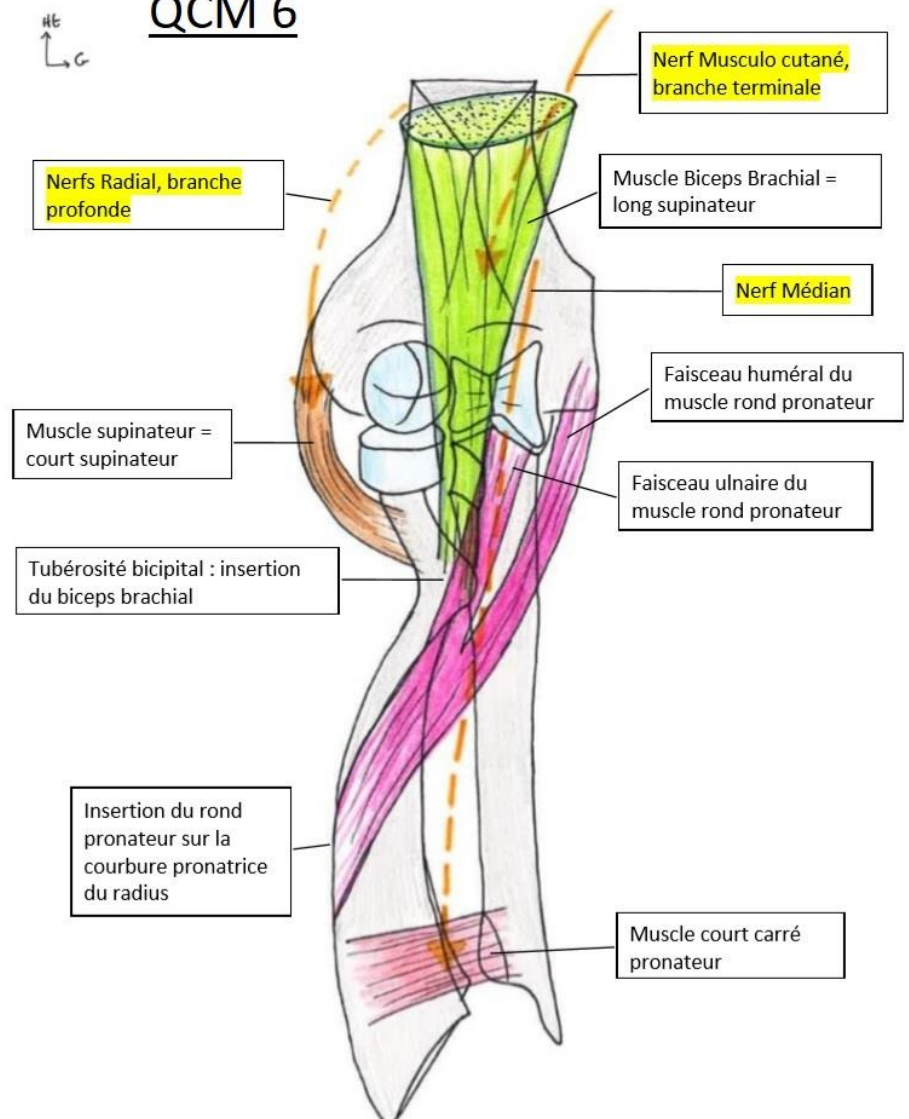
QCM 5



QCM 6 : ABC

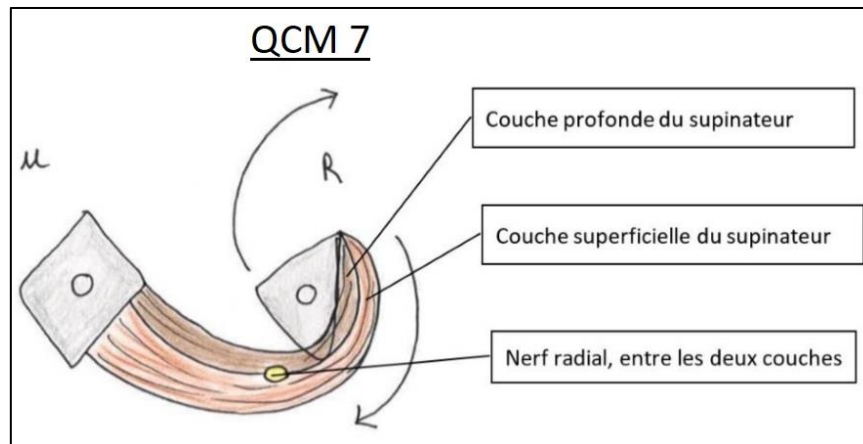
- A) Vrai : c'est le biceps brachial, qui est innervé par le nerf musculo-cutané
 B) Vrai : c'est le muscle supinateur ou court supinateur, qui est innervé par le nerf radial
 C) Vrai : c'est le carré pronateur
 D) Faux : c'est le rond pronateur, qui s'insère sur l'ulna et l'humérus
 E) Faux

QCM 6



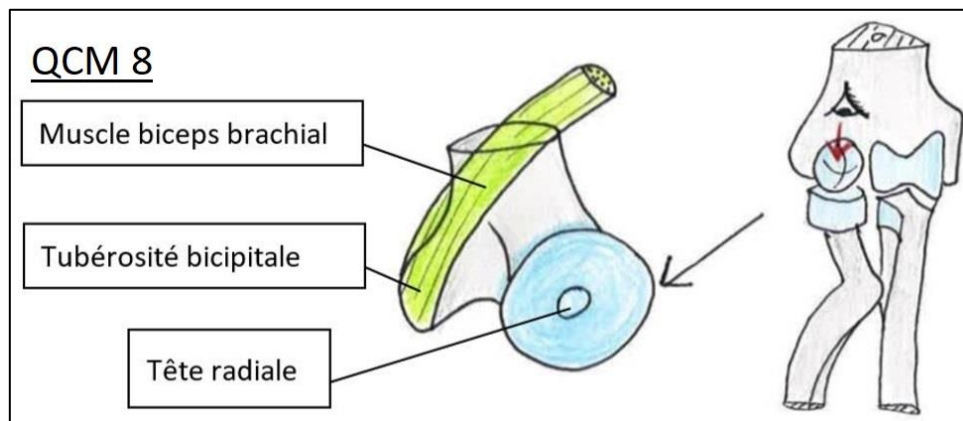
QCM 7 : CD

- A) Faux : les lettres A et B correspondent respectivement aux couches profonde et superficielle du SUPINATEUR
B) Faux : voir A
C) Vrai : une contraction du muscle supinateur déroule le radius, emmène la paume de la main vers le haut en supination
D) Vrai : et c'est le nerf radial qui innerve le supinateur
E) Faux



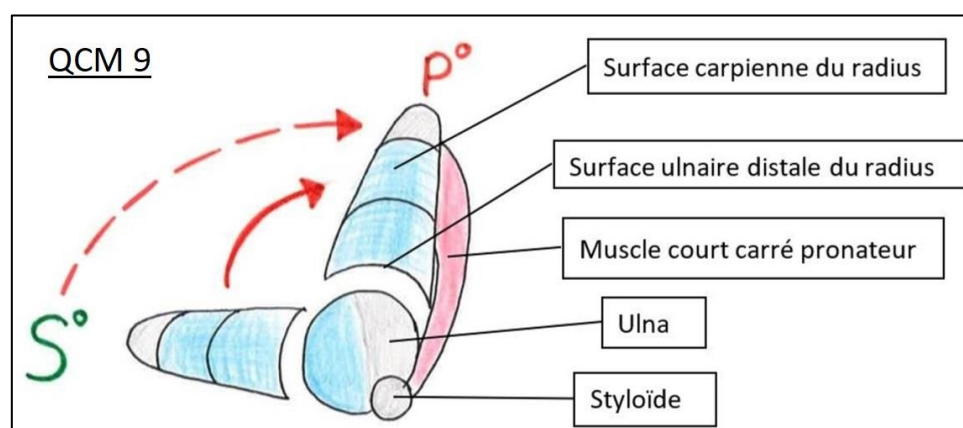
QCM 8 : BD

- A) Faux : la lettre A montre le BICEPS brachial, qui n'est PAS le même muscle que le muscle brachial !
B) Vrai : c'est sur cette tubérosité que s'insère le biceps brachial
C) Faux : c'est une vue supérieure du radius (comme on peut le voir sur le petit schéma à côté que je vous ai laissé) donc on voit la surface articulaire de la tête radiale !
D) Vrai
E) Faux



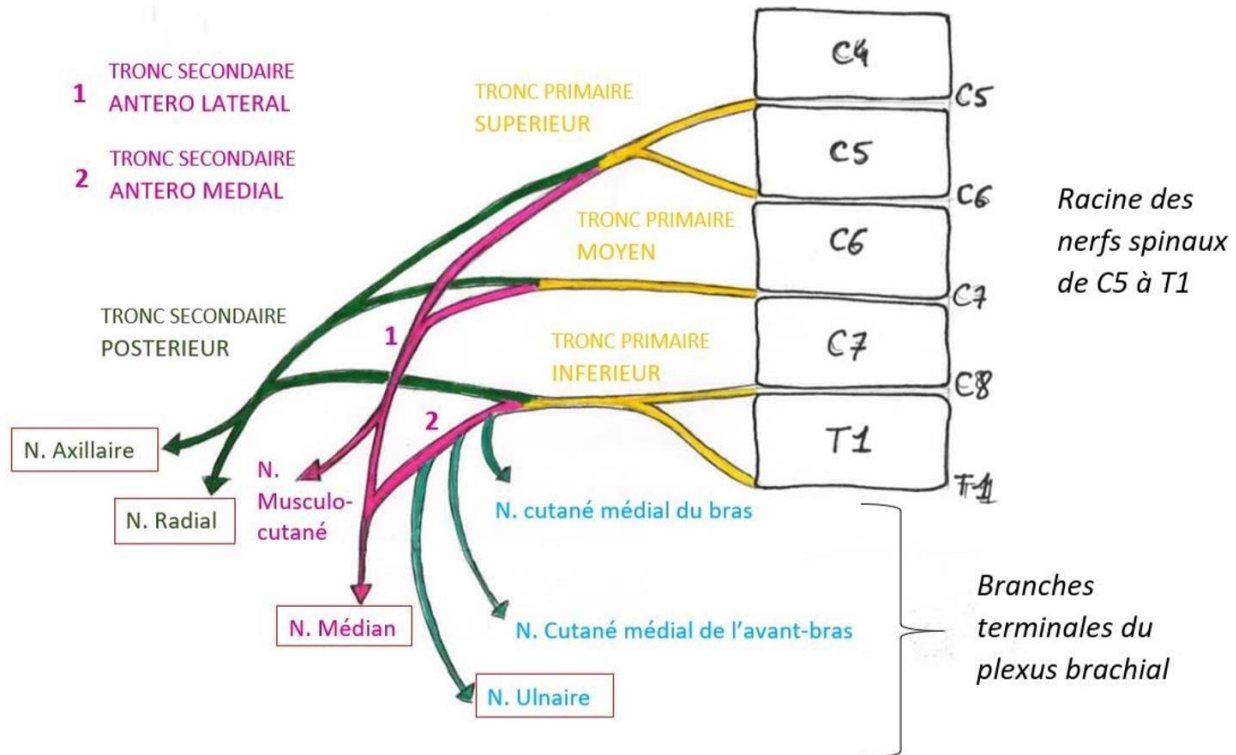
QCM 9 : ABD

- A) Vrai : le radius vient tourner autour de l'ulna qui ne bouge quasiment pas
B) Vrai : et plus précisément A' correspond à la styloïde ulnaire
C) Faux : c'est le carré pronateur, et comme le rond pronateur il est innervé par le nerf MEDIAN
D) Vrai : voir au-dessus
E) Faux



QCM 10 : AC

- A) Vrai : a = antérolatéral ; k = cutané médial du bras ; i = médian
B) Faux : f = inférieur ; h = radial ; g = ~~médian~~ → axillaire
C) Vrai : b = antéro-médial ; l = cutané médial de l'avant-bras ; e = moyen
D) Faux : c = postérieur ; h = ~~ulnaire~~ → RADIAL ; d = ~~inférieur~~ → supérieur
E) Les réponses A, B, C et D sont fausses



QCM 11 : B

- A) Faux : elle est sensitive et motrice
B) Vrai : le nerf axillaire innerve le deltoïde, qui sculpte le galbe de l'épaule
C) Faux : le nerf radial innerve le supinateur ou court supinateur et le triceps, mais PAS le biceps, qui est innervé par les branches terminales du nerf musculo-cutané
D) Faux : seule le nerf médian innerve les muscles pronateurs
E) Faux

QCM 12 : ABC

- A) Vrai
B) Vrai : plus précisément :
- La veine basilique, à la face médiale du membre supérieure, rejoint la veine humérale ou veine brachiale (profonde) pour former la veine axillaire (profonde)
- La veine céphalique draine l'avant-bras et la main, en passant par la face latérale du membre supérieur, puis pénètre en profondeur au niveau du sillon delto-pectoral pour rejoindre la veine axillaire (profonde)
C) Vrai : La cage thoracique est complètement en avant de la scapula
D) Faux : sur le col ANATOMIQUE
E) Faux

QCM 13 : ABC

- A) Vrai
B) Vrai
C) Vrai : le sub-scapulaire recouvre toute l'articulation et permet une stabilisation importante
D) Faux : il s'insère du rachis THORACIQUE au rachis sacré, et aussi sur la crête iliaque
E) Faux

QCM 14 : D

- A) Faux
B) Faux : ceux sont les muscles de la coiffe des rotateurs
C) Faux : il n'y en a que quatre cités par le prof et sur lesquels il a insisté, le petit pectoral ne fait pas partie de la liste

D) Vrai : le prof fait la liste de 4 puissants muscles rotateurs internes : Sub-scapulaire ; grand rond ; grand dorsal ; grand pectoral
E) Faux

QCM 15 : CD

- A) Faux : faux, la coiffe des rotateurs ce sont : le supra-épineux, l'infra épineux, le sub-scapulaire, le petit rond et le biceps brachial avec son chef long
B) Faux : la rotation externe est faible mais elle fait 85° ! c'est l'adduction qui ne dépasse pas 45°
C) Vrai
D) Vrai
E) Faux

C'est fini pour ce dm, j'espère que je n'aurais pas laissé d'ambiguïtés ou de boulettes se glisser dans ce DM, si vous en trouvez je compte sur vous pour me les signaler.

Courage à tous, et plus particulièrement à mes fillotes, on tient bon jusqu'au bout !! A mes fillots of course, Lulu, Val et Quentin la menace, bourreau des cœurs, chauve à temps partiel ; au petit frère Assamoua cette pucelle de premier ordre ; à Diegz la machine et à mon petit lardon d'amour.

Et à Arthur ♥