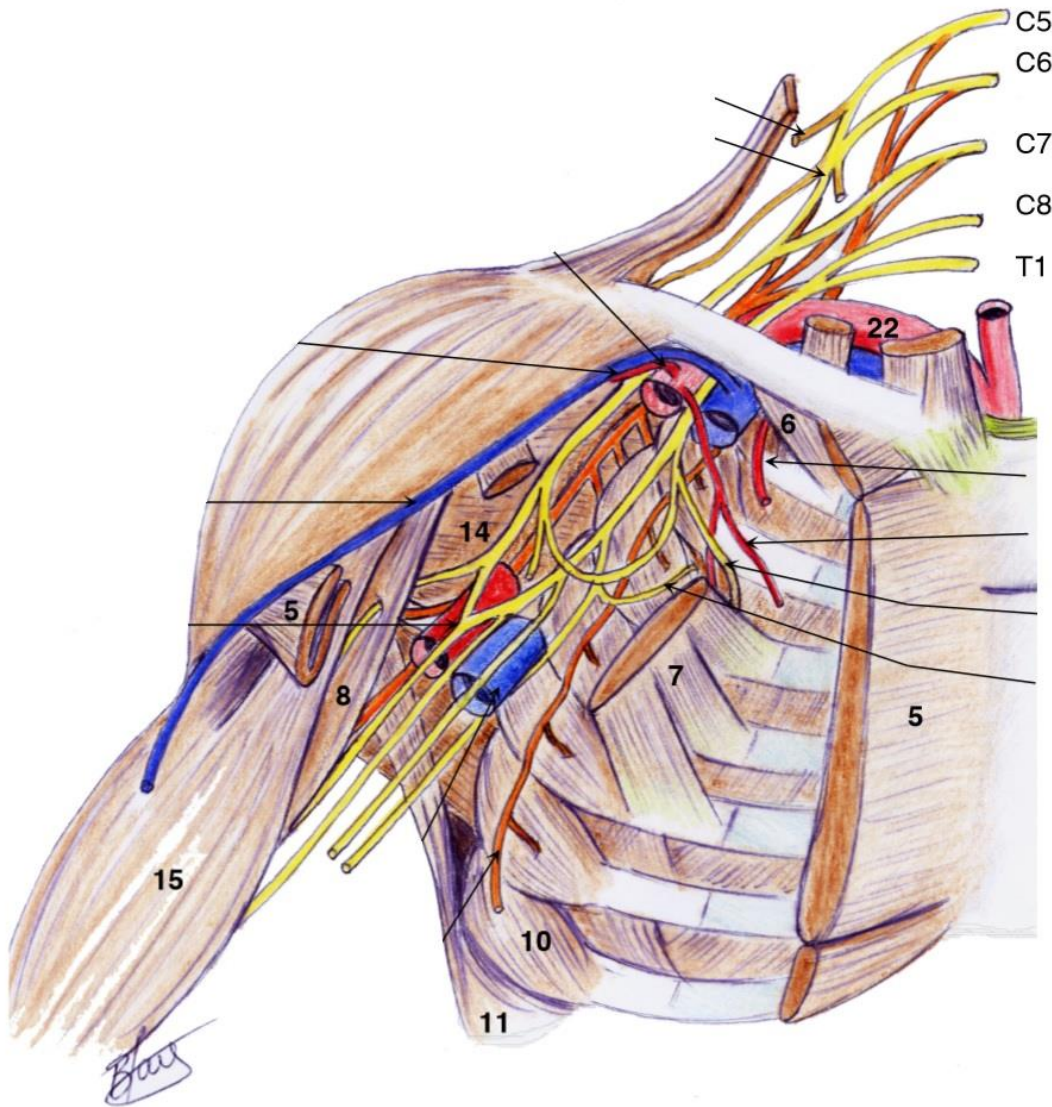


2019/2020



MEMBRE SUPERIEUR

TUTORAT NIÇOIS

Mamie Louise

Cette fiche a été mise à jour après lecture de vos errata et réponses du Pr. Bronsard à vos premières questions. **J'ai mis en rouge les parties qui correspondaient aux réponses du professeur, et en vert les errata que j'avais faites.**

INTRODUCTION

Au sein de l'appareil locomoteur, chaque membre est dédié à une fonction différente : le membre supérieur à la préhension, le membre inférieur à la locomotion.

Le membre supérieur, ou membre thoracique, se compose de sa racine avec l'épaule, du bras, de l'avant-bras et de la main.

L'humérus, unique os du bras, s'articule avec la scapula au niveau de la racine du membre. Le radius et l'ulna, les deux os de l'avant-bras, s'articulent avec le bras au niveau du coude.

SQUELETTE DU MEMBRE THORACIQUE

CLAVICULE

Sur le plan squelettique, la clavicule (1) est le **seul** os reliant le membre supérieur au squelette axial. Elle s'articule en deux points :

Médialement, avec le sternum, en regard de l'incisure jugulaire : articulation **sterno-claviculaire** (2)

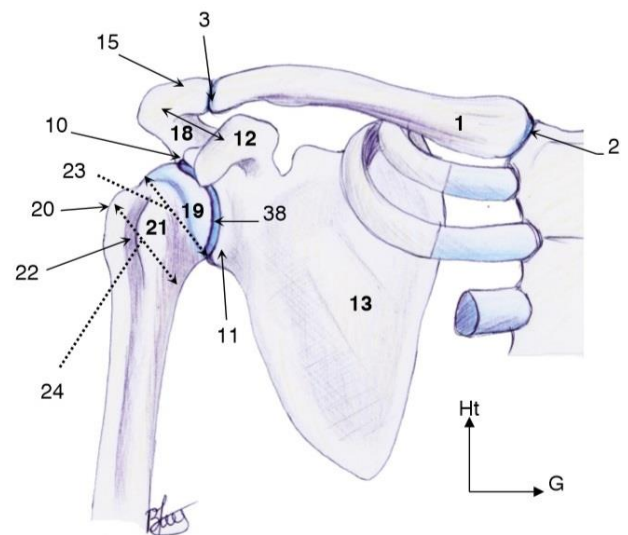
Latéralement, avec le processus acromial de la scapula (= **acromion**) : **articulation acromio-claviculaire** (3)

SCAPULA

Ancienne omoplate, elle possède, **3** bords : médial (4), latéral (5), supérieur (6) et **2** faces, antérieure (13) et postérieure présentant différents éléments.

Sur une vue de face :

- Un **corps**, prolongé par un col qui amène à la glène.
- La **glène** (38), ou surface glénoïdale, est la surface articulaire de l'articulation entre la scapula et l'humérus. On lui décrit **2 tubercules** (ou tubérosités) : le tubercule **supra glénoïdien** (10) (point d'insertion du long **biceps** brachial) et un tubercule **infra-glénoïdien** (11) (point d'insertion de la longue portion du **triceps** brachial). La glène se trouve sur le bord **latéral** de la scapula.
- Une fosse **sub-scapulaire**, accueillant le muscle **sub-scapulaire**.
- Un processus **coracoïde** (12), en forme de doigt fléchi vers l'**avant**. Un processus / une apophyse acromial(e) ou **acromion** (15).
- **On ne voit pas l'épine de la scapula sur une vue antérieure de celle-ci.**



Vue antérieure générale de la ceinture scapulaire

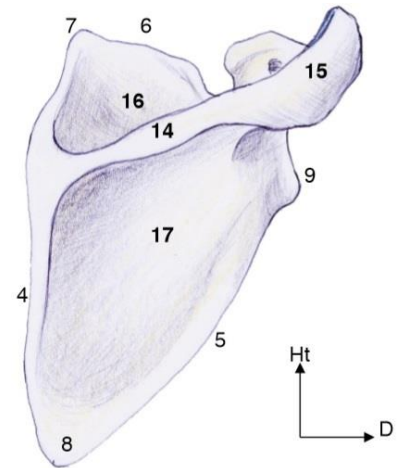
Sur une vue postérieure :

- La face postérieure est divisée en deux par l'**épine** de la scapula (14), individualisant **deux fosses** : la **supra-scapulaire** (16) (pour le muscle **supra-épineux**) et l'**infra-scapulaire** (17) (pour l'**infra-épineux**). Elle se **termine** en haut par l'acromion.
- L'acromion (15) **prolonge** l'épine de la scapula, c'est lui qui **s'articule** avec la clavicule.

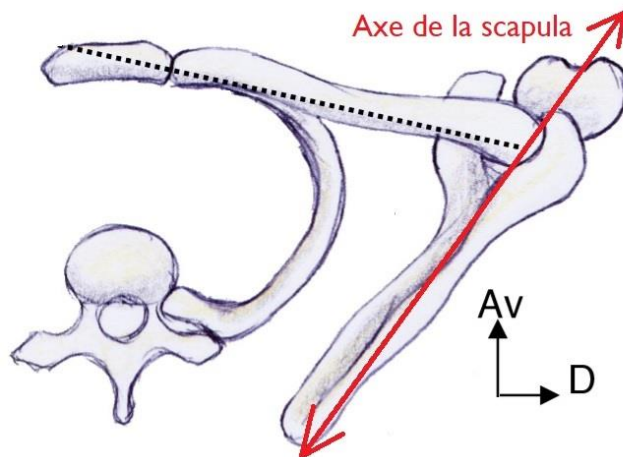
La scapula n'est pas dans un plan strictement frontal : en effet, elle est décalée de 30°. On peut dire que son axe est orienté en **avant** et en **dehors**, ou bien en **arrière** et en **dedans**. Cela est visible sur une vue **supérieure**.

Sur une vue **postérieure** on peut dessiner le bord postérieur de la surface glénoïde **alors qu'en vue antérieure** on doit pouvoir visualiser les bords antérieurs et postérieurs ainsi que la surface glénoïde elle-même.

Hormis son articulation avec la clavicule, la scapula est **flottante**. Elle sera principalement maintenue par différents **muscles** comme le dentelé antérieur et les petit et grand rhomboïdes.



Vue dorsale de la scapula

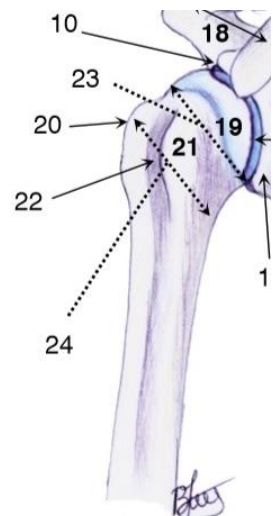
**HUMERUS**

C'est le **seul** os du bras. Il présente une extrémité proximale, une diaphyse, et une extrémité distale. Il s'articule avec la **scapula** au niveau de l'**épaule** (extrémité proximale) et avec l'**ulna** et le **radius** au niveau du **coude** (extrémité distale).

EXTREMITÉ PROXIMALE

Elle présente plusieurs éléments au niveau de la métaphyse et de l'épiphyse :

- Une **tête** équivalent (19) à 1/3 de sphère avec une surface articulaire
- Un **col anatomique** (23), qui relie la **métaphyse** et l'**épiphyse**, lieu d'insertion de la capsule articulaire.



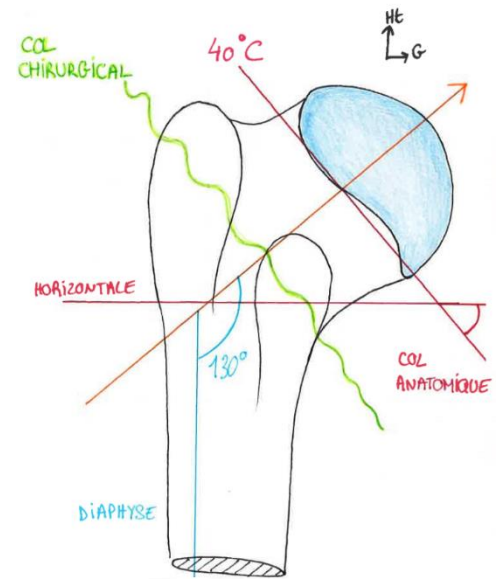
➤ Deux **tubérosités** qui sont des **points d'insertion** pour les muscles de la coiffe des rotateurs :

- Une tubérosité **mineure**, son ancien nom est le trochin (pas de QCM)
- Une tubérosité **majeure**, ancien trochiter
- Gouttière inter-tubérositaire = sillon inter-tuberculaire : gouttière du muscle long biceps et insertion des muscles grand dorsal et sur la lèvre latérale : grand pectoral

➤ Un **col chirurgical** (21), qui relie les 2 tubérosités. C'est une zone de **faiblesse**, lieu des **fractures** du col (chirurgical) de l'humérus.

La surface articulaire de l'humérus regarde en haut, en dedans en arrière, tandis que la diaphyse = axe du membre, est quasiment verticale. Il y a donc un angle cervico-diaphysaire de **130°** entre le **col** et la **diaphyse** de l'humérus.

On a aussi un angle de 40° avec l'horizontal du col anatomique. (le prof dit juste « on a un angle de 40°, mais à la vue de son dessin, cela se rapporte au col anatomique »)



EXTREMITÉ DISTALE

On trouve là aussi un élargissement donnant la métaphyse. Au niveau de l'épiphyse distale de l'humérus, on trouve une première surface articulaire, qui répond à celle du radius : le **capitulum** et une deuxième surface articulaire : la **trochlée** humérale, répondant à l'ulna.

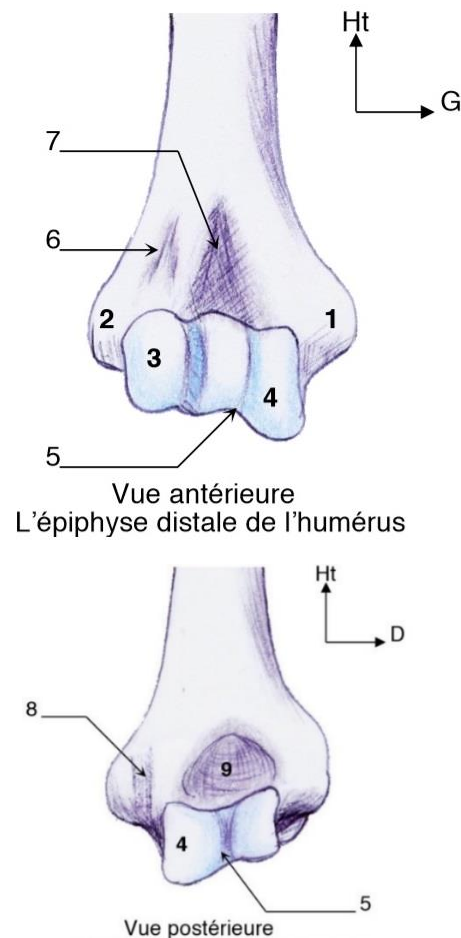
Sur la face antérieure, on trouve :

- La **trochlée humérale** (4), avec une joue **médiale** plus **saillante**, que la joue latérale
- Le **capitulum** (3), surface articulaire radial de l'humérus
- **2 fossettes** : la fossette **radiale** (6) et la fossette **coronoïdienne** (7)

Clinique : L'**asymétrie** de la trochlée est un élément important, car elle explique la forme générale du membre : quand vous tendez votre bras devant vous, vous voyez qu'il n'est pas rectiligne mais que l'avant-bras est un peu **dévié** vers l'**extérieur**. C'est le **valgus**, qui est dû à cette joue médiale plus saillante. Le valgus physiologique est de **5°**. Ce phénomène de valgus est aussi présent au niveau du **genou**, ainsi que le processus **inverse** : genoux « en Lucky Luke » (vers l'extérieur), c'est ce qu'on appelle le **varus** (détaillé dans le membre inf).

Sur la face postérieure, on trouve :

- La trochlée, qui est cachée par le processus olécranien de l'ulna
- Le capitulum n'est pas visible



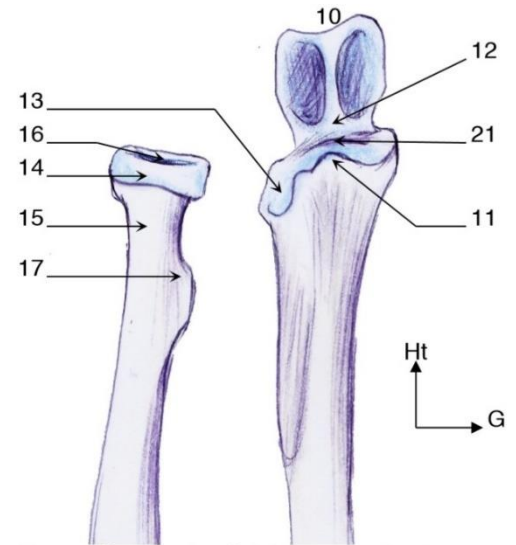
ULNA

Ancien cubitus, cet os **rectiligne** et **médial** de l'**avant-bras** fait partie de l'articulation du **coude** dans sa partie **proximal**. Il **n'est pas** dans l'axe de la diaphyse de l'humérus, mais légèrement **déporté** (vers l'extérieur).

L'ulna s'articule avec l'humérus avec les deux **apophyses** de son extrémité **proximale** : l'apophyse **coronoïde** (11) et l'**olécrane** (10), séparées par une zone **non** encroutée de cartilage (21). L'apophyse olécranienne ou bec de l'olécrane est **cachée** par la partie distale de l'humérus en vue **antérieure**. Ces **2 tubercules** se logent dans les **fossettes** de l'épiphyse distale humérale.

À l'extrémité **proximal**, on trouve aussi l'incisure radiale de l'ulna (13). Et à l'extrémité distale, la **tête** (5) et la **styloïde** ulnaire (6).

L'ulna s'articule donc **2 fois** avec le **radius**, et **1 fois** avec l'**humérus**. Sa tête est **DISTALE** (5) = à son extrémité inférieure.



Vue antérieure des épiphyses proximales radiale et ulnaire

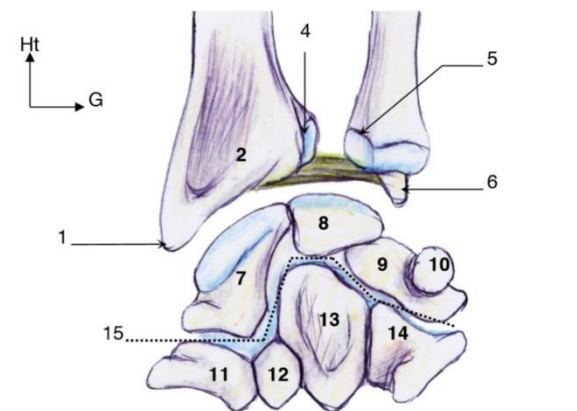
RADIUS

C'est l'os **latéral** de l'avant-bras, qui s'articule en **proximal** avec l'**humérus** et l'**ulna** et en **distal** de nouveau avec l'**ulna** et avec le **carpe** via sa surface inférieure.

À sa partie **proximal** il possède une **tête** posée sur un **col** et une **tubérosité bicipitale postérieure** lors du mouvement de **pronation** qui est le point d'insertion distale du **biceps** brachial. Il est formé de **deux courbures** : une **supérieure** **supinatrice** et une **inférieure** **pronatrice**.

La tubérosité bicipitale est postérieure, en arrière du plan de la membrane inter osseuse, bien qu'elle soit visible en vue antérieure.

En **distal**, il possède une **styloïde** (1) et 2 surfaces articulaires : l'incisure ulnaire du radius (4) et la surface articulaire du carpe.

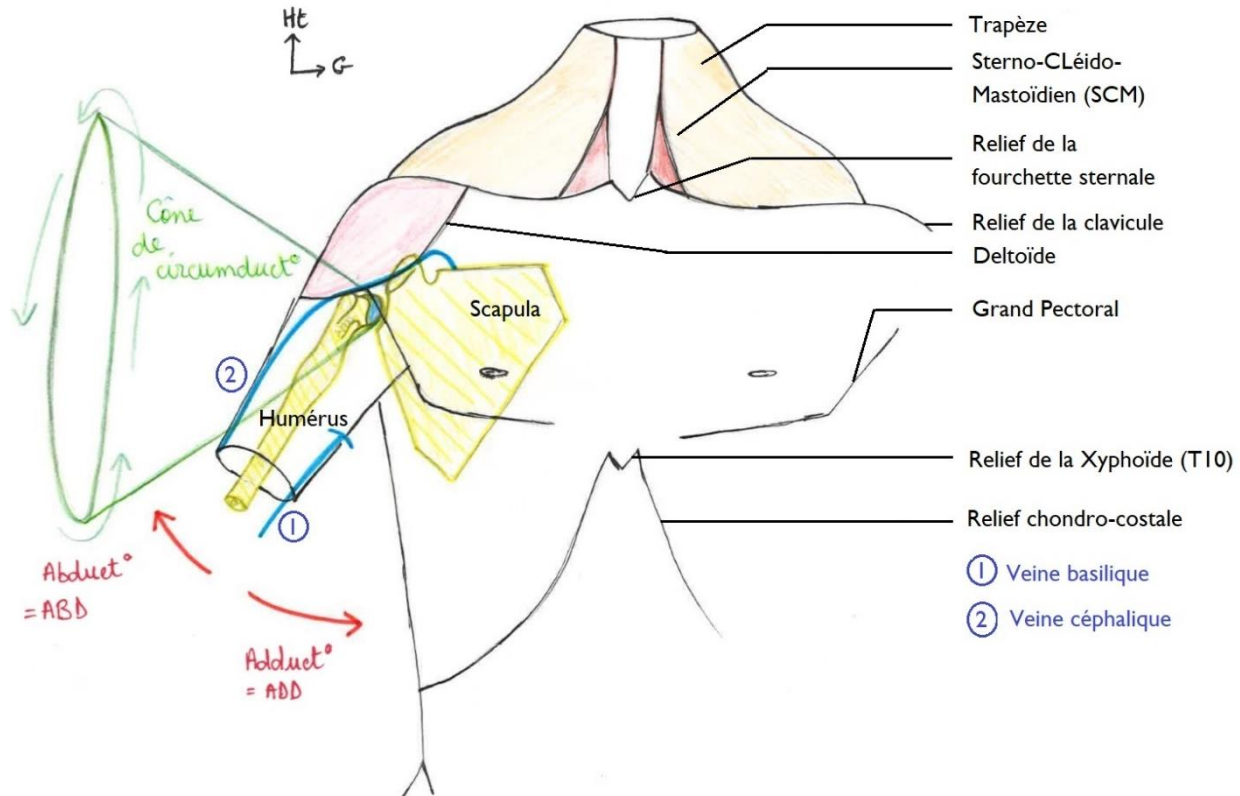


Vue antérieure des os du carpe et de l'articulation radio-ulnaire

RACINE DU MEMBRE THORACIQUE

ANATOMIE DE SURFACE

On commence par un schéma simple pour repérer la localisation de l'articulation, avec différents **reliefs** :



➤ Reliefs osseux

On observe le relief de la clavicule, de la fourchette sternale, et du rebord chondro-costal.

➤ Reliefs musculaires

On voit le relief du muscle Sterno-Cléido-Mastoïdien (SCM) à la partie antérieure du cou, du muscle trapèze, du deltoïde, du muscle grand pectoral. Les reliefs des muscles du bras sont aussi visibles : biceps et triceps brachial.

➤ Reliefs veineux

On voit aussi des reliefs veineux (le prof s'embrouille carrément, mais heureusement Nicco est arrivé à ma rescousse pour rétablir la vérité) :

- La veine **basilique**, à la face **médiale** du membre supérieure, rejoint la veine **humérale** ou veine **brachiale** (profonde) pour former la veine **axillaire** (profonde)
- La veine **céphalique** draine l'avant-bras et la main, en passant par la face **latérale** du membre supérieur, puis pénètre en profondeur au niveau du **sillon delto-pectoral** pour rejoindre la veine **axillaire** (profonde)

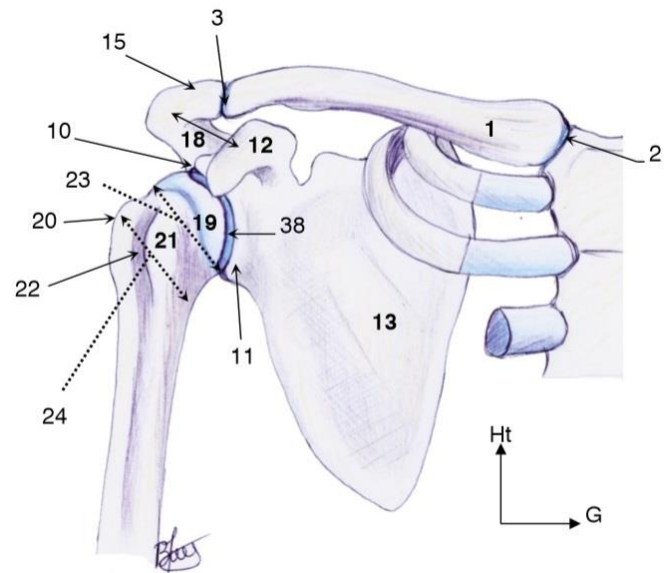
- On a donc un réseau initialement **superficiel** composé des veines **basiliques** et **céphaliques**, qui rejoignent le réseau **profond** composé des veines **humérale** et **axillaire**.
- Enfin la veine **axillaire** rejoint la veine sous **clavière**, qui rejoint le **tronc veineux brachio-céphalique** et se termine dans la **veine cave supérieure**, qui va se jeter dans l'**atrium droit**.
-

LES OS DE LA RACINE DU MEMBRE

On regarde les os de la région sur des vues antérieures et postérieures :

➤ Vue antérieure :

- La clavicule, et son articulation avec la scapula.
- Le sternum, composé d'un **corps** et d'un **manubrium**. Ce dernier possède une **fourchette sternal**, l'articulation de la 1ère côte (courte et contournée) et l'articulation de la deuxième côte à cheval avec le corps, au niveau d'un **rétrécissement** qu'on appelle l'angle de Louis. Le corps contient les articulations des 5 autres **vraies** côtes.
- La prolongation de l'**épine** de la scapula : l'**acromion**, et l'apophyse **coracoïde**
- Le corps de la scapula, recouvert des éléments costaux. La **cage thoracique** est totalement en **avant** de la scapula : l'articulation scapulo-humérale n'est pas du tout dans un plan frontal avec la cage thoracique mais bien en **arrière** et **latérale** à celle-ci.
- L'humérus et sa tête.



Vue antérieure générale de la ceinture scapulaire

➤ Vue postérieure :

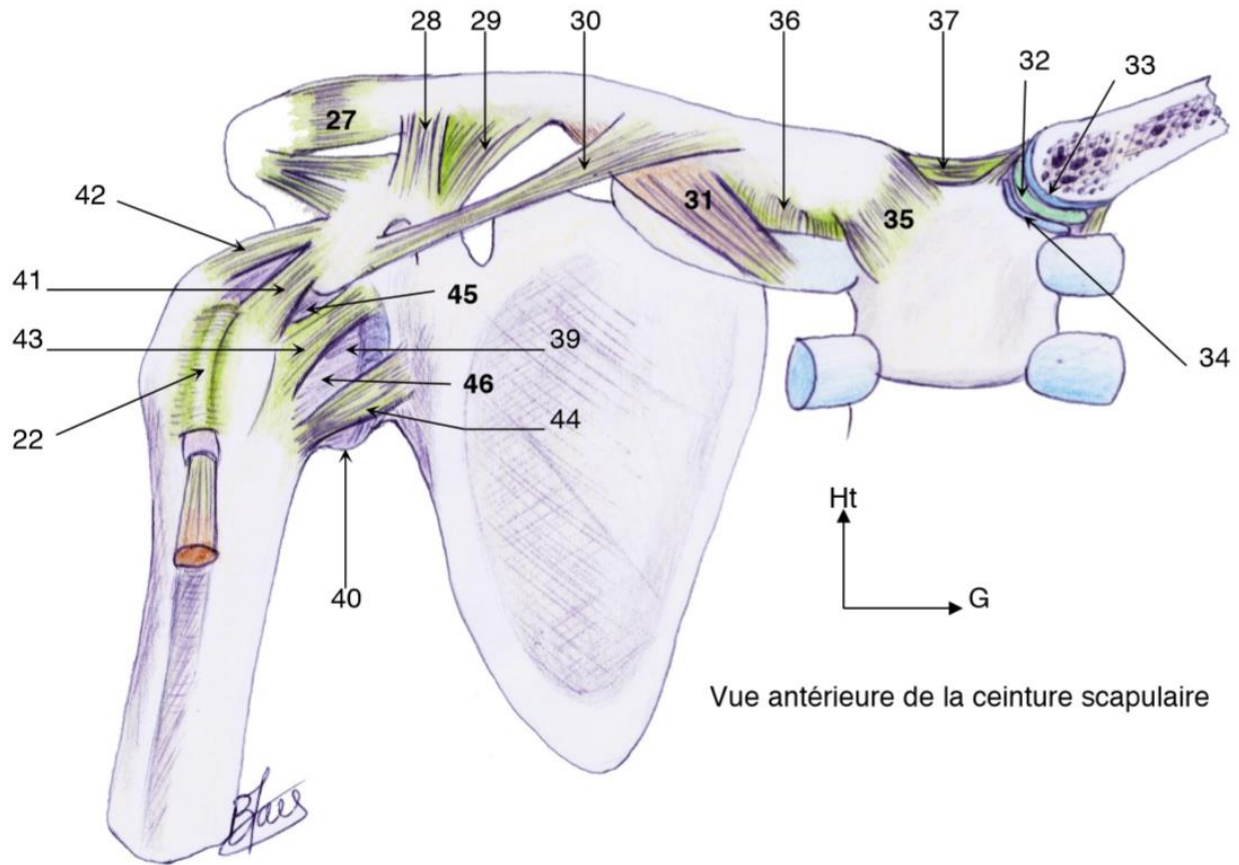
On voit la scapula : l'apophyse **coracoïde** qui part en **avant**, l'**épine** de la scapula qui va donner l'**acromion**, le **corps** de la scapula et les **fosses** infra et supra épineuses.

Au niveau de la **tête** de l'humérus on peut voir la partie supérieure et postérieure de la **grosse tubérosité**, et un **sillon postérieur** qui accueillera le nerf radial = la **gouttière du nerf radial**.

ARTICULATION DE L'ÉPAULE

On retrouve au niveau de l'épaules **5 articulations**, qui peuvent chacune faire l'objet de **lésions traumatiques**, à type d'entorses, de luxations ou de fractures de l'os impliqué dans l'articulation. Elles ne sont **pas** toutes **synoviales**. Toutes ces articulations permettent à l'**épaule** d'être extrêmement **mobile**. Si on relie l'**épaule** et le **tracé** de la main lorsqu'on la fait tourner en **cercle**, on obtient un **cône** appelé cône de **circumduction** de l'épaule. (voir schéma dans « Anatomie de surface » plus haut).

L'épaule est l'articulation la plus mobile du corps, permettant d'amener la main dans tous les plans de l'espace.



ARTICULATION NON-SYNOVIALES DE L'ÉPAULE

➤ Articulation scapulo-thoracique

Elle est faite par le biais d'un muscle qui s'insère sur le bord de la scapula : le **muscle dentelé antérieur**. Il **s'interpose** entre scapula et cage thoracique et plaque la scapula sur la cage thoracique.

Ce n'est pas une articulation synoviale, ni une cartilagineuse, elle est « fibreuse avec des muscles ». (de P disait que c'est une syssarcome, articulation classée à part, je demanderai au prof ce qu'il faut retenir). C'est un élément **fondamental** de **fixation** de la scapula et donc de **stabilité** du membre.

➤ Articulation sous-deltoïdienne

C'est une **bourse** qui s'interpose entre l'extrémité supérieure de l'humérus et l'acromion en terme d'os, et plus précisément entre la face profonde du deltoïde et les muscles de la coiffe des rotateurs. On appelle bourse deltoïde, ou bourse **sous-acromiale**, la bourse séreuse sous deltoïdienne. Elle ne présente ni contact entre deux os, ni cartilage, ni ligaments : c'est une « **fausse articulation** ». C'est une bourse séreuse et non pas une articulation synoviale.

ARTICULATIONS SYNOVIALES DE L'ÉPAULE

- Articulation sterno-claviculaire : l'articulation entre le sternum et la clavicule, elle comprend un **disque** articulaire et est renforcée par un **ligament sterno-claviculaire** (35). Elle présente un risque de **luxation** important.
- Articulation acromio-claviculaire : l'articulation entre l'acromion et la clavicule. Seule articulation **osseuse** qui relie la scapula au squelette axial. Ses traumatismes sont fréquents lors de chutes par exemple. Elle est **renforcée** par un ligament **acromio-claviculaire** (27), mais aussi par des ligaments **coraco-claviculaires** : le ligament **trapézoïde** (28) (sagittal) et le ligament **conoïde** (29) (frontal). Ces derniers ligaments ne vont pas de l'acromion à la clavicule mais du processus coracoïde à la clavicule, ils n'en restent pas moins des **renforts** de cette articulation.
- Articulation scapulo-humérale :

L'articulation entre l'humérus et la scapula est la « principale » de l'épaule, elle lui donne une grande partie de sa mobilité. C'est une articulation **sphéroïde** qui a donc **3** degrés de liberté : elle peut aller dans tous les plans de l'espace :

- Le membre peut s'éloigner du corps (**abduction**) ou se rapprocher (**adduction**)
 - Aller vers l'avant = en **antépulsion** ou vers l'arrière = en **rétrépulsion**
 - Faire de la rotation **externe** et **interne**, mieux visible avec le coude **plié** pour la rotation de l'**avant-bras**
- ce qui en fait une des articulations les plus mobiles du corps humain.

Mais en contrepartie elle est très **instable**. La surface articulaire de l'**humérus** est bien plus **importante** que la partie **scapulaire**, ce qui rend le montage très **instable**.

Pour lutter contre cette instabilité, la glène a une surface augmentée par un **bourrelet**, le **labrum**, qui rend la forme de l'articulation un peu plus **creuse**. Il existe aussi des **ligaments** et des **muscles** renforçant l'articulation, détaillés ensuite.

Clinique :

- 1) Les traumatismes sont très **fréquents** : chute sur le moignon de l'épaule, luxations, fractures etc ... Ce sont les **deuxième** fracture les plus fréquentes après celles du **col du fémur**.
- 2) Les luxations de l'épaule sont de **différents** types : les plus fréquentes sont les **antérieures** et **internes** ; mais on a aussi des luxations **postérieures**, **inférieures**... Parce qu'il y a une instabilité majeure sur le plan structurel. D'où l'intérêt des renforts **ligamentaires** et **musculaires** : quand on contracte, il y a un mur musculaire qui s'oppose à la sortie de la tête humérale de sa loge.
- 3) Les luxations de la clavicules ont peu d'importance si elles sont **antérieures**, mais peuvent léser les gros **vaisseaux** de la région si elles sont **postérieures**.

STABILITE PASSIVE DE L'ARTICULATION SCAPULO-HUMERALE

Les éléments de stabilité **passive** d'une articulation sont les **ligaments**, les **labrum**, les **capsules**. La scapulo-**humérale** est une articulation **synoviale** qui possède tous ces éléments.

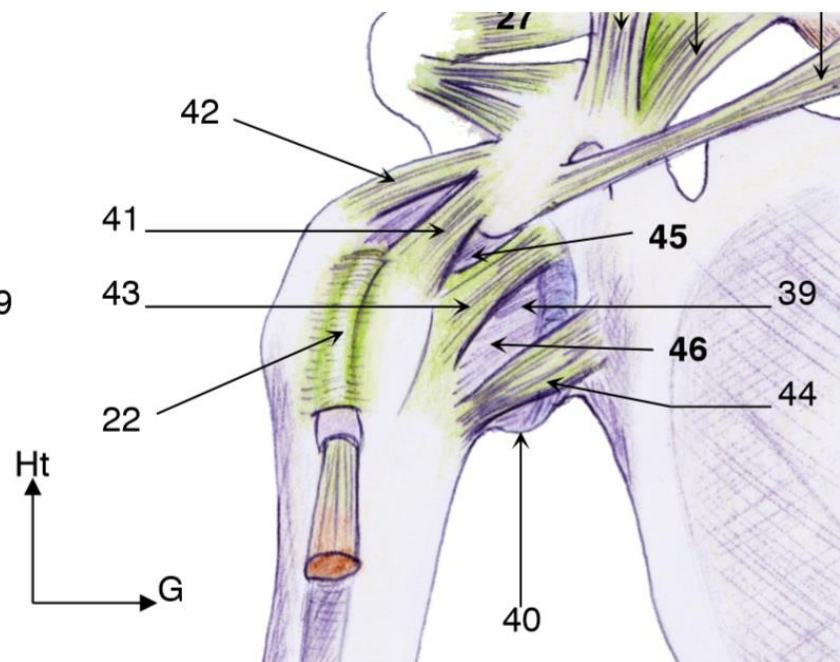
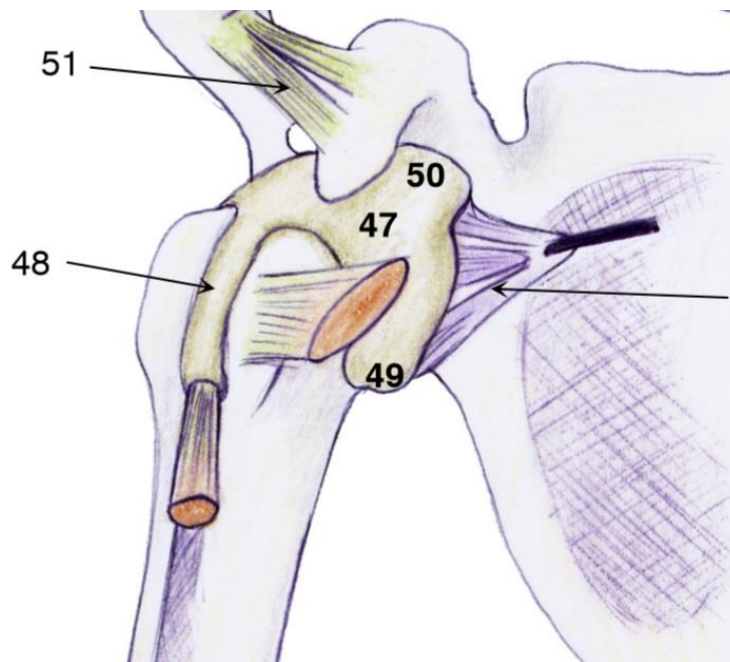
LA CAPSULE

La **capsule** (39) s'insère au niveau du col **anatomique** de l'humérus (et sur la glène de la scapula, non-dit en cours) et présente une **cavité**.

Cette cavité est **délimitée** par son insertion très **proche** de la limite de la **surface articulaire**. Tapissant l'intérieur de la cavité on trouve une **membrane synoviale** (47, 48, 49, 50), qui sécrète un **liquide synovial**, sorte de **lubrifiant** qui permet un glissement pérenne de l'articulation.

Enfin la capsule possède une petite **poche** (40) qui est une **réserve** pour pouvoir écarter le bras. Elle est située à la partie **inférieure** de la capsule. (par réserve il faut comprendre un excès de capsule pour écarter le bras sans tirer, sans abimer la capsule)

Clinique : parmi les pathologies du membre sup on a la **raideur**, qui peut être un problème **mécanique** lié à une déformation osseuse ou bien une **lésion** de la **capsule**, avec **perte** de cette **réserve** par **rétraction** de la capsule. Il s'agit d'une **capsulite rétractile**. Pour **diagnostiquer** ce problème, on injecte un produit de **contraste** avec une aiguille à l'**avant** de l'épaule et on réalise un **scanner** ou une **radio** afin de voir jusqu'où le **liquide va**. S'il reste très **proche** des surfaces articulaires, c'est qu'il n'y a plus cette « réserve » de la capsule, signant une **capsulite rétractile**. Cette pathologie est **dure à traiter**, sans opération possible et le patient doit aller voir un **kinésithérapeute** pour l'aider à **augmenter** un peu cette mobilité.



LES LIGAMENTS

Les **ligaments** ne s'insèrent **jamais directement** sur la surface articulaire mais ils **renforcent** la capsule. Ils sont importants à la partie antérieure de l'épaule et plutôt faibles à sa partie postérieure. Des ligaments relient la **glène** de la scapula et la **tête** humérale : ce sont les **3 ligaments gléno-huméraux** :

- Le ligament GH supérieur (42) : la partie proximale s'insère au niveau du **tubercule supra-glénoïdien** et rejoint le tubercule **majeur**.
- Le ligament GH moyen (43) : il part de la **tubérosité supra-glénoïdienne** et descend vers le tubercule **mineur**.
- Le ligament GH inférieur (44) : il s'insère sur la **tubérosité infra-glénoïdienne** et va vers la **poche capsulaire**.

Ces 3 ligaments forment donc un **Z** qui va stabiliser l'articulation en **l'avant**.

Clinique : les luxations **antérieures** de l'épaule sont les plus **fréquentes**. On note **2 zones de faiblesse** entre ces **3 faisceaux gléno-huméraux** :

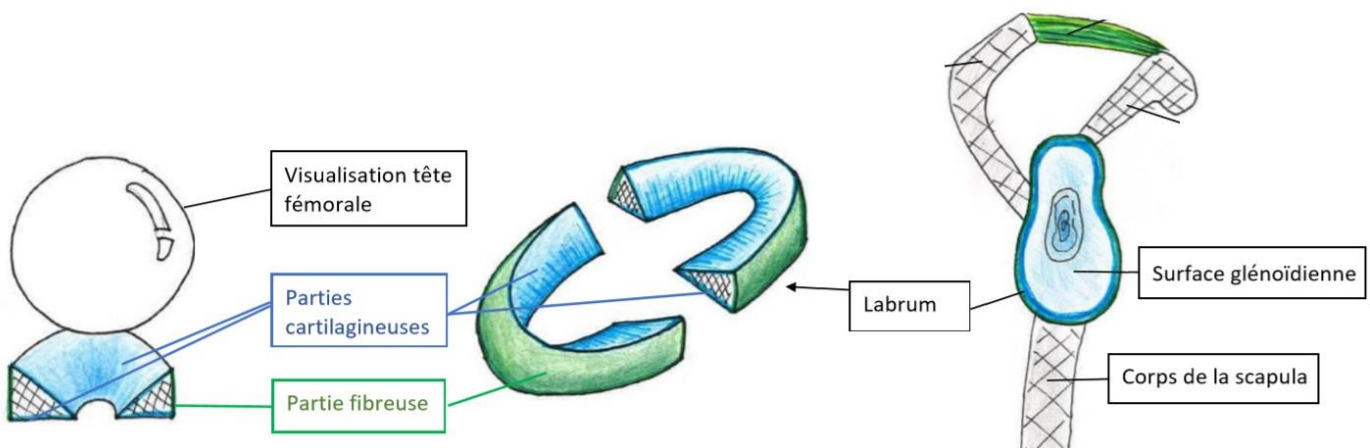
- Une zone **antéro-inférieure**, entre les faisceaux **moyen et inférieur**, lésée dans les **luxations antéro-inférieures** de l'épaule. C'est la luxation la plus fréquente qu'on retrouve dans les sports de **lancer** comme le **handball**, où le joueur amène le bras extrêmement loin derrière l'omoplate qui travaille toujours sur les éléments **musculaire** mais aussi sur les éléments **ligamentaires**. La tête humérale va traverser la fine capsule, les éléments ligamentaires et le muscle subscapulaire.
- La deuxième n'est pas évoquée par le prof mais comme il dit qu'il y en a deux je vous la mets : la zone supérieure entre les faisceaux supérieur et moyen.

Sur la partie **postérieure** de l'articulation il n'y a **pas** de ligament identifié, c'est la **capsule** qui va maintenir l'articulation mais aussi et surtout les **muscles** (stabilité **active**) .

D'autres ligaments n'ayant pas d'incidence directe sur l'articulation scapulo-humérale existent : le ligament **acromio-coracoïdien** (51) et le ligament **coraco-humérale** (41). (pour les curieux ,pas de qcm)

LE LABRUM

La tête humérale est une **sphère bien ronde**, tandis que la **surface glénoïdale** est plutôt **plane**. On les compare donc à une **boule de billard** et une **pièce de monnaie**.



Pour permettre l'articulation entre les deux, la surface glénoïde est **doublée par le labrum**. C'est un **fibrocartilage** triangulaire à la coupe, s'interposant entre la **SA** de la **scapula** et la **SA** de la **tête humérale** et permettant d'augmenter la congruence de la surface gléno-humérale.

Pour le représenter on imagine que c'est un **anneau**, avec une face **latérale fibreuse** et une partie **axiale / médiale encroutée de cartilage**.

Sa section est **triangulaire** : avec **latéralement** (base du triangle) l'insertion à la capsule, et en **médiale** (**pointe** du triangle **libre**) **deux** surfaces articulaires sup et inf permettant **l'articulation** avec l'humérus et la **glène**. (Le prof dit « la face sup s'articule avec l'humérus et l'inf avec la glène », mais ça ne paraît pas super logique donc je lui ai posée la question et je mettrai à jour quand j'aurai sa réponse)

Chaque face médiale forme comme un **entonnoir**, qui va **augmenter** la **congruence** en faisant le **tour** de l'articulation. Les gens qui se **luxent** l'épaule **plusieurs** fois, vont **abimer** le labrum, **l'arracher** et il va se **déplacer** vers **l'avant** entraînant une **instabilité**. Le traitement consiste en général à **reconstituer** le labrum et le **re fixer** à sa **position** naturelle.

Récap : face latérale = fibreuse = attachée à la capsule // faces médiales = encroutées de cartilage = libres.

STABILITE ACTIVE DE L'EPAULE

Les **muscles** assurent la **stabilité active** de l'articulation : il est quasiment impossible de luxer l'épaule quand ils se **contractent**. Pour connaître leur rôle, il faut comprendre leurs **insertions** et leurs **actions** lorsqu'ils se **contractent**. Certains sont complètement **antérieurs** ou **postérieurs** à l'articulation, mais d'autres ne commencent et ne se terminent **pas** du même côté. Leur représentation sur des vues antérieures / postérieures sont donc **générales**, et le prof ne posera PAS de questions comme « le muscle X est visible uniquement en vue antérieure ».

VUE ANTERIEURE :

- Le grand pectoral : c'est un muscle superficiel très puissant. Sur le plan **axial**, il a **3** faisceaux insérés sur le tiers médial de la **clavicule**, sur le **sternum** et un faisceau **costo-abdominal inférieur**. Ces **3** faisceaux se réunissent au niveau de la lèvre latérale du sillon inter-tuberculaire, constituant le relief antérieur du tronc jusqu'à la partie **antérieure** de l'épaule. **L'insertion** est donc **antérieure** à l'articulation ce qui explique que ce muscle est un **puissant rotateur interne** lorsqu'il se contracte.
- Le petit pectoral : en **dessous** du grand du grand pectoral, il est inséré sur les 3e, 4e et 5e côte sur le plan **axial** et se termine au niveau de **l'apophyse coracoïde**. C'est un **repère** anatomique important pour les différents éléments du **pédicule** du membre **supérieur** : **artères, veines et nerfs** (dont le nerf **axillaire** en particulier) qui vont rejoindre la face **antérieure** et **médiale** du bras.
- Le sub-scapulaire : il occupe toute la fosse sub-scapulaire (en avant de la scapula) s'insère sur la **tubérosité mineure** de l'humérus. Cela forme une énorme masse musculaire qui recouvre

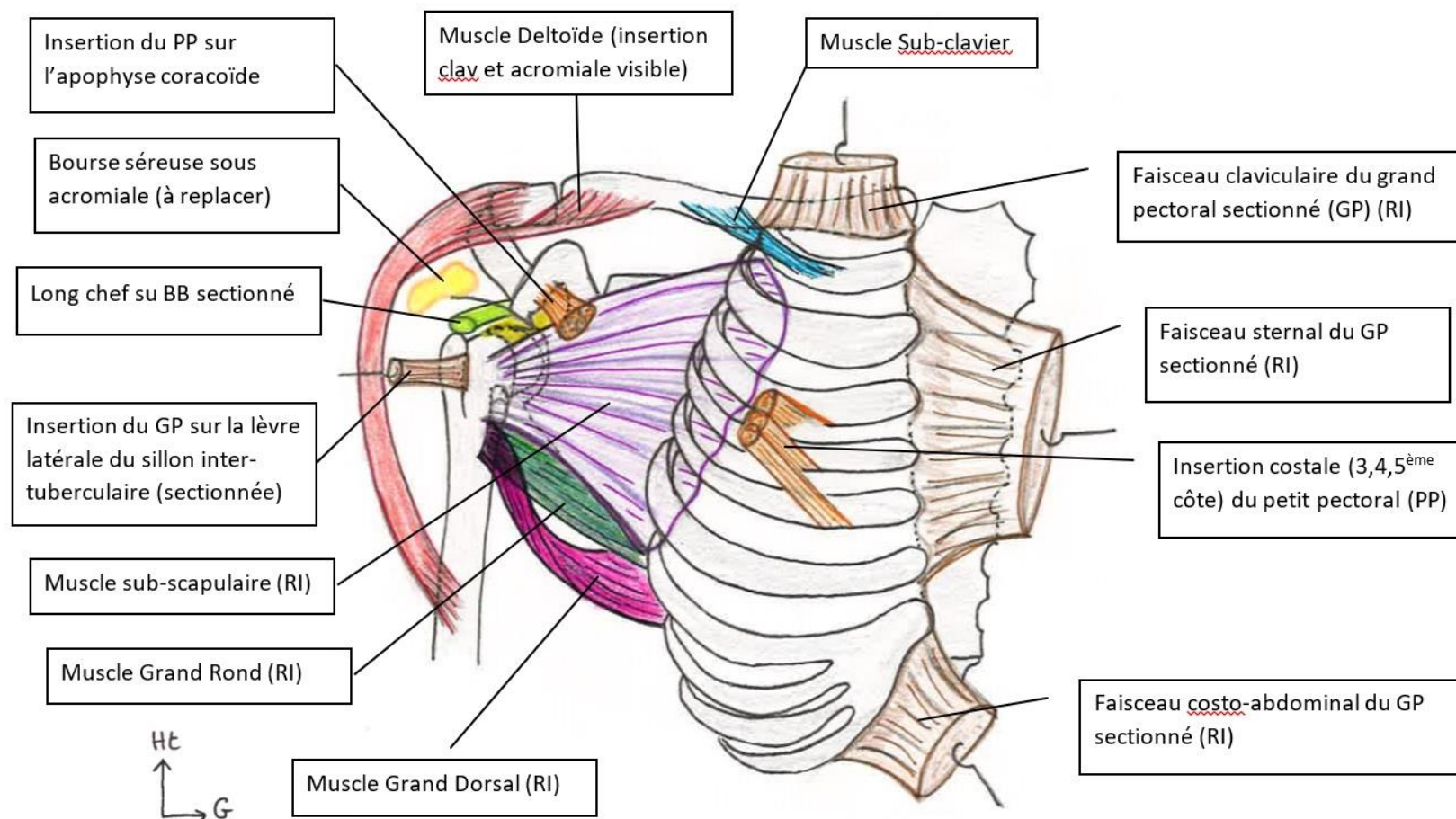
l'articulation : c'est un élément de **stabilité antérieure** supplémentaire. Une désinsertion/déchirure de ce muscle est extrêmement **déstabilisante** et nécessite une **reconstruction**.

Clinique : Dans la **luxation antérieure** de l'épaule, la **tête** humérale **traverse** ce muscle et se retrouve en avant de la scapula. Il faut alors **relaxer** le malade pour ramener, par un geste de **rotation interne**, la **tête** humérale dans la **cavité glénoïde**.

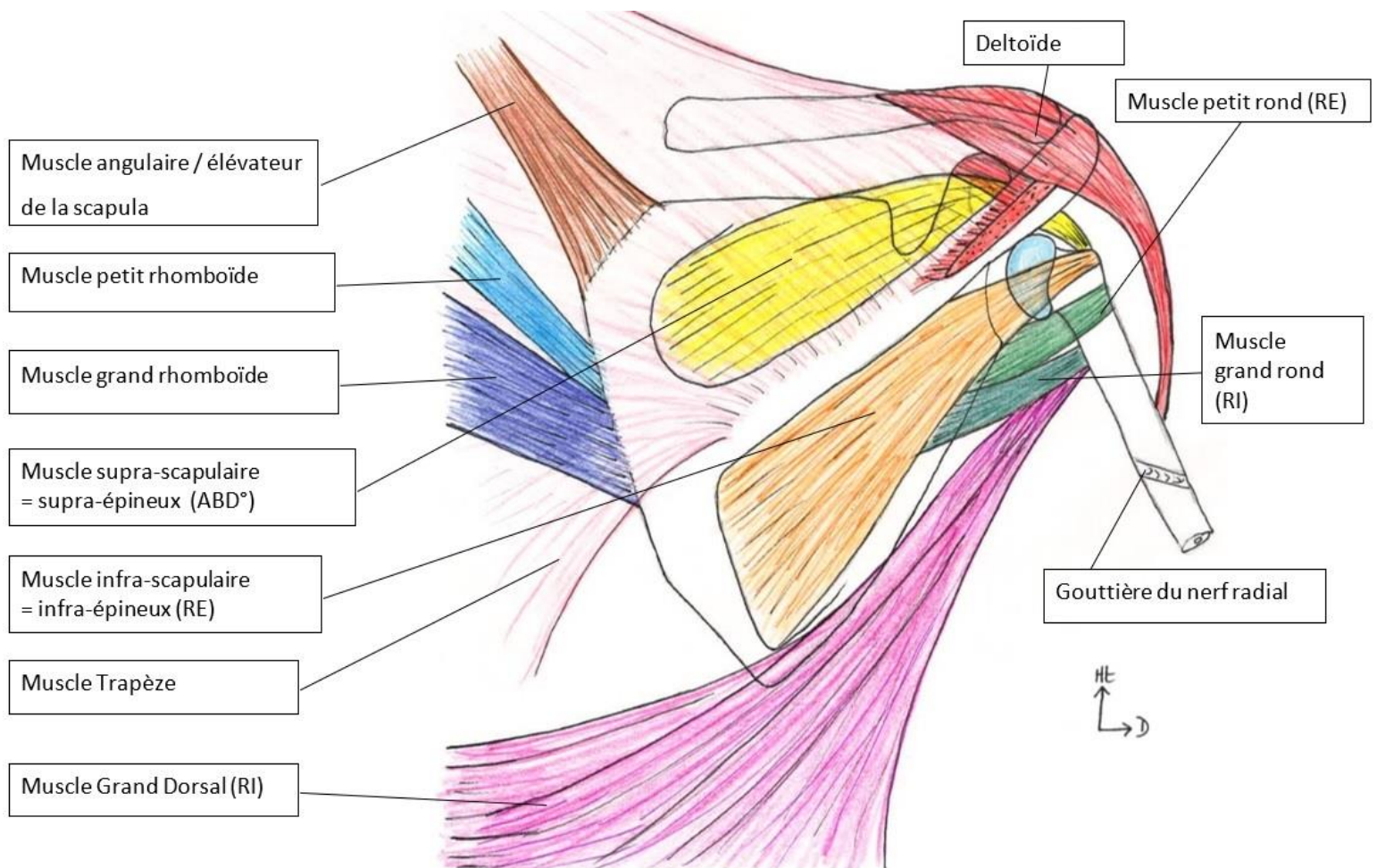
- Le deltoïde : Le **moignon** de l'épaule est la partie **saillante** de l'épaule (comprenant les os, la peau, les muscles etc...). Le **relief** du moignon de l'épaule est lié au muscle **deltoïde**, c'est le muscle du **galbe** de l'épaule. Il faut donc soulever le deltoïde pour voir en **dessous** le **reste** du moignon. Le **deltoïde** possède **3 insertions supérieures** (claviculaire sur la moitié externe, acromiale, épineuse) et s'insère en **inférieur** sur l'humérus. Il est très important : c'est souvent le **seul** muscles qui persiste après une lésion **dégénérative** alors que ceux de la **coiffe** des rotateurs, lié au temps, à l'usure, aux tendinites, n'assurent plus leur fonction. C'est lui qui **maintiendra la mobilité**.

- S'insérant sur l'apophyse coracoïde on trouve :
 - Le court chef du biceps brachial : tandis que le **long** chef s'insère sur le **tubercule supra glénoïdien**
 - Le coraco-brachial présenté par le prof mais pas de question dessus

Reliant la clavicule à la première côte on trouve le sub-clavier, pas de question non plus.



VUE POSTERIEURE :



- Le supra-scapulaire = supra-épineux : au niveau de la fosse supra-scapulaire = supra-épineuse, il est inséré sur la tubérosité **majeure** de l'humérus. Sa contraction entraîne **l'abduction**.
- L'infra-épineux : en **dessous** de l'épine de la scapula, il est situé à la partie **postérieure** de l'articulation, c'est un muscle qui amène la main vers **l'extérieur** donc **rotateur externe**.
- Le petit rond : il est sur le bord **latéral** de la scapula et s'insère au-dessous de l'infra-épineux, en **postérieure** de l'articulation. C'est un muscle **rotateur externe**.
- Le grand rond : lui aussi sur le bord **latéral** de l'omoplate, il passe par à la face **antérieure de l'humérus** et s'y insère **sous l'insertion humérale du subscapulaire**. Il démarre donc en **arrière** de l'articulation mais se termine en **avant** de celle-ci, il va donc amener le bras en **rotation interne**.
- Le petit rhomboïde et le grand rhomboïde : ils ne sont pas directement liés à l'articulation scapulo-humérale mais ils **raccrochent** la partie **médiale** de la scapula au **rachis** en s'insérant sur les processus épineux = **épineuses**. Ils sont **importants** et permettent de la **maintenir** car la scapula est **flottante**, sans insertion osseuse mise à part la **clavicule**.

- L'élévateur de la scapula (=angulaire de l'omoplate) : il s'insère au niveau de l'**angle supérieur de l'omoplate** et permet de hausser l'épaule.
- Le grand dorsal (T7-sacrum) : muscle **puissant** de l'épaule, **rotateur interne**, il est extrêmement **grand** et **plat**. Il s'insère au niveau du **rachis thoracique, lombaire, sacré** et de la **crête iliaque** : de **T7 au sacrum**. Il va également traverser la partie **postérieure** de la cavité pour rejoindre la partie **antérieure** de l'articulation scapulo-humérale et s'insérer dans le sillon **inter-tuberculaire**, en faisant une petite **torsade**.
- Le trapèze (C1-T12) : s'insère au niveau de la jonction **cranio-cervicale jusqu'en T12** et occupe la partie **supérieure** de la partie **postérieure** de la racine du membre.

Récap : Les 4 muscles **rotateurs internes** = des muscles **puissants** :

- **grand pectoral**
- **grand dorsal**
- **grand rond**
- **sub scapulaire**

En revanche les rotateurs externes sont assez faibles et peu nombreux, on ne compte que l'**infra-épineux** et le **petit rond**. Il y a donc une **asymétrie** entre les rotateurs **internes** et **externes** (**pas de question du style « ce sont les seuls muscles rotateurs externes, ce sont les seuls muscles de la rotation externe »**).

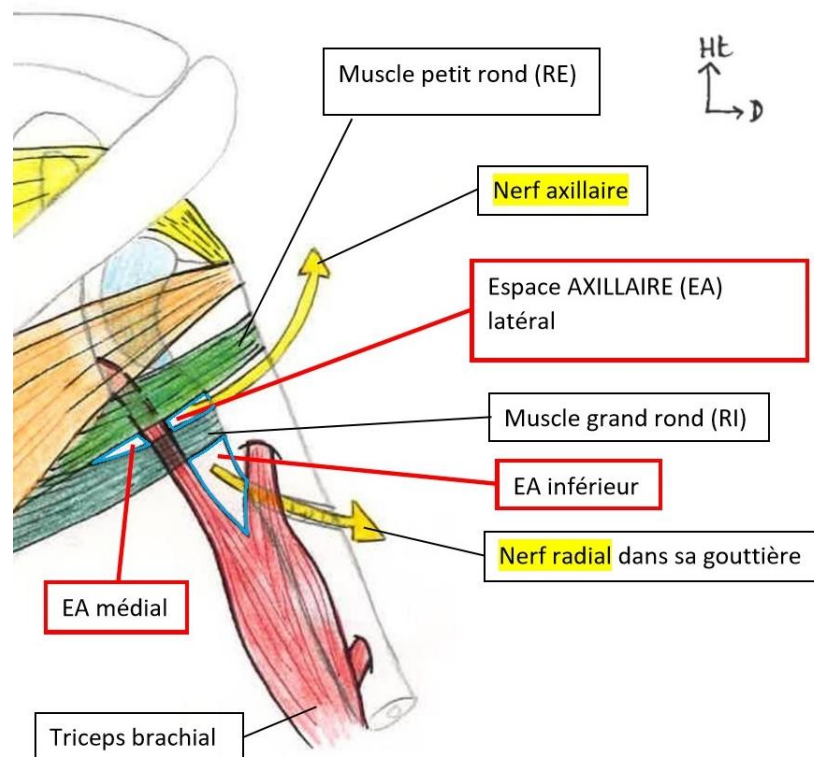
Aparté bras de fer, parce qu'on est pas des mauviettes : le mouvement du bras de fer est un mouvement de **rotation INTERNE**, qui n'est pas une contraction du biceps comme celle qu'on imagine. En posant le **coude** sur la table, on aura **QUE** de la **rotation interne**, d'où l'importance du grand pectoral, du grand dorsal et aussi du sub-scap et du grand rond.

- Le muscle triceps brachiale : muscle **unique** de la loge **postérieure** du bras, il possède **3 chefs** et **3 insertions supérieures** :

- Le long chef s'insère au niveau de la tubérosité infra-glénoïdienne. Il passe en avant du petit rond et en arrière du grand rond
- Le chef moyen s'insère au-**dessus** de la **ligne oblique** = sillon du nerf radiale = gouttière radiale
- La troisième insertion non décrite le prof (pour les curieux : au tiers inférieur de l'humérus, sous la gouttière radiale)

Le triceps brachial permet d'individualiser **3 espaces axillaires** : **latéral, médial et inférieur**. Ce dernier est un tunnel de passage entre les muscles et l'os, important pour les nerfs innervant la scapula, le bras et le muscle deltoïde.

Dans l'espace axillaire latéral passe le **nerf axillaire**, dans l'EA inférieur passe le **nerf radial** et le professeur ne parle pas de nerfs dans l'EA médial.



LA COIFFE DES ROTATEURS

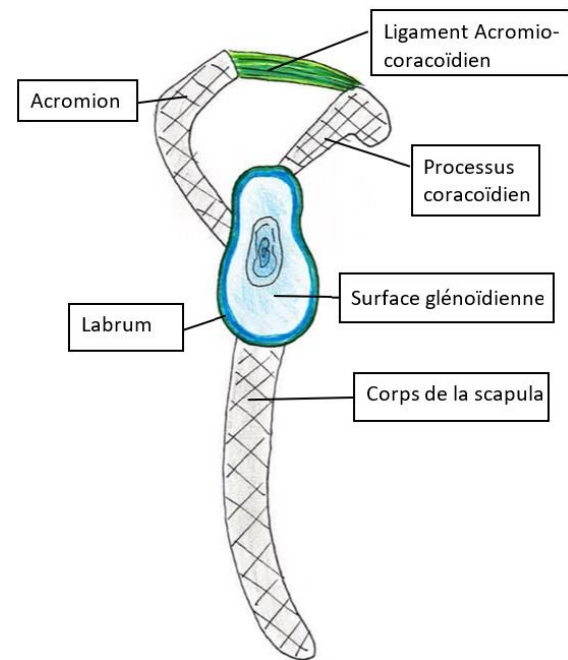
Pour représenter on se met dans une vue non pas de profil strict, mais dans **l'axe de la scapula**. Depuis cette vue particulière, on peut comparer le **corps** de la scapula, l'**acromion** et le **processus coracoïde** aux trois **pâles** d'une hélice de bateau, avec au centre la **cavité glénoïde**.

Clinique : les radios de la tête humérale

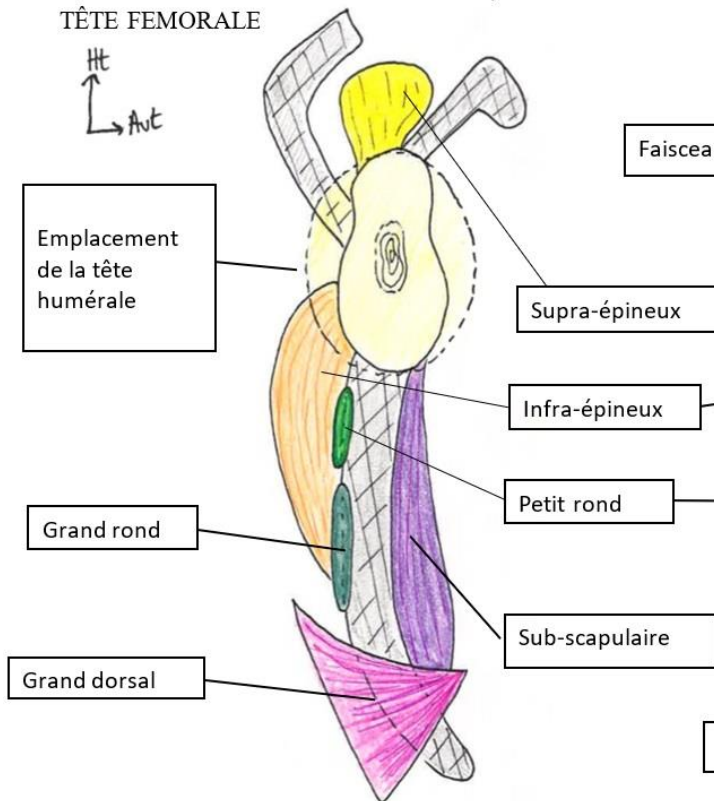
En radio on cherche si la tête humérale est **centrée** sur la glène. Si la tête est **centrée**, il n'y a **pas** de luxation, si elle est en **avant** c'est une luxation **antérieure** et si elle est **postérieure** c'est une luxation **postérieure** (souvent due à une crise **d'épilepsie**).

Les muscles de la coiffe des rotateurs sont au nombre de **5**, on a :

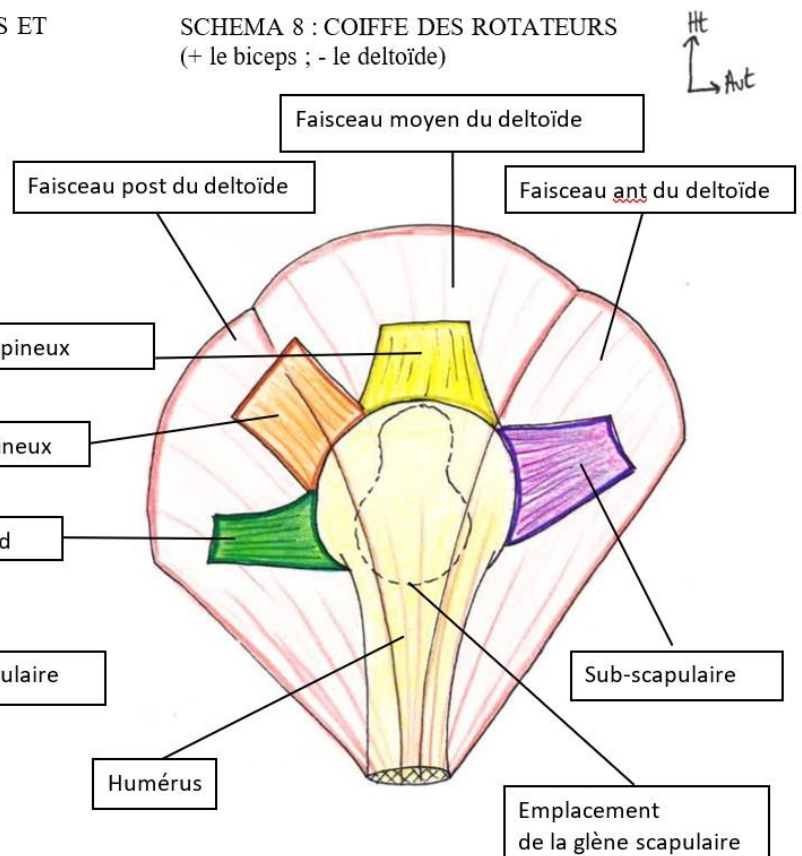
- à la partie **supérieure** le muscle **supra-épineux**
- à la partie **postérieure** l'**infra-épineux**
- en dessous de l'infra-épineux, le muscle **petit rond** qui couvre la tête humérale sur la partie **postérieure** (et supérieure d'après le prof)
- à la partie **antérieur** on retrouve le **sub-scapulaire**
- Le **long biceps** fait aussi partie de la **coiffe** (bien que non représenté)



SCHEMA 7 : PROFIL DE LA SCAPULA, MUSCLES ET TÊTE FÉMORALE



SCHEMA 8 : COIFFE DES ROTATEURS (+ le biceps ; - le deltoïde)



Ils sont qualifiés ainsi car ils sont **tous rotateurs** (externe ou interne) et ils **couvrent TOUTE** la surface articulaire.

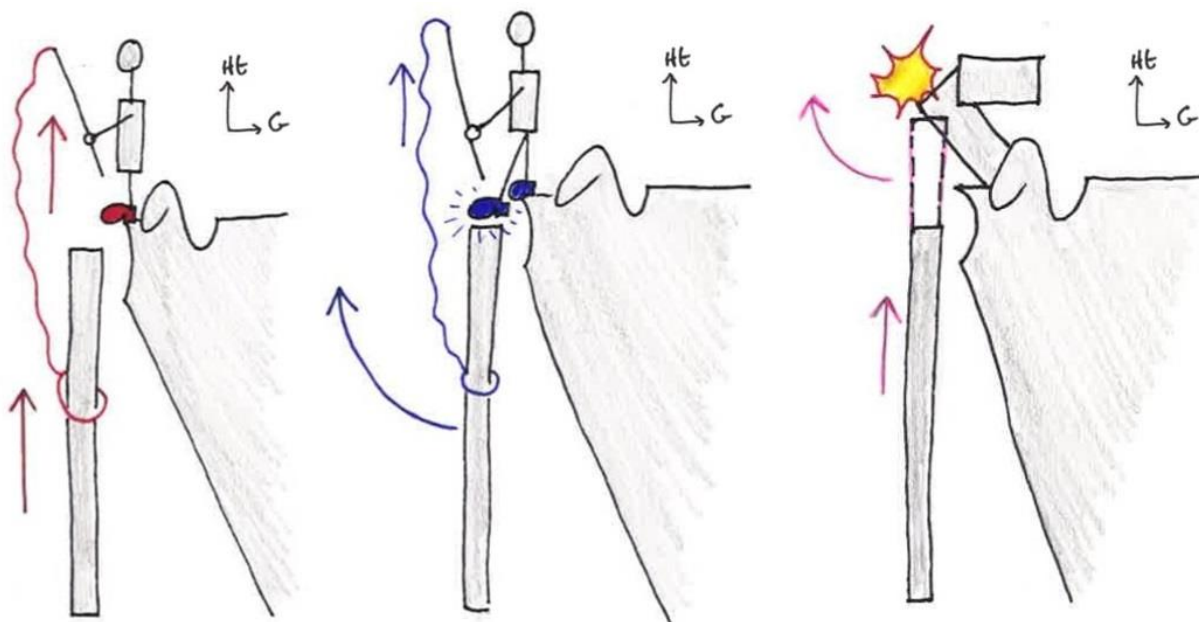
Le deltoïde recouvre lui-même **l'ensemble** du moignon de l'épaule (et donc la tête de l'humérus et la coiffe) et s'insère à la jonction tiers proximal / tiers moyen de **l'humérus** (rappel de ses insertions supérieures : claviculaire, acromiale, épineuse). Il est divisé en **3 faisceaux** : antérieur, postérieur et moyen.

Clinique et fonction : Lors d'une rupture **complète** de la coiffe, on a tout **d'abord** une impotence fonctionnelle totale puis les différents faisceaux du deltoïde prennent le relai des muscles de la coiffe des rotateurs : le faisceau postérieur prend le relai des éléments postérieurs, le moyen prend le relai du supra-épineux, l'antérieur prend le relai du sub-scapulaire. Le deltoïde **compense** les atteintes de la coiffe des rotateurs.

➤ Allégorie du pêcheur de Rabischong = compréhension de la **fonction** des muscles de la coiffe. C'est une comparaison **FUNCTIONNELLE** des éléments dans le mouvement d'ABDUCTION du bras. (ne cherchez pas de ressemblance anatomique...)

- La scapula garde sa fonction et elle porte un pêcheur avec une canne et un fil relié à l'humérus
- Le fil de sa canne prend la fonction des muscles **abducteurs**, comme le **deltoïde**
- Son pied prend la fonction des muscles rotateurs de la coiffe

1) Quand le pêcheur **tire simplement** sur son fil **SANS** se servir de son pied, l'humérus est tiré par le deltoïde et on a un simple mouvement d'ascension de l'humérus vers le haut, **juste** un **haussement** de l'épaule.



Pêcheur tire le fil : ascension de l'humérus vers le haut sans abd°

Pêcheur bloque humérus avec pied puis tire : ABD° de l'humérus = rôle du supra-épineux + deltoïde

Si absence de supra-épineux :
 1) humérus monte sans abd°
 2) humérus bloqué par l'acromion
 3) faible abd°

2) Quand le pêcheur **pose** le pied sur l'humérus **AVANT** de commencer à tirer, il maintient l'humérus dans la glène de la scapula. Puis il **tire** sur son fil et va **entraîner l'humérus** dans un mouvement **d'abduction**, et non plus de simple ascension, car l'humérus est **bloqué par les rotateurs dans la glène**.

Récap : les petits muscles de la coiffe des rotateurs n'ont pas un rôle puissant, mais un rôle **mécanique** fondamental pour centrer la tête humérale par rapport à la glène et la bloquer = première étape de **l'abduction**. Le supra épineux est appelé « le starter » de l'abduction, il met le pied sur l'humérus. Ensuite, les muscles abducteurs comme le **deltoïde** vont tirer sur l'humérus et permettre **l'abduction**.

Clinique :

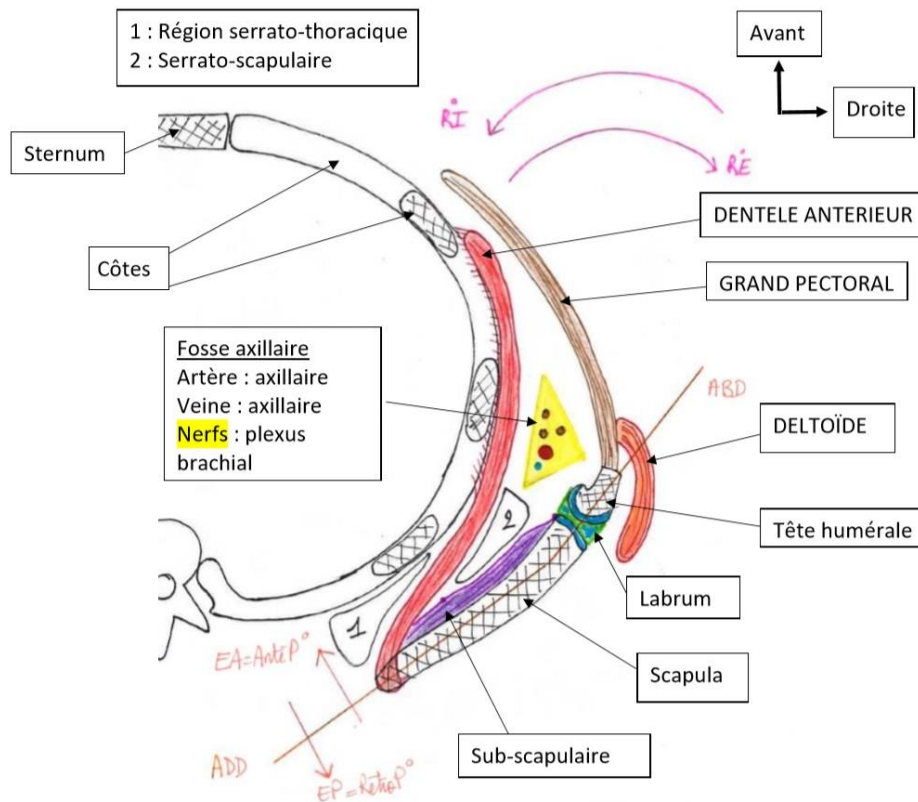
1) Rupture complète de la coiffe des rotateurs : on a une disparition de l'espace sous acromial par remonté de l'humérus qui va venir taper sur l'acromion. C'est alors l'acromion qui va jouer le rôle du pied du pêcheur, avec une amorce du mouvement (qui restera assez faible, on a pas une abduction de qualité). On a créé des prothèses **d'épaule mécaniques** mettant une **butée** à chaque monté de l'humérus, le **bloquant** contre la scapula et re donnent une **mobilité** à des patients qui n'en n'ont plus.

2) Utilité et pathologie de la bourse sous-acromiale :

Cette bourse séreuse a le rôle d'une **poche de glissement**, entre la face profonde du muscle deltoïde et la face supérieure de l'humérus recouverte par la coiffe des rotateurs. Et elle évite que l'humérus ne percute l'acromion en permanence. Elle permet la réalisation de mouvements **d'abduction amples sans conflit osseux**.

Cet espace est très important à surveiller notamment en pathologie **dégénérative**. La bourse peut **s'enflammer** et donner des **bursites** et des **douleurs** à la face profonde de l'épaule (on peut les voire à l'échographie ou en arthroscopie pour nettoyer ou prélever l'infection). Elle peut aussi se **rétracter** : on se retrouve limité avec une **raideur** en plus de la douleur.

AMPLITUDES & MOUVEMENTS DE L'ARTICULATION



On les décrit sur une coupe **axial** au niveau d'une vertèbre dorsale. Cette coupe illustre bien le fait qu'on ne peut pas voir la surface articulaire de l'épaule sur une radio de profil (la tête **humérale** est rétroversée).

On y voit les vertèbres dorsales, le tronc, le sternum, les côtes sectionnées, le corps de la scapula, la gouttière inter-tuberculaire de l'humérus, le labrum.

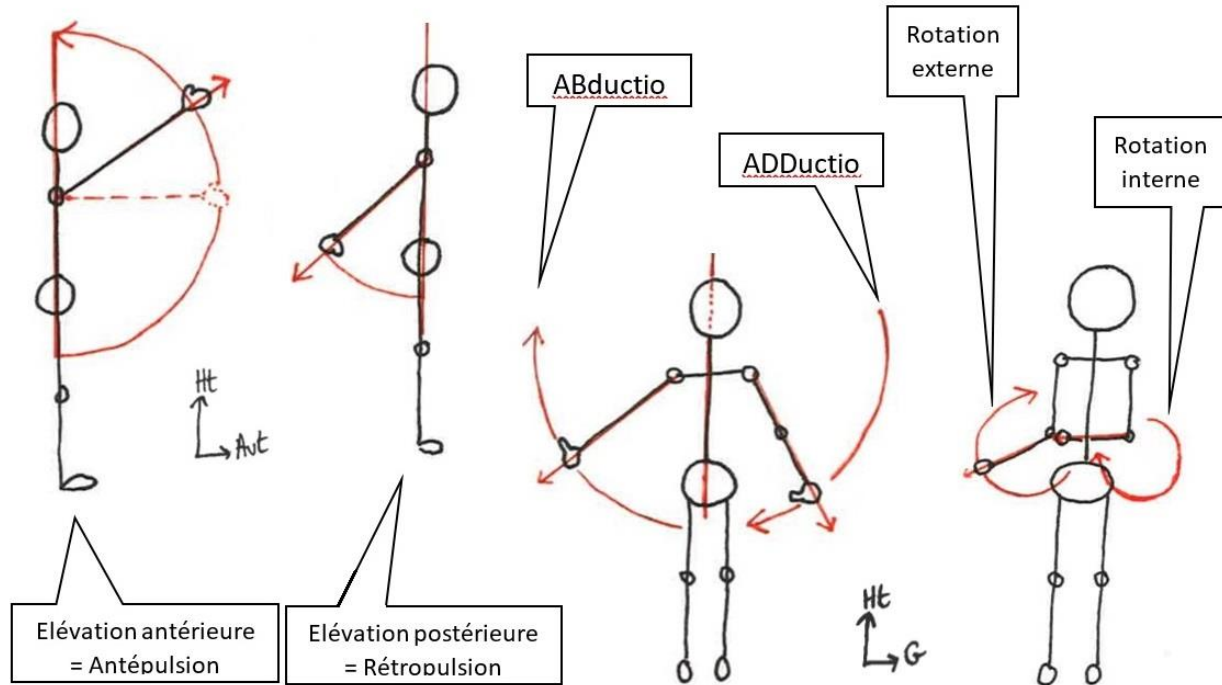
➤ Les mouvements du bras par rapport au plan frontal :

- En avant du plan frontal : **antépulsion** ou élévation antérieure
- En arrière du plan frontal : **rétopulsion** et l'élévation postérieure
- Dans l'axe du plan frontal : **l'abduction** et **l'adduction**
 - Abduction = on **éloigne** le membre du tronc, on l'élève vers le ciel
 - Adduction : on **rapproche** le membre du tronc
- Perpendiculairement au plan frontal, dans un plan **horizontal** : les rotations
- Rotation **externe** : on éloigne la main du **ventre**
- Rotation **interne** : on rapproche la main du **ventre**. On mesure la rotation interne dans le décollement de la main par rapport au tronc, qui empêche le mouvement.

➤ Amplitude des mouvements :

- L'élévation Antérieure : **180 degrés**. C'est l'élévation antérieure active qui permet de différencier une raideur d'une faiblesse musculaire

- La rotation externe : **85 degrés**, mais c'est un mouvement « faible » car il n'y a que 2 muscles principaux : l'infra-épineux et le petit rond
- La rotation interne : **90 degrés**, elle est puissante grâce aux 4 muscles rotateurs internes (grand dorsal, grand pectoral, grand rond et sub-scapulaire), en plus du deltoïde selon sa position.
- L'adduction est assez légère et peu puissante. Elle ne dépasse pas 45°.



- L'abduction : 180 degrés. Elle se fait en **3 étapes**, grâce à l'action de plusieurs muscles.

Pour atteindre 90° on mobilise la coiffe des rotateurs et particulièrement le supra-épineux

Pour dépasser 90°, il faut mobiliser **d'autres articulations** et en particulier la scapulo-thoracique = articulation entre la cage thoracique et la scapula. Elle fait pivoter la scapula afin que sa surface articulaire se dirige vers le haut. Mécaniquement, quand on lève le bras, l'humérus butte sur l'acromion on ne peut donc pas aller plus haut. Il faut solliciter la scapulo-thoracique pour pouvoir aller jusqu'à 150°.

Le muscle **dentelé antérieur** permet de **plaquer** l'omoplate contre la cage thoracique. Il s'insère à la cage thoracique par des **digitations antérieures**, se **détache** et vient s'insérer sur le bord **médial** de la scapula. Il individualise **2 espaces** : scapulo-serratique et serrato-thoracique (serrato = qui se rapporte au dentelé antérieur, ancien serratique majeur).

C'est grâce à cette articulation **plutôt fibreuse et musculaire** qu'on obtient un point fixe, **indispensable** pour un mouvement rapide et efficace. La scapula en a très peu : on a parlé de la clavicule mais ce n'est pas suffisant, le **dentelé antérieur** est l'élément principal de cette fixation.

Le petit et le grand rhomboïde rapprochent la scapula de la ligne médiane **ET** la **plaque aux épineuses**.

De 150 à 180 degrés : pour aller **encore plus haut** on fait **pivoter** tout le **rachis**, qui se **contorsionne** pour faire gagner les **30** dernier degrés à la surface articulaire.

Clinique : la **paralysie** du **dentelé antérieur** par atteinte du **nerf thoracique dorsal** entraîne la perte de la fixation de la scapula qui va **flotter**. La pointe de la scapula ressort à l'arrière = « **winging scapula** ». Cette pathologie limite beaucoup le mouvement.

LE COUDE ET L'AVANT-BRAS

On s'intéresse maintenant à l'articulation du **coude** et de l'avant-bras. L'avant-bras est composé de deux os : le **radius latéralement** et l'**ulna médialement**. Le coude est l'articulation à la fois de l'ulna avec l'humérus, du radius avec l'humérus, mais aussi de l'ulna avec le radius (en proximal).

L'avant-bras peut effectuer des mouvements de **flexion/extension**, mais aussi des mouvements de **prono-supination**, sur lesquels nous nous concentrerons particulièrement.

(présentation des os au début du cours)

ARTICULATION DU COUDE

On compte au niveau du coude **3 articulations synoviales**, qui sont contenues dans la capsule articulaire :

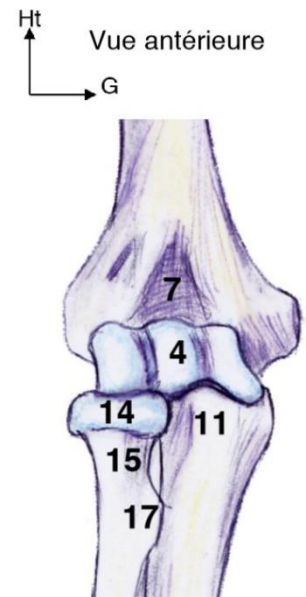
- Huméro-radiale
- Huméro-ulnaire, c'est une **trochlée** donc **1 seul** degré de liberté
- Radio-ulnaire **proximale**, c'est une **trochoïde** donc **1 seul** degré de liberté aussi

Comparées à la sphéroïde de l'épaule ou à l'ellipsoïde du poignet, ces articulations ont des mobilités beaucoup plus réduites avec une seule possibilité de mouvement.

Points d'insertion distale des muscles du bras sur l'avant-bras permettant la **flexion** de l'avant-bras :

- La tubérosité bicipitale du radius (17), insertion du **biceps brachial**
- L'insertion du muscle brachiale antérieur en dessous de l'**apophyse coronoïde**

La capsule est généralement très proche des éléments cartilagineux car elle clôture l'articulation.



LA PRONO SUPINATION

La prono-supination (P/S) est un mouvement de rotation de l'avant-bras par rapport à son axe (sagittal au départ). Pour la mesurer il faut bloquer l'épaule et **poser** l'avant-bras sur la table. Nous n'utilisons donc **pas** la position anatomique de référence.

- La **supination (S°)** : paume de la main tournée à 90 degrés vers le haut, avec le pouce vers l'extérieur (de « supplier »)
- La **pronation (P°)** : paume de la main tournée à 90 degrés vers le bas, avec le pouce vers l'intérieur (de « pronare », jurer)

C'est un mouvement **complexe** permis par différentes structures anatomiques, essentiel à l'être humain. En effet, ce qui compte le plus pour le membre supérieur c'est la **dextérité** (grâce au cône de circumduction de l'épaule) pour faciliter la **préhension**.

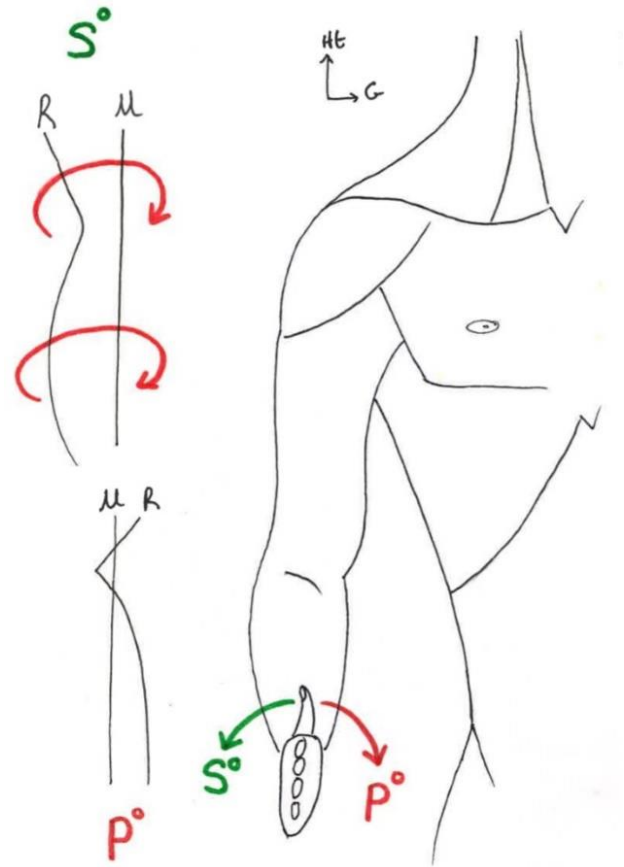
Une fois que la main, **coude tendu**, est amenée dans la région souhaitée on veut obtenir encore plus de précision. On veut pouvoir bouger la main vers le haut et le bas et cette précision est liée au cadre antébrachial, bien plus qu'au poignet.

Clinique : Chez l'être humain, on assiste à une **transformation** du membre supérieur qui n'est plus du tout dédié à la locomotion mais entièrement dédié à la préhension. Pour cette raison, les fractures avec **raccourcissement** des **épiphyses**, des **métaphyses** au niveau du membre **supérieur** sont beaucoup **MOINS handicapantes** que celles au niveau du membre **inférieur**. En effet, si un os se retrouve raccourci au niveau du membre **inférieur**, tout le corps est **déstabilisé**, le bassin ainsi que le rachis vont être décalés, créant des **contraintes asymétriques** sur tout le corps. On aura des boiteries, des douleurs, de l'usure.

Au contraire, un raccourcissement du membre supérieur a peu d'importance car il n'affecte pas son rôle de préhension.

Il y a un effet de manivelle au niveau de l'avant-bras : pour faire une **pronation** on fait pivoter le radius autour de l'ulna qui reste fixe, le radius (R) va **basculer** en avant de l'ulna (U).

Afin de réaliser ces mouvements, il y a certaines **conditions** : des conditions **osseuses**, **articulaires**, **ligamentaires** et **musculaires**.



CONDITIONS OSSEUSES

Il y en a **3** : la **forme**, l'**écart** et la **longueur** des os.

➤ La forme des os :

- Le Radius : sa tête = cylindrique **plein** est **proximale** et il possède **2 courbures** : une petite courbure supinatrice (supérieure, proximale) et une grande courbure pronatrice (inférieure, distale). Le radius est donc **courbé**.
- L'Ulna : c'est un os **rectiligne**, droit, dont la tête = cylindre **plein** est **DISTALE**.

La forme du radius doit obligatoirement être faite de ces 2 courbures et l'ulna doit être rectiligne, sinon on perd l'effet manivelle.

Clinique : Car en cas de fracture de l'avant-bras (radius ou ulna) le chirurgien orthopédiste met une plaque et des vis, mais ces plaques sont droites. Il faut donc faire très **attention** lorsqu'on **réduit** la fracture :

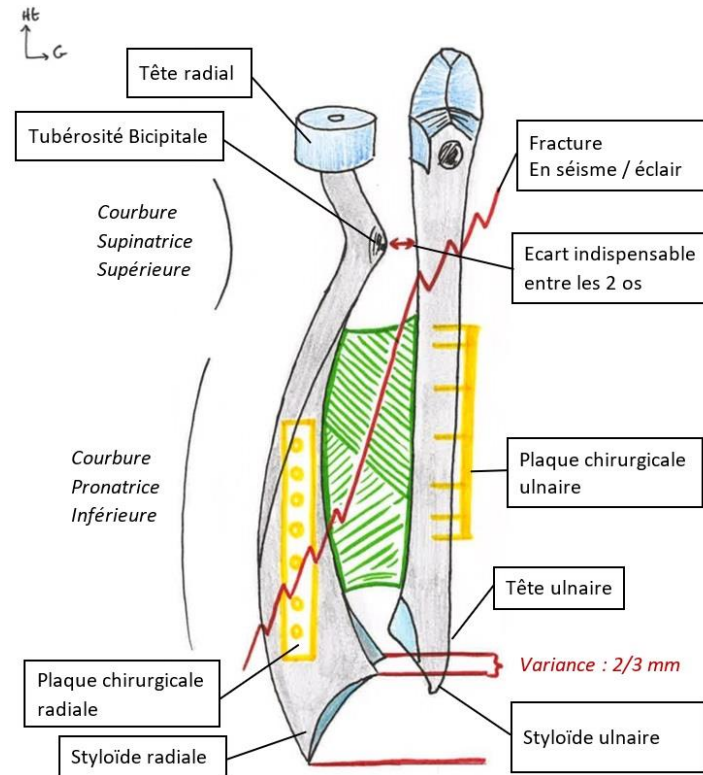
- Soit l'os est coupé en deux parfaitement et on remet les parties en face l'une de l'autre, « ça c'est cadeau »
- Soit la fracture est **comminutive**, avec de nombreux fragments d'os et on a **peu de repères**. On va donc souvent mettre une plaque de haut en bas, qui va s'appliquer en avant pour le radius et en arrière pour l'ulna. Il faut essayer de **garder la forme des os**, sinon on perd la P/S.

➤ L'écart entre le radius et l'ulna :

Entre les deux os il y a un écart qui est **nécessaire** pour avoir le **mouvement** de rotation, ils ne peuvent pas être **collés** ou **accolés**. Cet écart doit notamment permettre à la **tubérosité bicipitale** de ne **jamais** toucher l'ulna.

C'est la membrane interosseuse, fibreuse, qui permet de les maintenir dans les deux sens.

La **tubérosité bicipitale**, qui est en **arrière** par rapport au plan du dessin, ne bute **pas** contre l'ulna lorsqu'elle tourne parce qu'elle va **s'échapper** vers l'**arrière** plutôt que vers l'avant. (je ne comprends pas la logique de cette dernière phrase, j'attends la réponse du prof).



➤ La longueur des deux os :

Les deux os n'ont pas la même longueur et il faut absolument **respecter cela**.

La nature a prévu un **écart** entre la surface articulaire du radius et celle de l'ulna : c'est la **variance**, habituellement d'une longueur de **2 à 3mm**. Si la partie **distale** du radius se trouve au **même** niveau que la tête ulnaire, on **perd** la prono-supination.

Clinique : perte de la prono-supination par anomalies de longueur

Les fractures du poignet entraînent souvent un **raccourcissement** du radius, à cause des muscles de la main qui le **tirent vers le poignet**. Ce raccourcissement n'est pas trop gênant sur le plan fonctionnel de la main mais très **gênant** pour le mouvement de prono-supination.

Dans le cas de fracture **non réparable** de la tête radiale on l'enlève parfois sans la remplacer. Mais cette opération n'est possible que dans certains cas particuliers sinon le radius risque de monter et son col risque de toucher l'humérus → perte de la pronosupination.

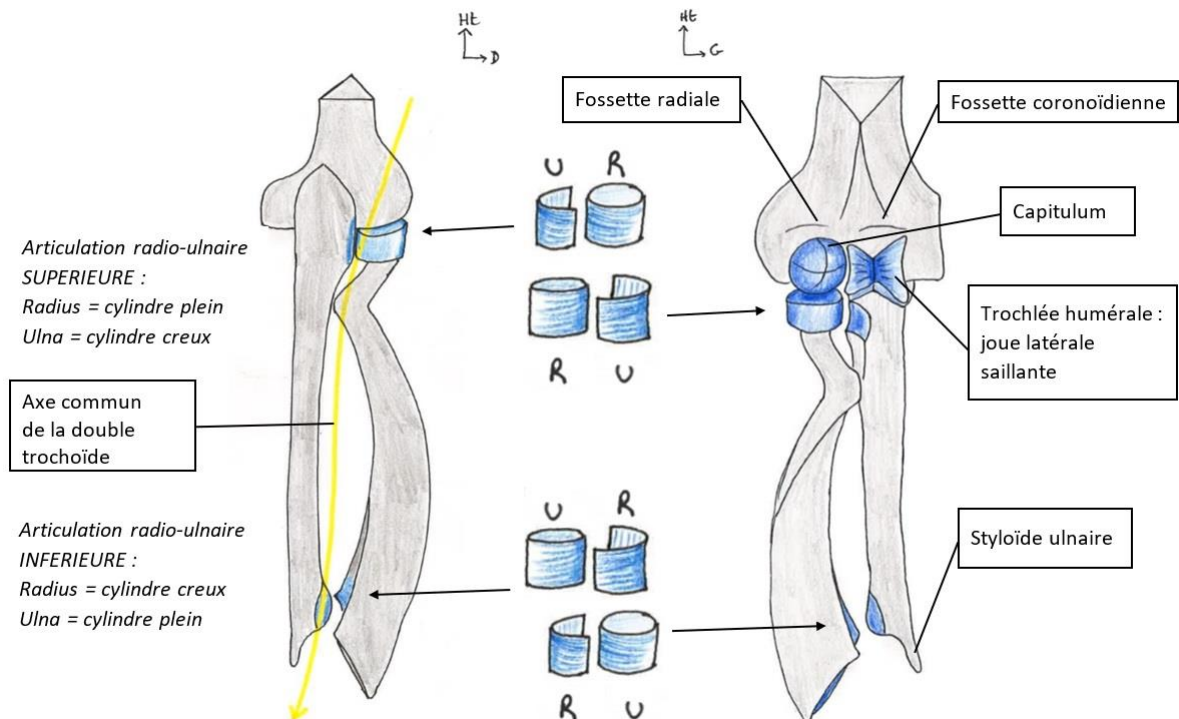
CONDITIONS ARTICULAIRES

Elles concernent la forme et l'axe de l'articulation.

L'avant-bras tourne grâce à deux articulations qui ont le même axe : on parle de **double trochoïde inversée à axe commun**. Cet axe commun va de haut en bas entre la radio ulnaire proximale et la radio ulnaire distale.

Articulation proximale de l'avant-bras :

- Le processus coronoïde et l'olécrane forment une **incisure humérale**, qui s'articule avec la **trochlée humérale** : cette articulation permet seulement le mouvement de flexion-extension.
- La tête radiale est articulée en haut avec le **capitulum** de l'humérus, **inférieur** et **antérieur** à l'humérus.
- La trochoïde radio-ulnaire proximale se fait entre la **tête radiale** qui est le **cylindre plein** et l'**incisure radiale de l'ulna** qui est le **cylindre creux**. La tête radiale est complètement recouverte de cartilage, sur tout son pourtour.



Articulation distale de l'avant-bras :

- La trochoïde radio-ulnaire distale se fait entre la **tête ulnaire** qui est le **cylindre plein** et l'**incisure ulnaire du radius** qui est le **cylindre creux**.
- Le radius possède aussi une surface articulaire inférieure **ellipsoïde** pour s'articuler avec le carpe sous-jacent.
- On peut voir la **variance** à la partie **distale** de l'avant-bras : cette différence de longueur est compensée par un ligament, important pour la stabilité.

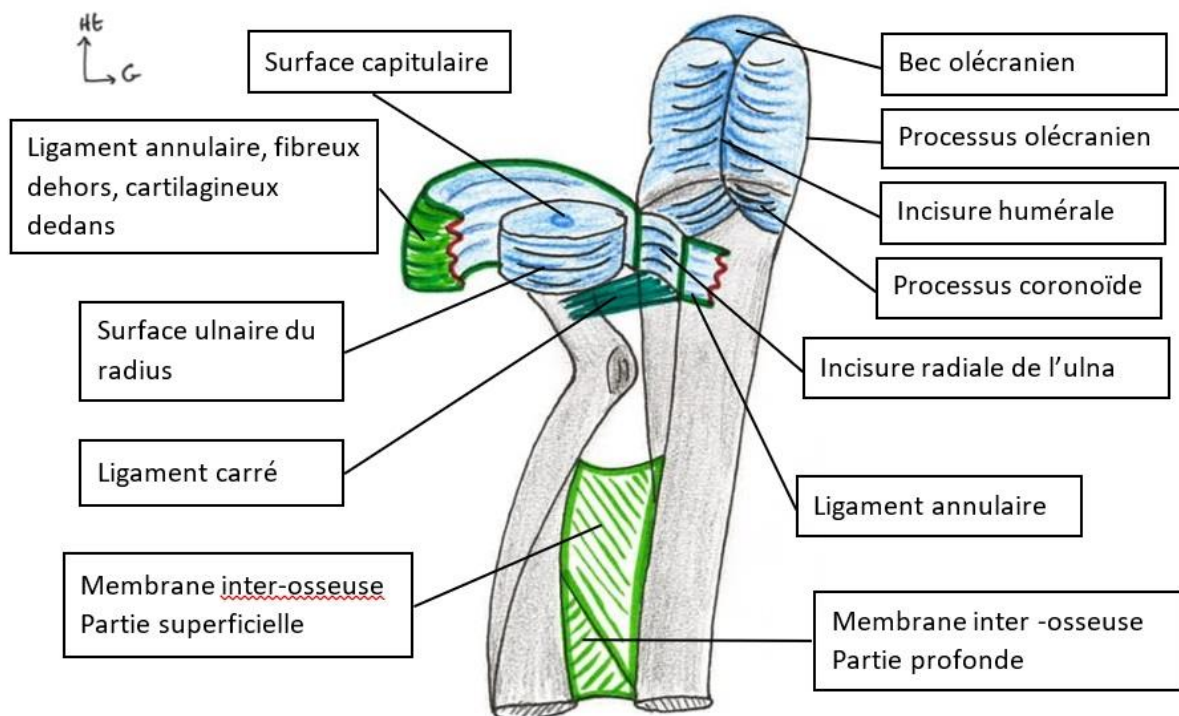
Clinique : Si le col radial se fracture ou se déforme, il faut opérer ; si on a une fracture de la tête ulnaire il faut aussi opérer sinon plus de prono-supination → longueur et forme des os sont FONDAMENTALES.

CONDITIONS LIGAMENTAIRES

Les ligaments et la membrane interosseuse sont des renforts capsulaires et les ligaments sont des éléments de stabilité particulièrement importants de l'articulation.

➤ Articulation proximale :

- Le ligament annulaire : il s'insère à la partie **postérieure** de l'incisure radiale de l'ulna, fait le tour de la tête radiale et se termine à la partie **antérieure** de l'incisure radiale de l'ulna. Il est **encrouté** de cartilage à sa partie **profonde** et possède une partie **ligamentaire superficielle**, qui sera un point d'insertion des ligaments collatéraux du coude.
- Le ligament carré : il permet de **stabiliser** la tête radiale et sa **hauteur**. Il est tendu du col du radius au bord inférieur de l'incisure radiale de l'ulna, non-dit en cours.



- Clinique : Si on a une fracture **au-dessus** du ligament carré, on peut **enlever** la tête radiale , les mouvements de prono-supination restent possibles, ainsi que la flexion extension puisqu'elle dépend de la trochlée. Si la fracture a lieu en **dessous** du ligament carré, on a une **ascension** progressive du radius avec perte de la prono supination, cette ascension étant **dure à résoudre**, on **remplace** la tête radiale par une prothèse pour restaurer la longueur radiale).

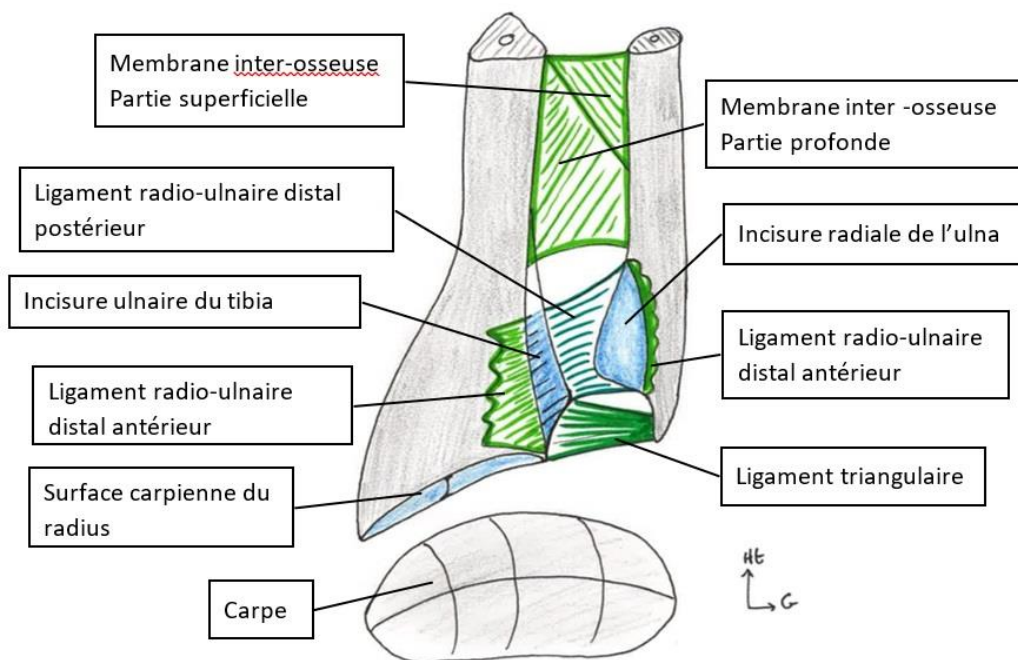
Dans les fractures isolées et comminutives de la tête radiale si tous les éléments ligamentaires sont intacts (Ligament rond, carré et Membrane interosseuse sont présents et compétents), le ligament

carré retient le col du radius contre l'ascension de celui-ci ce qui n'est pas le cas dans les lésions plus complexes du cadre antébrachial.

Le professeur précise aussi que ces fractures sont trop complexes pour faire l'objet de questions.

➤ Articulation distale :

- Les ligaments radio-ulnaire distaux antérieur et postérieur : ils **maintiennent** la **stabilité** de l'articulation et permettent la **congruence** entre la tête ulnaire et le radius.
- Clinique : si un patient se présente avec la styloïde ulnaire plus **proéminente** que d'ordinaire cela signe sa sortie de la gouttière du radius. Dans ce cas on a une **perte** de la prono-supination (on stabilise par des broches, vis, ligaments)
- Le ligament triangulaire : il relie la styloïde ulnaire et l'extrémité inférieure du radius. Il **compense** la **différence** de longueur entre les deux os et **ferme** l'articulation (il réalise une stabilisation **antéropostérieure** et **médio-latérale**).



➤ La membrane interosseuse :

Elle relie les deux os et possède **2 couches** : une couche **superficielle** orientée vers le **bas** et une couche **profonde** orientée vers le **haut**. C'est une zone de **séparation** entre les loges **antérieure** et **postérieure** de l'avant-bras, mais surtout une zone de **maintien**, une **articulation fibreuse** qui permet de **réunir** et de **stabiliser** les 2 os de l'avant-bras.

Clinique : lésion du cadre antébrachial = fracture des deux os de l'avant-bras

1) Fracture : Lors de traumatismes **violents** de l'avant-bras, on peut avoir une fracture du radius qui va se **poursuivre** sur l'ulna, et de ce fait va **traverser** et **déchirer** la membrane inter osseuse, **séparant** les deux os l'un de l'autre. Par exemple : une fracture qui part de l'extrémité **inférieure** du radius et se **poursuit** en **supérieure** de l'ulna. Le prof les compare à des **éclaircs** ou des **séismes** partant d'un os et se terminant à l'autre.

On parle de fracture du cadre antébrachial puisque ça touche les deux os de l'avant-bras, partageant une fonction commune (la P/S). On parle plus de fracture du cadre antébrachial que de fractures individuelles du radius / de l'ulna.

2) Synostose : Il faut **isoler** ces lésions de la membrane inter osseuse, invisibles en radio (sauf lors de séparation des deux os dans des axes frontaux ou verticaux). Pourquoi ? car ces **déchirures** ne sont **pas** réparables, mais vont former des cal osseux en guérissant, **fusionnant** les deux os. C'est une **synostose** qui va complètement **bloquer** l'articulation.

Le patient ne peut plus se servir de la P/S, il compense alors avec épaule pour se saisir des objets. Mais cette compensation a des limites : pour porter la nourriture à la bouche il **FAUT** la prono-supination. Si le l'avant-bras reste paume vers le bas, vous avez beau ramener à la bouche vous ne **pourrez pas manger**. Ainsi la **pronation** peut être **compensée** par l'épaule mais la supination non.

CONDITIONS MUSCULAIRES

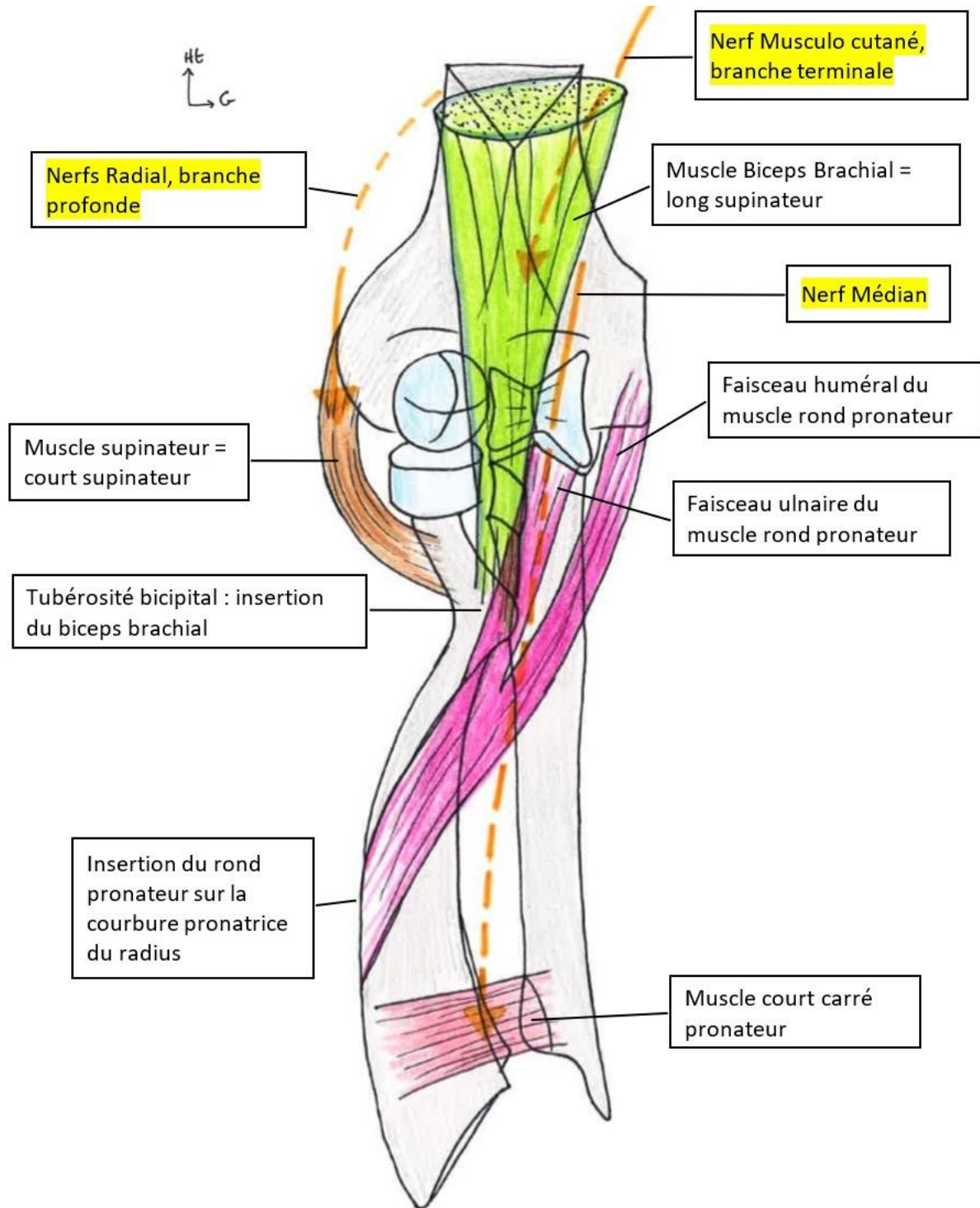
Pour chaque mouvement, on va avoir 2 muscles, un long et un court : 2 supinateurs et 2 pronateurs.

➤ Muscles supinateurs :

- Le **biceps brachial** (long supinateur) : il s'insère du la tubérosité bicipitale du radius. Il ne permet pas seulement la **flexion**, mais aussi la **supination**, car la tubérosité bicipitale est **postérieure**. Donc quand on tire dessus on déroule le radius, pour le mettre en supination. Il est innervé par une des branches terminales du **nerf musculo-cutané**.
- Le **supinateur** (court supinateur) : lui aussi déroule le radius. Il se compose de **2** couches, **superficielle** et **profonde**, qui s'insèrent de l'ulna jusqu'au radius et **entourent** le radius. Entre les deux couches du muscle passe la branche profonde motrice du nerf radial qui innerve le supinateur, alors que sa branche sensitive ira jusqu'à la main.

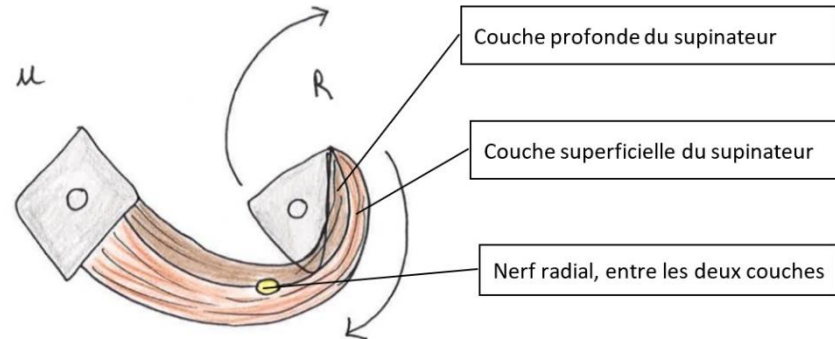
➤ Muscles Pronateurs : ils sont innervés par le **nerf médian**.

- Le **rond pronateur** (long) : il a 2 insertions/chefs : **huméral** et **ulnaire**, et va s'insérer le long de la courbure **pronatrice** du radius. En se **contractant**, il entraîne le radius au-dessus de l'ulna.
- Le **carré pronateur** (court) : il est **distal**, en avant du cadre **antébrachial** et réunit les faces **antérieures** et **distales** du radius et de l'ulna. Il amène le radius sur l'ulna = **pronation**.

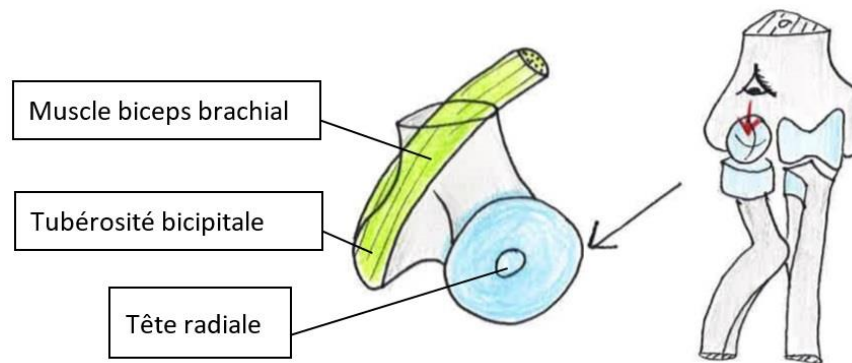


Pour mieux comprendre le rôle d'un muscle il faut comprendre ce qu'il se passe en cas de **contraction**. Pour cela, on regarde en coupe **axiale supérieure** les muscles **supinateurs** et en coupe **axiale inférieure** les muscles **pronateurs**.

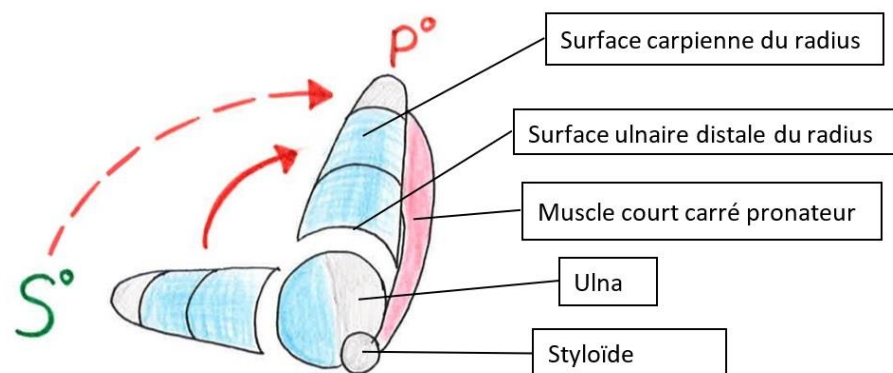
- Vue supérieure du supinateur : on regarde le **supinateur**, composé d'une couche **profonde** qui fait le **tour** du radius et va jusqu'à l'ulna, et d'une couche **superficielle** ayant le **même** trajet. Le muscle est **enroulé** autour du radius. On comprend alors que si on **contracte** le muscle, on **tire** sur le radius et on le **déroule**. La main revient en **supination**, paume vers le **haut**.



- Vue supérieure du biceps brachial : si on se met maintenant sur un point de vue de la **tête radiale**, on voit le muscle **biceps brachial** qui **déroule** lui aussi le radius, paume vers le **haut**, en **contraction**. On voit qu'il fait **tourner** la tête **radiale**.



- Vue inférieure du carré pronateur : sur un point de vue inférieure de la **tête** et de la **styloïde ulnaire**, on constate que l'ulna ne **bouge** quasiment **pas**. C'est le radius qui bouge. En se contractant, le carré pronateur fait **tourner** le **radius** autour et au-dessus de l'**ulna**, pour obtenir la **pronation**. On peut aussi voir les ligaments **radio-ulnaires distaux antérieur** et **postérieur**, ainsi que le ligament **triangulaire**.



LE PLEXUS BRACHIAL

Rappel : Le plexus brachial correspond aux rameaux **ventraux** des nerfs spinaux de **C5 à T1**, qui **convergent**, passent sous la clavicule et rejoignent la région **axillaire** où ils se répartissent autour du **pédicule vasculaire**.

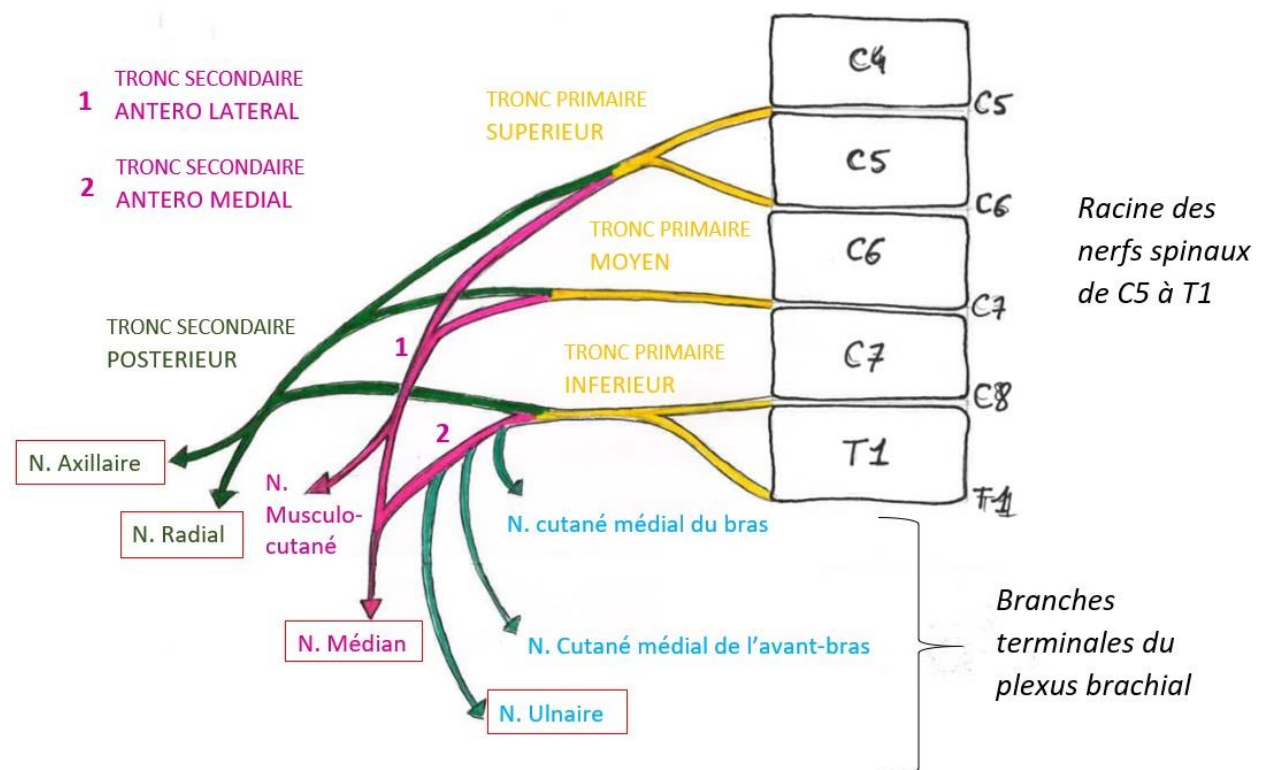
ATTENTION : il y a **7 VERTEBRES cervicales**, mais **8 RACINES cervicales**. Donc la racine C6 est au-**dessus** de la vertèbre C6, la racine C7 au-**dessus** de la vertèbre C7, la racine C8 en dessous de C7 et la racine T1 est en **dessous** de la vertèbre T1.

Ces **rameaux ventraux** se réunissent :

- C5 et C6 forment le **tronc primaire supérieur**
- C7 restent tous seul et forme le **tronc primaire moyen**
- C8 et T1 forment le **tronc primaire inférieur**

On a ensuite une **division** des troncs en deux groupes : les branches **antérieures** et **postérieures**.

Chacun des **3 troncs primaires** donnent une branche **postérieure**, et ces 3 branches postérieures se réunissent pour donner le tronc **secondaire postérieur**.



Les branches **antérieures** issues des troncs primaires sup et moyen donnent le tronc secondaire **antéro-LATERAL** et la branche **antérieure** du tronc **primaire inférieur** donne le tronc **antéro-MEDIAL**.

À partir de ces troncs secondaires nous allons trouver les **nerfs terminaux** du plexus brachial :

- Le tronc postérieur se termine par les nerfs **axillaire** et **radial**
- Le tronc antéro-latéral se termine par le nerf **musculo cutané** et le **nerf médian**

- Le tronc antéro médial se termine par le nerf **ulnaire** et nerf **médian**, et d'autres branches terminales comme les nerfs **cutané médial du bras** et le nerf **cutané médial de l'avant-bras**

Remarque : le nerf **médian** est issu de la réunion des troncs antéro médial et latéral donnent CHACUN une branche. Cette réunion s'appelle le **V médian**.

Clinique : les nerfs **radial, médian et ulnaire** se **terminent** au niveau de la **main** et sont en permanence recherchés par les chirurgiens, car ils peuvent être lésés par des plaies au niveau des mains.

Éléments principaux à connaître : le nerf ulnaire ; le nerf axillaire pour le muscle deltoïde ; le nerf radial pour le muscle supinateur ; le nerf médian pour les muscles pronateurs.

Il y a bien sûr d'autres nerfs provenant du plexus brachial, les nerfs **collatéraux**, innervant les muscles de l'épaule comme le nerf **supra scapulaire**. Il passe dans la fossette supra scapulaire, innervant le supra épineux, l'infra épineux, le sub-scapulaire. Les muscles de la **racine** du membre sont donc **aussi** innervés par le plexus brachial, mais via des branches **collatérales** et non pas terminales. Pas de questions sur les branches collatérales.

Et c'est la fin de cette petite fiche qui je l'espère vous a plu ! N'hésitez pas à me donner vos avis et suggestions, et surtout à signaler les errata !

Gros bisous mes p'tits ganglions, à bientôt !

Dédicaces à tous mes copinoux, à la team jeux de société, la team BU et la team Montebello, mes lourdos de fillots et mes fillotes plutôt discrètes. À ma tarée de coloc et mon minou d'amour, mon gros lardon polisson, à Diegs le sang de la veine et à cette petite pucelle d'Alexandre Assamoua.

