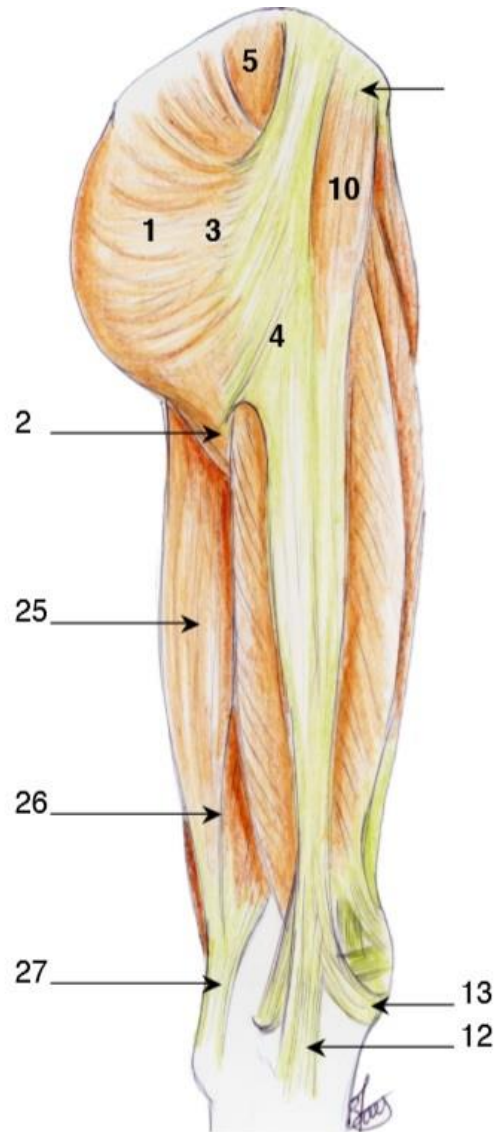


2019/2020



MEMBRE INFÉRIEUR

TUTORAT NIÇOIS

Mamie Louise

INTRODUCTION

Le membre inférieur se compose de plusieurs parties : la ceinture pelvienne, la cuisse, le genou dont fait partie la patella, la jambe et le pied. Il tient en équilibre grâce à l'alignement de 3 axes : la hanche → à l'aplomb du genou → à l'aplomb de la cheville.

Sa principale fonction est la locomotion, il est donc plus solide, plus robuste que le membre supérieur dont la fonction est la préhension.

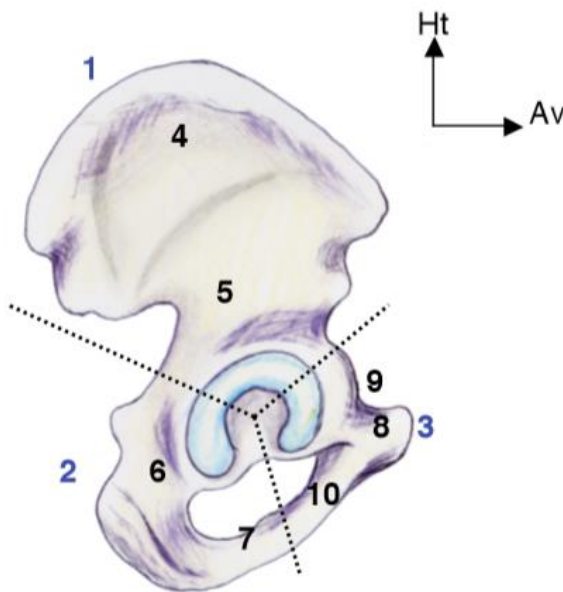
Un raccourcissement du membre supérieur n'affectera pas, ou peu, la préhension, alors qu'un raccourcissement du membre inférieur affectera beaucoup la locomotion, il sera donc plus handicapant.

LA RACINE DU MEMBRE INFÉRIEUR

PRESENTATION DES OS DE LA REGION

L'OS COXAL

Les deux os coxaux sont comparables à une hélice de bateau avec trois pâles et un moyeu central. Ils sont divisés en trois parties sur le plan embryologique, qui fusionnent et se réunissent sur la **surface articulaire de l'os coxal**.



Composition générale de l'os coxal sur une vue latérale

- **L'ILION (1)** (=aile iliaque) en haut, qui a la forme d'une aile de bateau
- **LE PUBIS (3)** en bas et en avant. Il possède une branche supérieure (9) et une branche inférieure (10), qui se réunissent à la partie antérieure (8). Puis les pubis de chaque os coxal se réunissent au niveau de la **symphyse pubienne**.
- **L'ISCHION (2)** en bas et en arrière, est l'os sur lequel on est assis. Il possède une partie antérieure et une postérieure.

Les deux os coxaux ont une forme évasée et lorsqu'ils sont réunis ils forment une sorte d'entonnoir. Dans le cours on parlera de vue endopelvienne de l'os coxal = médial = interne, comme si on était dans l'entonnoir. De vue exopelvienne = externe = latérale, comme si on était hors de l'entonnoir. Et de vue postérieure, comme si on était derrière l'os coxal.

- Sur la face exopelvienne, on peut voir la surface articulaire de l'os coxal = surface cotyloïdienne qui s'appelle **l'acétabulum ou le cotyle (11)**. Elle est composée de trois parties et s'articule avec la tête du fémur. C'est la SA entre la tête fémorale et l'os coxal. **Ce cotyle** (=l'acétabulum=cavité cotyloïde) est renforcé par un sourcil cotyloïdien = acétabulaire (13) qui accueille un **labrum**.

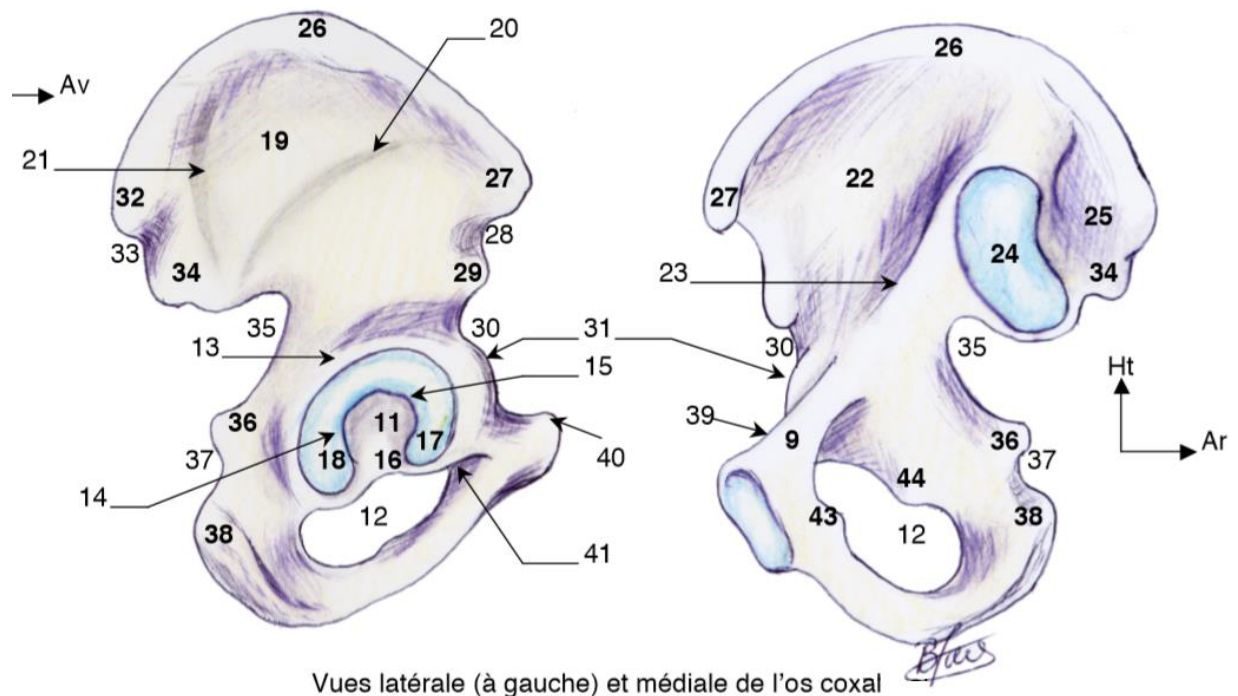


Clinique : Lors des fractures du fond du cotyle, la tête fémorale rentre dans le petit bassin.

On peut aussi voir les **lignes glutéales antérieure (20) et postérieure (21)** (parfois appelées supérieure et inférieure par le prof).

- Sur la face endopelvienne on peut voir **la ligne innominée = ligne arquée (23)** permettant la séparation du petit et du grand bassin. Surplombant la ligne arquée on trouve la fosse iliaque. Enfin, la partie en profondeur du cotyle = le fond du cotyle, s'appelle la **surface quadrilatère (=fond de l'articulation coxo-fémorale)**.
- Sur le bord antérieur de l'os coxal, on trouve de haut en bas : L'épine iliaque antéro-supérieure (27), l'incisure inter-épineuse antérieure (28), l'épine iliaque antéroinférieure (29), la vallée du psoas (=incisure pour le muscle psoas) (30) (vallée du psoas), le relief du pecten (=éminence ilio-pectinée) (31) suivis par la branche ilio-pubienne = branche supérieure du pubis (9). (le prof insiste peu sur ces éléments, mais c'est utile pour la compréhension)
- Sur le bord postérieur de l'os coxal, on trouve de haut en bas : la crête iliaque = le relief de l'épine iliaque postéro-supérieure (32) en regard de L4-L5 l'incisure inter-épineuse postérieure (33), l'épine iliaque postéro-inférieure (34), la grande incisure ischiatique (35), l'épine ischiatique (36), la petite incisure ischiatique (37) qui surplombe la tubérosité ischiatique (38).

En dessous du cotyle se trouve le **foramen obturé (12)** (c'est un trou, on peut donc le voir en vue endo comme exopelvienne). Les régions de la grande échancrure et de la petite échancrure ischiatique sont finalement de chaque côté de l'arrière fond de la cavité du cotyle.



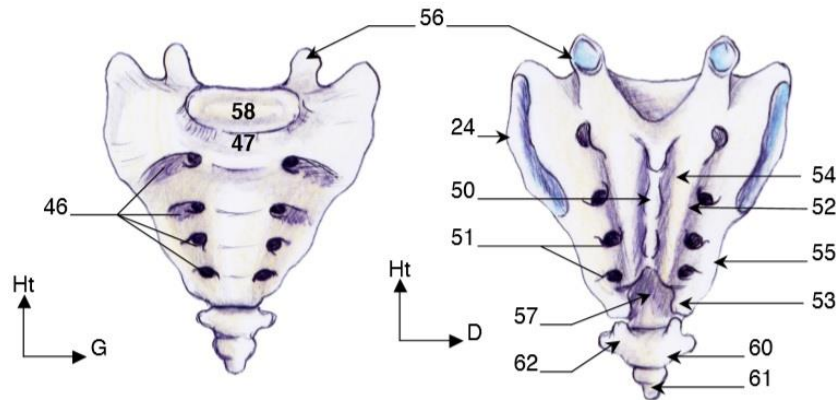
LE SACRUM ET LE COCCYX

Le sacrum résulte de la fusion des **5** vertèbres sacrées et compose le rachis **fixe**. Il possède 4 paires de **foramens sacrés** = trous, pour le passage des nerfs sacrés (le cinquième sort pas le canal sacré, mais pas à savoir).

La première vertèbre du sacrum = S1, forme le plateau vertébral pour s'articuler avec L5 via le DIV L5-S1.

Le promontoire, partie antérieure du plateau de S1, surplombe le Petit Bassin (UE9 ♥).

Le **coccyx** est la fusion de **3** vertèbres coccygiennes, il est relié au sacrum par des ligaments.

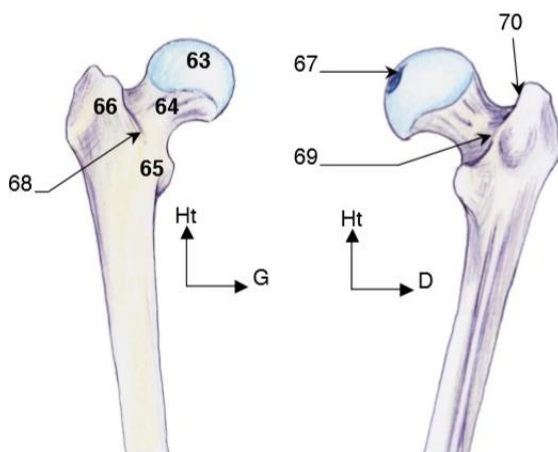


Vues antérieure (à gauche) et postérieure du **sacrum**

LE FÉMUR

Le fémur est os long (le plus long du corps) possédant une extrémité supérieure, une diaphyse et une extrémité inférieure. On va ici détailler l'extrémité supérieure puis on verra l'extrémité inférieure avec le genou.

On trouve donc, au niveau de l'extrémité supérieure = épiphyse proximale du fémur :



L'épiphyse proximale du fémur sur une vue antérieure (à gauche) et postérieure

- La **tête fémorale (63)**, qui s'insère au niveau du **cotyle**,
- Un **col (64)**, antéversé
- Le **massif trochantérien** avec un grand (66) et un petit (65) trochanter
- Une **ligne inter trochantérique (68)** qui **relie** petit et grand trochanter en antérieure. Le petit trochanter est postérieur.
- Une **fossette digitale (70)** qui se trouve à la face médiale du grand trochanter, repère anatomique : point d'insertion des pelvi trochantériens.

Le centre de la tête fémorale se trouve au niveau du grand trochanter, c'est un repère chirurgical important.

🌟 **Clinique** : La fracture du col du fémur est la fracture la plus fréquente chez l'adulte. On trouve 2 types de fractures du col, dont **la fracture vraie**. Elle casse le col du fémur et amène une perte de la vascularisation de la tête fémorale qui va nécroser. Il va falloir la remplacer par des **prothèses cervico-céphalique (on remplace aussi le col)** qui s'insèrent dans la diaphyse fémorale. La voie d'abord est postéro-latérale pour atteindre l'articulation en profondeur.

Le prof ne détaille pas plus que ça l'extrémité supérieure du fémur, et vous n'avez pas besoin de plus d'info pour comprendre le reste du cours.

ARTICULATION COXO-FEMORALE

L'**articulation cotyloïdienne** (articulation de la hanche) va permettre les mêmes mouvements que l'épaule :

- **L'adduction**, on rapproche les membres de la ligne médiane / du tronc
- **L'abduction** on éloigne le membre de la ligne médiane / du tronc
- **La flexion** = antépulsion de la hanche : élévation du mb inf vers l'avant
- **L'extension** = rétropulsion de la hanche : élévation du mb inf vers l'arrière
- **Les rotations** internes et externes

C'est une articulation **sphéroïde** extrêmement **mobile** avec 3 degrés de liberté car elle bouge dans les trois plans de l'espace. La tête du fémur est la sphère pleine qui vient s'emboîter dans la cavité cotyloïde : sphère creuse.

🌟 **Clinique** : L'articulation de la hanche est beaucoup plus stable que celle de l'épaule, et sa congruence beaucoup plus importante. Du coup, on ne pourra pas avoir de luxation **postérieure** de la hanche car il faudrait casser la paroi postérieure du cotyle → la paroi postérieure du cotyle empêche les luxations.

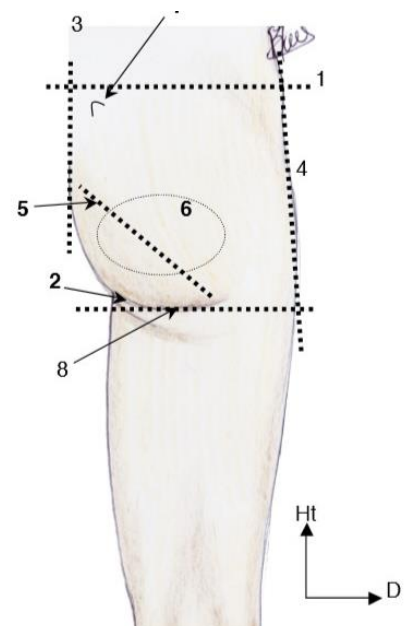
Pour les plus curieux (mais pas demander au concours) : la tête fémorale représente en réalité un 2/3 de sphère.

LA REGION GLUTEALE

Cette région correspond à l'ensemble des parties molles situées en arrière de l'articulation coxo-fémorale = entre le fémur et l'os coxal. C'est une région dont le volume est variable selon le sexe, le poids et la forme.

On la divise en **4 parties / cadrans** : supéro-externe, supéro-interne, inféro-externe et inféro-interne. Le nerf sciatique se trouve dans la région / le cadran INFERO-INTERNE.

🌟 **Clinique** : Les infirmières injectent les produits à diffusion rapide en **intra musculaire** et le point **privilegié** de ces injections est la



région glutéale. Elles piquent dans le cadran SUPERO-EXTERNE pour ne toucher QUE du muscle, sans aucun risque de lésion du nerf.

La région glutéale est délimitée par le relief de la crête iliaque (1) en haut, par le pli inter fessier (3) au milieu et le pli glutéal=sous fessier (2) en dessous.

→ **Le pli glutéal** ne correspond PAS du tout au bord inférieur du muscle grand fessier (5) !

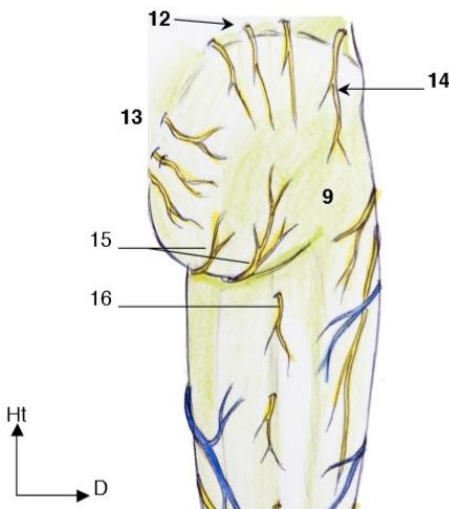
Le muscle principal du plan superficiel sous-cutané de la fesse est le grand fessier. Entre ce dernier et la peau se trouve la **graisse stéatopyge**, organisée différemment selon les individus, qui donnera (ou non) le galbe de la fesse.

LES ELEMENTS SOUS-CUTANES

Pour atteindre la surface **sous-cutanée** on coupe un **lambeau** de la surface cutanée.

En sous-cutané, on trouve en tout premier les amas de **graisse stéatopyge**. Elle est plus ou moins répartie selon le sexe, l'ethnie, le poids et explique la modification du galbe de la fesse (non lié à l'origine musculaire), c'est une répartition particulière de la graisse.

Apparaît ensuite le plan **fascial**, au-dessous duquel on trouve le **muscle grand fessier** recouvert par le fascia glutéal (9) (prolongeant le fascia lombaire) qui va se prolonger ensuite par le fascia du membre inférieur. Le grand fessier est donc dans un plan SOUS-fascial.



On trouve aussi des éléments nerveux principalement, qui sont **sensitifs**. Des **éléments latéraux (14)**, issus du nerf ilio-hypogastrique, qui donnent la sensibilité latérale et supérieure de la **cuisse**. Et les **nerfs cluniaux**, de différentes origines :

- Cluniaux **supérieurs (12)** issus des plexus lombaires
- Cluniaux **moyens (13)** issus des plexus sacrés
- Cluniaux **inférieurs (15)** issus du nerf sciatique (ce sont les branches collatérales du **petit** nerf sciatique ou **nerf cutané postérieur de la cuisse (16)** (= *nerf cutané fémoral postérieur de la cuisse*))

Mini récap : on a d'abord la peau, qu'on retire pour atteindre le plan fascial, qu'on retire pour trouver le grand fessiers et les nerfs.

LES MUSCLES (là ça rigole plus)

Le prof parle rapidement de l'iliaque et de l'ilio psoas en les plaçant sur un schéma, je vous les ai mis ici.

- **Le muscle iliaque** : rejoint par le **muscle psoas**, il s'insère au niveau du petit trochanter qui est postérieur, ce qui entrainera une **flexion** de la hanche ET une **rotation externe** lors d'une contraction du psoas.

- **Le muscle ilio psoas** : est au niveau de la fosse iliaque interne. Il est à la partie antérieure de l'articulation sacro-iliaque, avec le nerf fémoral.

La stabilité de l'articulation est permise par sa congruence (vu plus haut) mais aussi par des muscles très puissants faisant partie des éléments de stabilité postérieure de l'articulation

Une fois le plan sous fascial atteint, les muscles se trouvent eux-mêmes dans 2 plans : le plan superficiel des muscles fessiers et le plan profond des pelvi-trochantériens.

LES MUSCLES FESSIERS, LES PLUS SUPERFICIELS

Ils sont au nombre de **3** : le petit, le moyen et le grand fessier. Ce dernier est séparé des deux précédents par un **espace cellulo-graisseux** qui sera le lieu de passage de veines et d'artères.

* **Clinique** : un **hématome** entre le grand fessier et les deux autres fessiers se fera au niveau de cet **espace cellulo-graisseux**. Le sang peut s'accumuler sans que ce soit visible car il est recouvert de graisse, du grand fessier, de peau. Ce sang collecté pourra s'infecter lors du déplacement d'une bactérie dans les vaisseaux jusqu'à cet hématome. Il faudra, si nécessaire, inciser pour vider l'infection.

- Le petit fessier (8)

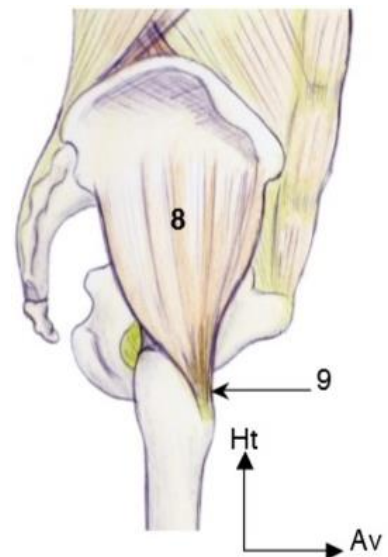
Il s'insère en avant de la **ligne glutéale antérieure** et va se fixer en avant du **grand trochanter**. Il aide un peu à l'antépulsion (car il est en avant) et un peu à l'abduction (car il est latéral par rapport à l'articulation coxo-fémorale). Il est innervé par le nerf glutéal supérieur.

- Le moyen fessier (5 + 6 + 7)

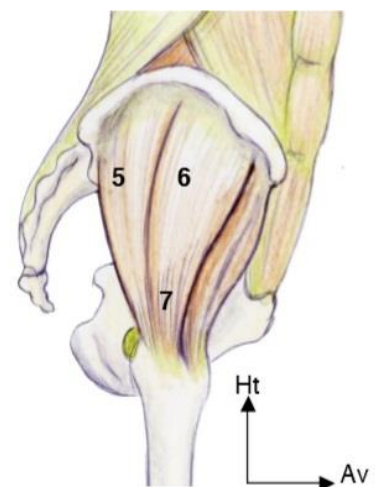
Il s'insère en arrière de la **ligne glutéale antérieure** et en avant de la **ligne glutéale postérieure**. Il va couvrir le petit fessier et venir s'insérer au sommet du **grand trochanter**, latéralement. Sa fonction principale est l'abduction et il est fondamental dans la **marche**.

L'homme est bipède mais quand il marche il est en réalité en appui monopodal / unipodal alterné permanent. Le rôle du moyen fessier est de **stabiliser** le bassin par rapport au membre qui n'est pas fixé au sol, de l'équilibrer. Il est aussi innervé par le nerf glutéal supérieur.

* **Clinique** : La **paralysie du moyen fessier** entraîne une perte de la marche naturelle qui donne une boiterie Trendelenburg qui est facilement identifiable par la démarche du patient.



Le muscle petit fessier

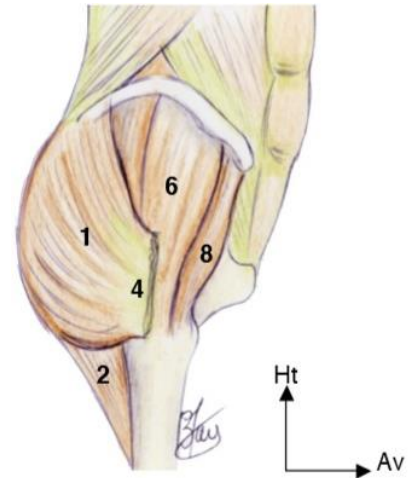


Le muscle moyen fessier

➤ Le grand fessier (1)

C'est le muscle le plus puissant de l'organisme. Il occupe tout le relief musculaire postérieur et c'est le muscle principal du plan **superficiel** sous-cutané de la fesse. Il possède deux plans d'insertion : profond et superficiel. Il s'insère :

- En arrière de la ligne glutéale postérieure
- Sur la crête iliaque
- Du sacrum jusqu'au coccyx
- Son insertion superficielle (4) se fait sur le fascia lata
- Son insertion profonde (2) se fait la partie latérale du fémur



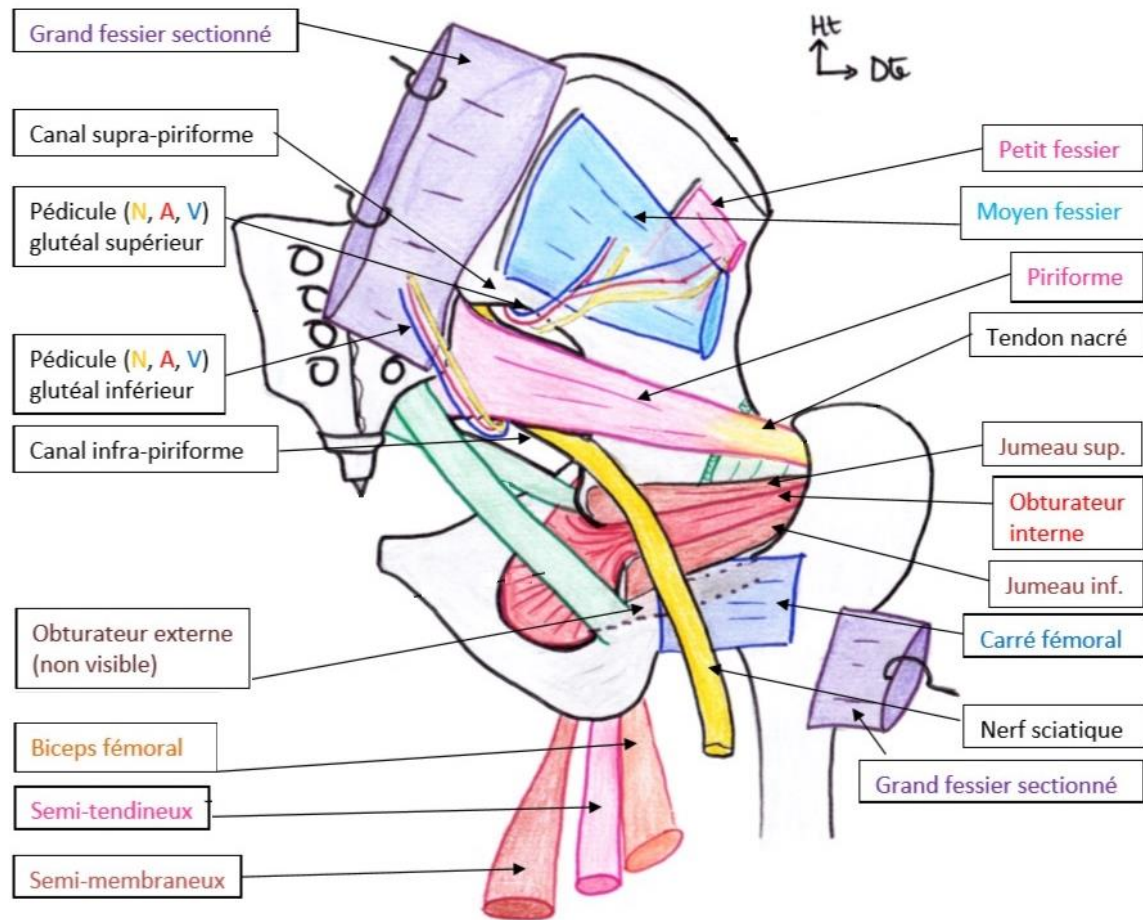
Le muscle grand fessier

On a donc un muscle extrêmement **puissant** à la partie postérieure pure de l'articulation coxo-fémorale et dont le rôle est de **maintenir le fémur par rapport au bassin** et vice-versa. Il est responsable de notre position érigée permanente, il bloque le fémur par rapport au bassin et au sacrum.

Dissection : on sectionne le fascia lata au niveau de l'insertion superficielle du muscle grand fessier pour pouvoir visualiser en dessous le moyen fessier. On met un écarteur sur ce moyen fessier et on arrive à la tête fémorale. Il reste un plan : les **muscles profonds=pelvi-trochantériens**, qui s'insèrent du **pelvis** (=bassin) au **grand trochanter**.

Pour enchaîner avec les pelvi-trochantériens : on positionne les repères osseux, les 3 muscles fessiers et les muscles ischio-jambier, qui vont de l'ischion à la jambe avec le biceps fémoral, le semi tendineux et le semi-membraneux mais attention ce sont des muscles de la **cuisse** et **non pas de la fesse**).

LES MUSCLES PELVI TROCHANTERIENS, LES PLUS PROFONDS



Ils sont au nombre de **6**, visibles sur une vue postérieure après résection des muscles grand et moyen fessier. Ils sont très puissants et font partis des éléments de **stabilité postérieure** de l'**articulation coxo-fémoral**. Ces muscles couvrent intégralement l'articulation coxo-fémorale.

Les muscles pelvi-trochantériens sont de haut en bas :

- Le muscle pyramidal = piriforme : s'insère sur la partie **antérieure et latérale** du **sacrum** autour de chaque foramen sacré et à la face postérieure du grand trochanter. Il occupe toute la grande incisure ischiatique. C'est le muscle le plus haut des pelvi-trochantériens. Sa particularité est d'avoir un tendon nacré qui permet au chirurgien de le repérer.
- Le muscle obturateur interne : sa surface extrêmement importante couvre le **foramen obturé** à la face **ENDOpelvienne** (=fasse interne) SAUF au niveau du lieu de pénétration du **pédicule obturateur**. Il monte vers la petite échancrure ischiatique, fait un virage autour de la petite échancrure ischiatique, change de direction (passe en dehors) et rejoint la fossette digitale. Il fait donc un **angle** qui est lié à l'existence de la petite échancrure ischiatique.

- Les muscles jumeaux supérieur et inférieur : insérés au niveau de la face EXOpelvienne, ils sont de chaque **côté de l'obturateur interne**, suivent son trajet et vont s'insérer au même endroit (dans la fossette digitale). Ils sont **petits** et n'ont pas une importance fonctionnelle majeure. ATTENTION : même s'ils suivent le trajet de l'obturateur interne, ils sont bien insérés à la face exo pelvienne.
- L'obturateur externe : Il va couvrir le foramen obturé dans la face **EXOpelvienne**, il est ascendant, en avant des précédents muscles et se termine au même endroit : dans la fossette digitale.
- Le muscle carré fémoral : Il couvre le précédent, c'est un repère chirurgical facile à reconnaître car il est **horizontal**. Il est à la partie la plus **basse** des pelvi-trochantériens.

Repères chirurgicaux : La partie nacrée du muscle piriforme + le carré fémoral horizontal.

Quand le chirurgien veut opérer l'articulation, il soulève le grand fessier, repère le moyen fessier, sectionne les pelvis trochantériens et les tire tous d'un bloc vers l'arrière pour accéder à l'articulation. Il coupe ensuite la capsule : la tête fémorale est accessible, peut se luxer et on peut la remplacer avec une prothèse de hanche.

Remarque personnelle : la fossette digitale est un repère anatomique pour l'insertion des pelvi-trochantériens, mais on peut remarquer que ni le carré fémoral, ni le pyramidal ne se terminent dans cette fossette.

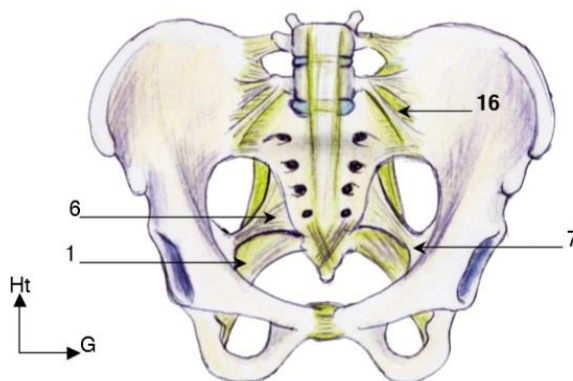
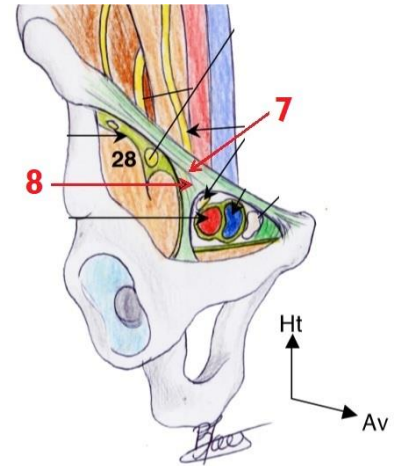
CANAUX DE PASSAGE DES PEDICULES

Le muscle **piriforme** sépare en deux régions la **grande échancrure ischiatique**, formant un canal supra-piriforme et un canal infra-piriforme. Les éléments des pédicules vont passer dans ces canaux.

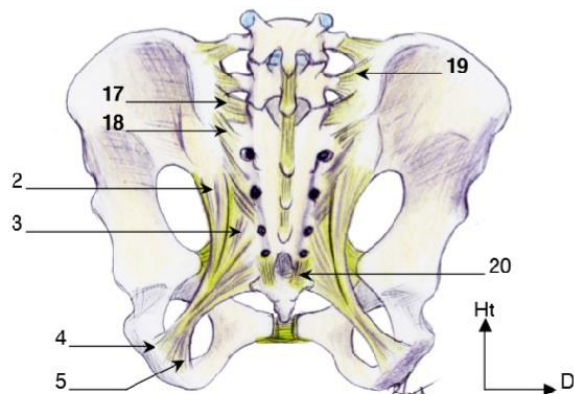
- Le canal supra-piriforme : on y trouve les artères **glutéales supérieures** avec les veines correspondantes et le nerf **glutéal supérieur** (qui innerve le petit et moyen fessier).
- Le canal infra-piriforme :
 - On retrouve les artères, veines et nerf **glutéaux inférieurs** qui vont vasculariser et innerver le muscle grand fessier.
 - Les éléments **pudendaux** : artère, veine et nerf pudendaux internes, pour le **périnée antérieur**. Le nerf pudendal sort au niveau du canal infra-piriforme et re rentre par la petite incisure pour venir innerver le petit bassin, surtout le périnée.
 - Et l'élément principal : le grand nerf sciatique prenant naissance au niveau des foramens sacrés avant (face ENDOpelvienne). Il est en *avant du muscle piriforme* et va descendre en arrière des muscles pelvi-trochantériens : il traverse la région glutéale pour rejoindre la gouttière inter trochantéro-ischiatique. C'est le plus long et le plus gros nerf de l'organisme qui va descendre à la face **post** de la cuisse pour rejoindre la région poplitée. *(je modifierai plus gros / plus long dans les errata en fonction de la réponse du professeur)*

LES LIGAMENTS

- Le ligament inguinal (7) : épine iliaque antéro-sup / pubis (non-dit en cours)
- Le ligament ilio-pectiné (8) : va séparer au niveau du canal inguinal la lacune/loge vasculaire de la loge musculaire.
- Le ligament sacro-épineux (6) : va du **sacrum** au **processus épineux** de la **grande** échancrure ischiatique.
- Le ligament sacro-tubéral (1) : en dessous du sacro-épineux, le plus **postérieur**, très **puissant**, il relie l'épine iliaque postéro-inférieure (2), le **sacrum (3)** dans son ensemble jusqu'au **coccyx** et s'insère sur la **tubérosité ischiatique (4)**. Il s'insère très haut.



Vue antérieure du système ligamentaire de la ceinture pelvienne




Vue postérieure du système ligamentaire de la ceinture pelvienne

LES NERFS

La vue endopelvienne permet de visualiser l'origine des nerfs du membre inférieur et du pédicule vasculaire du petit bassin, qui va en partie au membre inférieur. On retrouve l'équivalent du plexus brachial mais au niveau du membre inf. Certaines des parties ci-dessous sont en contradiction avec les cours du professeur de Peretti ou n'ont parfois pas toujours trop de sens, mais c'est bien ce que dit le prof en cours, et j'attends ses réponses.

- Le tronc lombo-sacré (= L4 et L5) : **réunion des racines L4 et L5**. L4 et L5 vont suivre le **psaos** pour passer sous le **ligament inguinal** et innerver avec ses quatre branches dans le **triangle de Scarpa** en particulier le muscle **quadriceps**, donc ça c'est le **nerf fémoral (=L3, L4)**. *(je ne comprends pas non plus mais c'est ce qu'il dit ...)*

- Le plexus sacré : réunion des racines S1, S2, S3 qui vont sortir en avant du **sacrum** et vont passer dans le canal **infra-pyramidal** après être rejointes par des branches du **tronc lombo-sacré** (=L4, L5) ce qui forme le **plexus lombo sacré**.
- Le grand nerf sciatique est le nerf principal de la partie **postérieure** de la **cuisse**, de la partie **postérieure** de l'articulation **coxo-fémorale** (avec le plexus sacré) mais aussi antérieure et postérieure de la jambe et du pied. On le retrouve dans le cadran inféro-interne de la région gluteale. Il est issu principalement des branches **S1 et L5**, il passe **en avant** du **muscle piriforme** puis **en arrière** de tous les **éléments pelvi-trochantériens**. Il prend naissance au niveau des foramina sacrés, à la face endopelvienne. C'est le plus gros (et le plus long ...) nerf de l'organisme. Mais alors il vient de L5-S1 ou des foramina sacrés ??? Retenez qu'il provient **ESSENTIELLEMENT** de L5-S1 mais qu'il y a toujours des croisements, avec les racines sacrées notamment. J'attends les réponses du prof pour plus de précisions.
 **Clinique** : **sciatalgie** = douleur du nerf sciatique
- Le nerf fémoral : il contient les branches issues de L3 et L4 et va arriver à la racine de la cuisse pour innervier le quadriceps (muscle unique de la loge antérieure de la cuisse) et donne également la sensibilité de la partie antérieure de la **cuisse jusqu'à la rotule**. Le prof dit souvent crural car c'est l'ancienne nomenclature qui donne cliniquement la **cruralgie**. Ce sont les douleurs de la face antérieure de la cuisse, liée à une compression du nerf fémoral dans son trajet.
- Le nerf cutané post de la cuisse (pas de QCMs)
- Le nerf pudendal interne : il sort au niveau du canal infra-pyramidal et re rentre par la petite incisure pour venir innervier le petit bassin, surtout le périnée. (pas de QCMs)


L'AORTE ABDOMINALE

L'**aorte** bifurque en **L4** (le plus souvent) et donne les artères iliaques communes droite et gauche. Les branches iliaques **communes** se divisent en branches iliaques **externe** et **interne** (hypogastrique).

L'artère iliaque **externe** passe sous le ligament inguinal et donne l'artère **fémorale**.

L'artère iliaque **interne** va se diviser en **2** gros troncs, tronc antérieur et tronc postérieur :

- Le tronc postérieur va donner une branche ilio-lombaire (pas à retenir) et la **branche gluteale supérieure**.
- Le tronc antérieur va donner différentes branches : une branche ombilicale, vésicale, utérine, rectale moyenne, gluteale inférieure, pudendale interne (qui suit le nerf pudendal interne) qui vont vasculariser l'ensemble des viscères du petit bassin. « je ne vous demanderai pas ce que donne chaque tronc »

 **Clinique** : Si un **thrombus** est présent au niveau de la bifurcation aorto-iliaque il va toucher autant le **membre inférieur** (via l'artère iliaque externe qui devient fémorale) que les **éléments pelviens**, donc les éléments de la loge gluteale et peut donner une ischémie du nerf sciatique.

Il y a une grande **coordination** entre la racine du membre inférieure et le tronc, le rachis, le sacrum. Mais aussi entre les muscles fessiers et ischio-jambiers. Toute la partie postérieure de l'articulation coxo-fémorale est innervée par le **nerf sciatique** ou le **plexus sacré** qui vont permettre principalement l'extension du membre inférieur.

LE GENOU

Le **genou** est une articulation complexe entre la **cuisse** et la **jambe**, il est composé de 3 os : le fémur, le tibia et la rotule (=patella). On trouve aussi 3 compartiments : fémoro-tibiale externe, fémoro-tibiale interne et fémoro-patellaire. Les prothèses de genou seront donc des prothèses tri-compartimentales.

Le genou est dédié à la **locomotion**, à la **stabilité** en position érigée ET pendant les activités sportives.

On retrouve la même contradiction entre stabilité et mobilité que celle que l'on retrouvait au niveau de l'épaule, mais l'articulation du genou est beaucoup moins mobile. C'est une articulation qui est *quasiment* trochléaire : elle est bien **condylienne** mais avec un seul mouvement → flexion/extension du genou. Il n'y a **PAS** de rotation entre le tibia et le fémur. Seules la hanche et la cheville peuvent effectuer les rotations.

Il possède principalement un axe central avec un mouvement selon un axe sagittal d'**extension** complète (=0°) et de **flexion** pouvant aller de 0 à 150° (il faut au moins obtenir 120° pour vivre normalement).

L'axe principale de la cuisse est le fémur et celui de la jambe est le tibia.

En partant de l'articulation coxo-fémorale et en descendant tout droit au centre de la cheville, on trouve un **axe mécanique vertical**. Il y a aussi un axe **anatomique** = l'axe des diaphyses, et il existe un angle de 5° entre l'axe des diaphyses et l'axe mécanique.

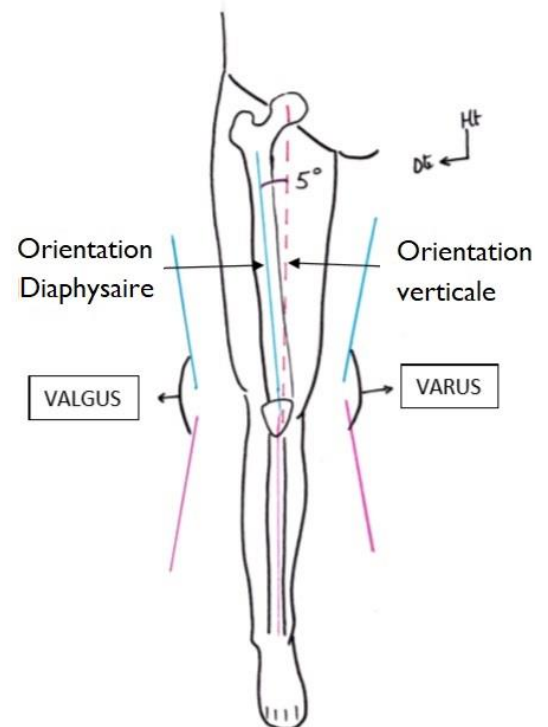
* Clinique : le varus et le valgus

Si entre l'axe du fémur et l'axe du tibia on a **angle ouvert latéralement / vers l'extérieur** on dit que le patient a un valgus ou genu valgum.

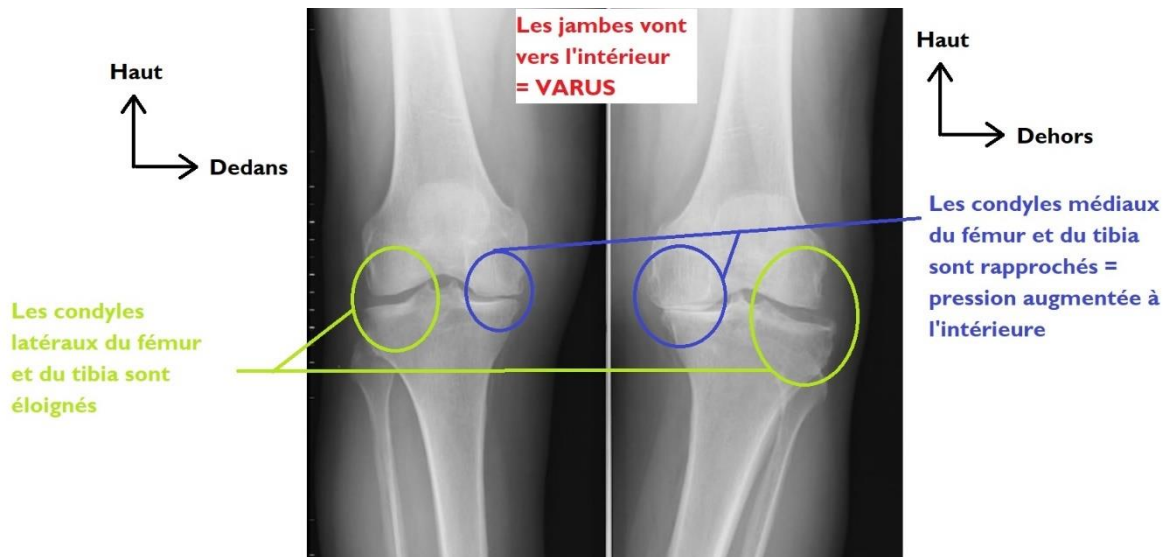
Si on a l'inverse, le patient possède un angle ouvert **vers l'intérieur / médialement**, on parlera de varus ou genu varum.

C'est important car le fémur et le tibia sont composés de 2 condyles, qui s'articulent entre eux :

- Si on a un **valgus**, on **écarte** le condyle **médial** du fémur et le condyle **médial** du tibia, on **rapproche** donc les condyles **latéraux**, ce qui cause une augmentation des pressions **latéralement** → favorise l'arthrose fémoro-tibiale **latérale**.
- Si on a un **varus** c'est l'inverse, on **écarte** les condyles **latéraux** du tibia et du fémur donc on **rapproche** les condyles **médiaux** et on augmente les pressions à **l'intérieur**.



Récap : Genu valgum = **valgus** est un angle ouvert vers l'extérieur entre le tibia et le fémur, qui donne une arthrose fémoro-tibiale externe // Genu varum = **varus** est un angle ouvert vers l'intérieur entre le tibia et le fémur, qui donne une arthrose fémoro-tibiale interne.



LES ELEMENTS OSSEUX

Pour comprendre le fonctionnement du genou, nous allons détailler l'épiphyse **distale** du fémur ainsi que les épiphyses **proximales** du tibia et de la fibula sur les différentes vue possibles du genou **droit**. On va commencer par une vue supérieure du tibia, fémur récliné, pour visualiser les éléments essentiels.

VUE SUPERIEURE DU TIBIA (après avoir retiré le fémur)

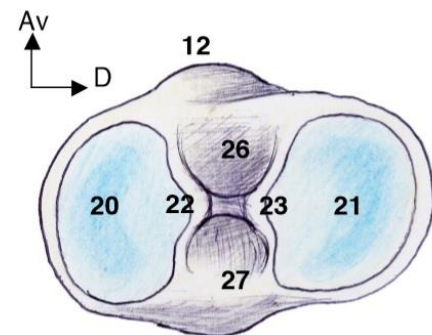
La face supérieure du tibia présente 2 condyles tibiaux latéral et médial, possédant chacun un **plateau** = **surface articulaire glénoïdale**. Ces SA s'articulent avec les condyles du fémur. On peut donc voir une surface glénoïdale interne/médiale/tibiale et une surface glénoïdale externe/latérale/fibulaire.

L'extrémité médiale des SA est relevée : ce sont les épines tibiales = tubercules inter-condyliens gauche (22) et droit (23).

On trouve une différence majeure entre le condyle latéral et le condyle médial du tibia :

Le **condyle médial (20)** est **concave** (en vue supérieure) sans l'axe antéro-postérieur et dans l'axe latéro-médial ;

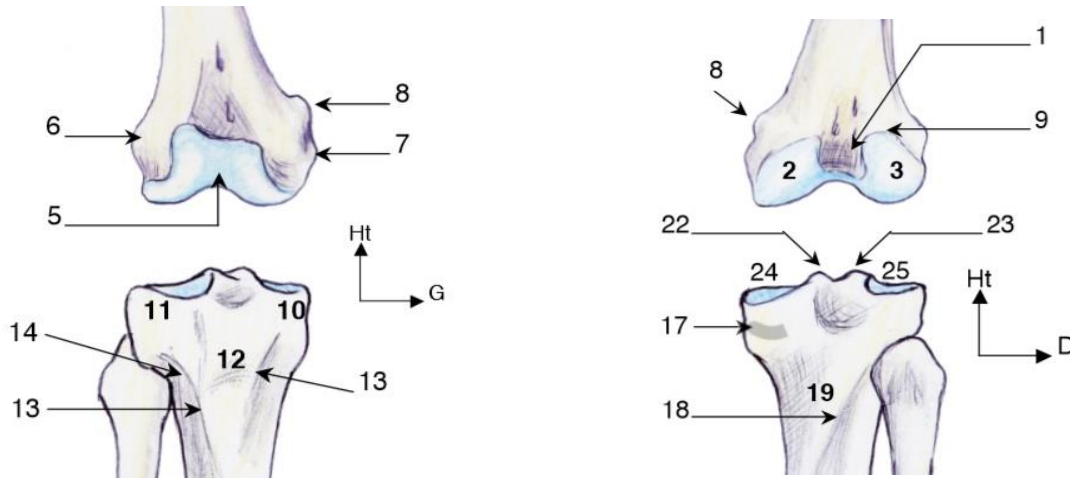
Tandis que le **condyle latéral (21)** est concave dans l'axe latéro-médial MAIS **CONVEXE** dans l'axe **antéro-post.**



Vue supérieure du plateau tibial (plateau tibial droit)

VUE POSTERIEURE DU GENOU (SCHEMA DE DROITE)

- Fémur : L'extrémité **inférieure** du fémur (ou palette fémorale) possède **2 condyles, médial (2) et latéral (3)**, séparés par l'échancrure inter-condylaire (1). Ces deux condyles sont surmontés chacun d'un **épicondyle**. On peut voir l'épicondyle latéral (6) et la **ligne âpre postérieure**. Les **condyles fémoraux** qui sont à la partie postérieure, isolés ne sont pas en charge en position debout.
- Tibia : on voit les plateaux tibiaux et les épines tibiales = tubercules inter condyliens
- Fibula : on peut voir la tête de la fibula et une membrane interosseuse.



VUE ANTERIEURE DU GENOU (SCHEMA DE GAUCHE)

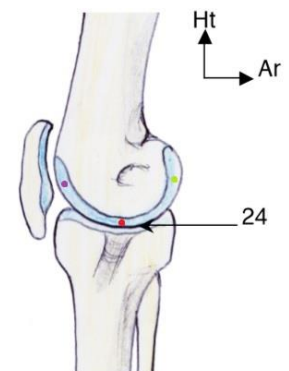
- Fémur : L'épicondyle **médial (7)** est **carré**. C'est le point d'insertion des **adducteurs** (il possède juste au-dessus de lui un petit tubercule appelé tubercule des adducteurs (8)) et le lieu de passage de l'**artère fémorale antérieure** qui traverse pour atteindre la partie poplitée postérieure. On peut aussi voir la trochlée fémorale (5).
- Tibia : On décrit à la partie antérieure du **tibia** une **crête antérieure (13)** surmontée par la **tubérosité tibiale antérieure TTA (12)** (qui sera le point d'insertion des éléments patellaires).
- Fibula : On peut la voir, s'articulant avec le tibia.

VUE MEDIALE DU GENOU (TIBIALE)

- Fémur : On peut y voir les condyles fémoraux, la surface articulaire distale du fémur et l'épicondyle médial (côté tibia).

On peut distinguer **3** parties différentes sur le condyle du fémur, qui ne supporteront pas les mêmes pressions selon la mobilité du fémur :

- une partie **postérieure**, en charge lorsque le genou est **fléchi** (ex : accroupi)
- une partie **centrale**, en charge quand le genou est **tendu** (ex : debout)
- une partie **antérieure** qui n'est **jamais** en charge mais supporte la pression de la **patella**



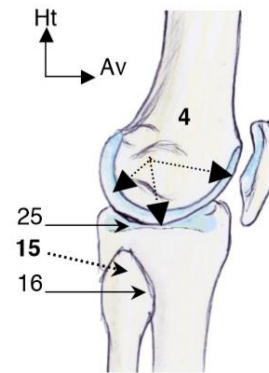
Vue médiale de l'articulation du genou

Ces trois zones peuvent être atteintes **d'arthrose**.

- Patella : la **patella** est un os sésamoïde, de forme triangulaire. C'est le relai du muscle quadriceps qui va s'insérer sur la TTA.
- Tibia : dans la partie médiale du **tibia**, le plateau tibial est concave dans le sens antéro-postérieur et médio-latéral.

VUE LATÉRALE DU GENOU (FIBULAIRE)

- Fémur : L'extrémité distale du fémur à une forme particulière et importante. Depuis le centre, on peut voir que le **rayon de courbure du condyle décroît d'avant en arrière = augmente d'arrière en avant** (visualisation avec les flèches noires sur le schéma). On peut dessiner deux petits cercles virtuels : un **petit postérieur**, et un plus grand antérieur.
- Tibia : on voit le plateau tibial convexe en antéro-postérieur (et concave en médio-latéral).
- On voit la tête fibulaire et la patella.

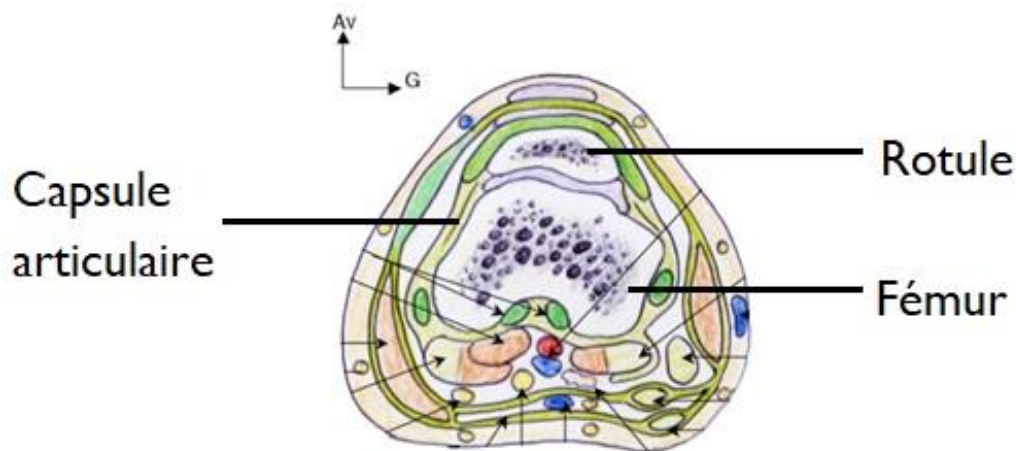


Vue latérale de l'articulation du genou

COUPE DU GENOU

On voit l'échancrure inter-condylienne du fémur, la **trochlée fémorale** = sillon dans lequel la rotule va évoluer, la **rotule** (avec une joue **latérale** plus développée que la joue **médiale**)

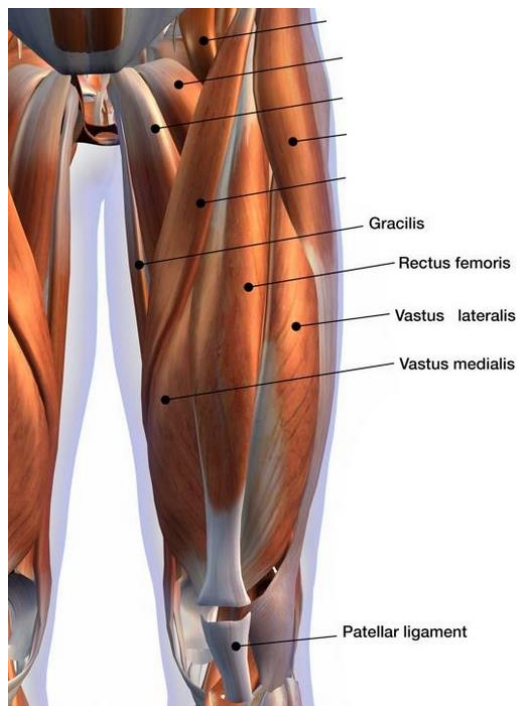
Le schéma contient beaucoup d'éléments mais concentrez-vous uniquement sur les os.



LA STABILITE ACTIVE

Elle est permise par des muscles comme le **quadriceps**, l'unique muscle de la loge antérieure de la cuisse. Il a 4 chefs musculaires (le vaste intermédiaire, le vaste latéral, le vaste médial et le droit fémoral) se terminant tous sur la rotule. La partie **médiale (vaste médial)** du quadriceps descend plus bas que la **partie latérale (vaste latéral)**.

La rotule sert de **poulie** aux forces du muscle quadriceps qui passe au-dessus d'elle, s'y insert et émet des fibres superficielles qui rejoignent la TTA. On trouve donc un **tendon** rotulien (quadriceps-rotule) un **ligament** rotulien (rotule-TTA) ET des fibres superficielles qui prolongent le tendon rotulien jusqu'à la TTA (*utile pour la compréhension, peu détaillé par le prof*).




Contraction du quadriceps :

Si le membre est fléchi, la contraction du quadriceps donne une extension.

Si on est debout et qu'on contracte le quadriceps, il n'y a PAS de mouvement (on ne peut pas obtenir plus d'extension), c'est une **contraction isométrique**. La **patella** va se plaquer contre la **trochlée fémorale** et bloquer le genou. Ni flexion ni extension ne seront possibles dans cette configuration.

Le muscle **quadriceps** est donc l'élément stabilisateur principal du genou, ce qui a une conséquence en pathologie.

 **Clinique** : Si un patient se casse le LCA (vu plus tard, mal vascularisé) et qu'il n'a PAS une activité sportive importante, on peut se permettre de ne pas le reconstruire, car la stabilité apportée par le muscle quadriceps sera suffisante.

LA STABILITE PASSIVE

Elle prend en compte la capsule, les ménisques et les ligaments. Le genou est plus stable en **extension** car tous les ligaments sont tendus.

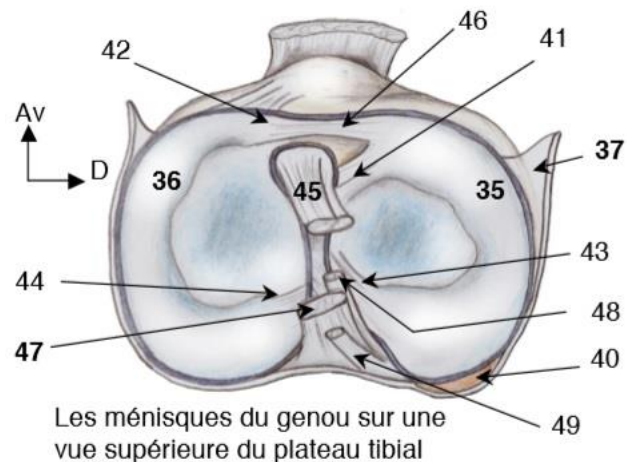
LES MENISQUES

On a une incongruence naturelle entre les condyles fémoraux qui sont ronds et les plateaux tibiaux qui sont plutôt plats. Les **ménisques** sont des éléments **fibro-cartilagineux triangulaires à la coupe** qui vont compenser l'incongruence fémoro-tibiale. Ils permettent de rendre arrondie une surface plane ou convexe.

Important : En vue supérieure, le ménisque **interne** est en forme de C (36) // le ménisque **externe** est en forme de O (35) (arrondi) et peut même être circulaire ou discoïde (malformations courantes).


Les ménisques ont une section **triangulaire**, avec **1 face latérale** et **2 faces centrales/médiales/axiales sup et inf** qui forment la **pointe** :

- La partie latérale **FIBREUSE** adhère / s'accroche à la **CAPSULE**
- Les parties centrales supérieures et inférieures sont **ENCROUTEES de cartilage** : la supérieure s'articule avec le condyle fémoral et l'inférieure avec le plateau tibial



En vue latérale ils occupent tout l'espace entre les deux os et on ne voit que leur partie **périphérique**. En les sectionnant, on retrouve du cartilage et l'élément fibreux inséré à la capsule.

Le bord libre (la pointe centrale) n'est **NI attaché NI vascularisé** ; alors que le bord périphérique est accroché à la capsule (37) et vascularisé par une vascularisation périphérique. On peut alors diviser le ménisque en une partie **rouge externe bien vascularisée** et une partie **blanche interne mal vascularisée**.

 **Clinique** : Lors d'une plaie (ou déchirure) du centre / de la **pointe** du ménisque, le chirurgien va raboter tout ce qui est abîmé (**uniquement** à la partie centrale) pour ne pas gêner les **extrémités restantes**, car cette partie n'est pas vascularisée et ne cicatrisera donc pas.

En revanche une déchirure traumatique **latérale** au niveau de la périphérie du ménisque va **cicatriser**. On a alors deux possibilités : soit la cicatrisation est **spontanée** ; soit on fait une **opération** raccrochant le ménisque à la capsule, qui va ensuite cicatriser car il sera de nouveau vascularisé.

Récap patho : partie médiale abîmée → opère et rabote // partie latérale abîmée → cicatrisation spontanée ou après ré-accrochage à la capsule.

Les cornes antérieure et postérieure des ménisques sont accrochées dans la **région intercondyalaire** et les ménisques peuvent aussi être reliés entre eux par des **ligaments transverses**.

Ces fibro-cartilages sont fondamentaux dans la stabilité en flexion/extension car ils permettent de rendre congruente les surfaces **inférieure** et **postérieure** des condyles du fémur, respectivement en position debout en position assise, avec les surfaces glénoïdales du tibia. (phrase complexe mais essentielle)

LES LIGAMENTS

On en étudiera deux types au niveau du genou : les ligaments **centraux** (ligaments croisés antérieur = LCA et postérieur LCP) et les ligaments **collatéraux** (fibulaire ou latéral= LCF et tibial ou médial = LCT).

➤ Les ligaments centraux

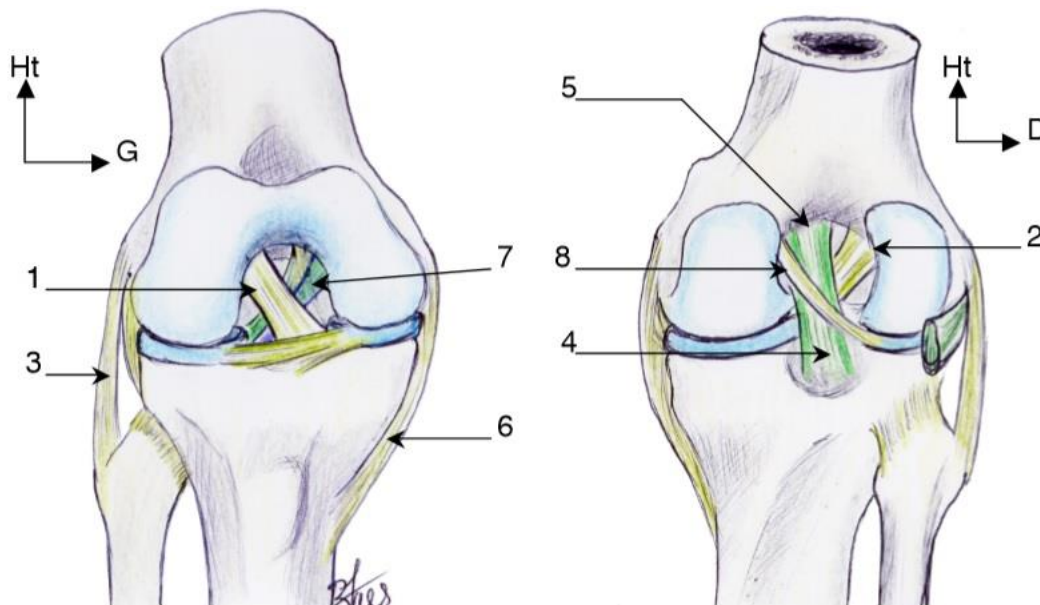
Ils sont chacun composés de 2 faisceaux et font environ 3,8 cm.

○ Le ligament croisé antérieur (1) :

- il va de la partie antérieure du tibia à la partie postéro-externe du fémur. Il est plutôt **horizontal** et il est **mal** vascularisé.
- Insertion distale = tibiale : la **surface inter-condylienne antérieure** du tibia
- Insertion proximale = fémorale : sur la **joue médiale** et en **postérieure du condyle latéral** du fémur (2)

○ Le ligament croisé postérieur (4) :

- il va de la partie postérieure du tibia à la partie antéro-médiale du fémur. Il est plutôt vertical et il est bien vascularisé.
- Insertion distale = tibiale : proche du bord post au sein de l'échancrure inter-condylienne postérieure du tibia
- Insertion proximale = fémorale : sur la joue médiale et en antérieure du condyle médial du fémur (5)



Les ligaments croisés sur des vue antérieure (à gauche) et postérieure du genou (avec résection des plans ligamentaires superficiels)

Peu importe la direction dans laquelle on regarde, leurs insertions sont telles que les deux ligaments sont **croisés sur l'axe central**. Leur rôle dépend de leur insertion :

Le ligament croisé antérieur, inséré en avant du tibia, empêche le tibia d'aller **en avant** du fémur.

Le ligament croisé postérieur, inséré en arrière du tibia, empêche le tibia de partir **en arrière** du fémur.

Leur direction correspond à leur niveau de stabilité.

➤ Les ligaments collatéraux

Les ligaments croisés sont croisés entre eux mais aussi avec les éléments latéraux = **ligaments collatéraux** fémoro-tibiaux, qui sont antéro-postérieurs (de l'avant de la jambe à l'arrière du fémur).

- **Le ligament collatéral latéral / externe / fibulaire (3)** : il est court (5/6 cm) (va de la tête de la fibula à l'épicondyle latéral du fémur, non-dit en cours)
- **Le ligament collatéral médial / interne / tibial (6)** : plus long (9/10 cm) (va du tibia à l'épicondyle médial du fémur, non-dit en cours)

Le **LCA** croise le ligament **collatéral latéral** alors que le **LCP** croise le ligament collatéral médial.

Récap : On a deux types de ligaments assurant la stabilité du genou : des éléments **centraux croisés** (=ligaments croisés antérieur et postérieur) et des éléments **latéraux** (=ligaments collatéraux).

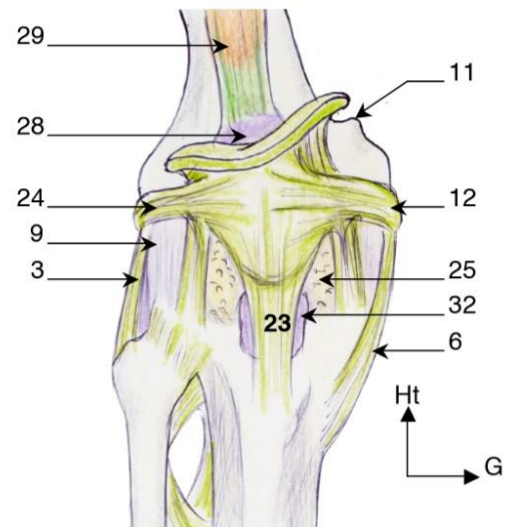
➤ Les ligaments et la stabilité de la rotule

Elle est stabilisée dans tous les plans de l'espace :

- En haut par le **tendon quadricipital** qui passe au-dessus de la rotule
- Latéralement par des ailerons = ligaments latéraux (12 et 24)
- **En bas par le ligament rotulien** = ligament patellaire (23)

Les causes d'instabilité de la rotule

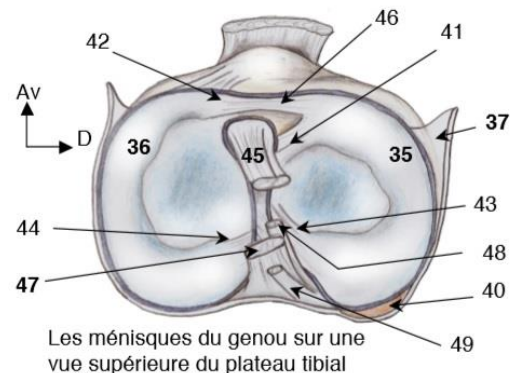
- Le muscle vaste interne est normalement plus développé que le vaste externe. Lors d'une perte de cette asymétrie, il y a une tendance à avoir des **tractions latérales** de la rotule vers l'extérieure, et une instabilité de la rotule.
- La **tubérosité tibiale antérieure** est parfois trop latéralisée et peut aussi entraîner des tractions latérales de la rotule (on rappelle que le ligament patellaire s'insère sur la TTA).
- Parfois la **trochlée fémorale** est trop plate, peu creusée, et la rotule aura tendance à sortir de ce rail malformé qui donnera des douleurs et instabilités de rotule.
- Traitement : Ces instabilités de la rotule sont en général douloureuses et touchent plutôt les jeunes filles de 20 à 30 ans. Ce n'est pas dû à de l'arthrose avancée mais à une mécanique anormale. On dit que la rotule monte et descend mais c'est faux : elle ne bouge pas du tout, c'est le fémur qui bouge. Elle est tirée en permanence par le quadriceps qui la plaque contre la trochlée fémorale. Parfois il suffit de sectionner l'**aileron** latéral et la rotule se replace.



Vue antérieure de l'appareil ligamentaire du genou

LA CAPSULE

L'articulation du genou est une articulation **synoviale**, avec une cavité synoviale dont la capsule (9 ci-dessus et 37 ci-contre) est **adhérente** au ménisque **médial** mais **PAS au ménisque latéral**. En effet, la capsule monte au-dessus de l'articulation, s'éloigne du ménisque **externe** qui n'est **pas** accolé à la capsule car le **muscle poplité (40)** (qui naît sous l'épicondyle latéral du fémur) passe entre le ménisque latéral et la capsule.



Si on rogne le ménisque à ce niveau-là, sachant qu'il n'est pas accroché à la capsule, on risque de le **désinsérer** totalement et de le **perdre**.

La capsule est renforcée en arrière par la **coque postérieure** et des ligaments poplités obliques et arqués (pas de qcms sur ces ligaments).

Clinique : Une infection du genou, une **arthrite** concerne tous les éléments vus et peut entraîner une destruction de l'articulation. Elle peut être très grave.

IMPORTANT : Les ligaments croisés antérieur et postérieur sont **INTRA-capsulaires** mais sont **EXTRA-synoviaux** car ils sont engainés par leur **propre** membrane synoviale.

Clinique 1 : Traumatisme du genou : un coup de pied dans le vide peut arracher le ligament croisé antérieur et une artère à l'intérieur va donner un saignement dans l'articulation. Le genou va gonfler et la rotule s'éloigne du fémur à cause du liquide qui s'accumule, c'est une **hémarthrose** qui signe en général la rupture du ligament croisé antérieur.

Clinique 2 : On a deux types de lésions au niveau du genou (hors fractures) :

- Les entorses avec une atteinte des ligaments **latéraux interne** ou **externe**. Si on a un mouvement en varus = vers l'intérieur, on aura un étirement du ligament collatéral **latéral**. Si on a un mouvement en valgus = vers l'extérieur, on aura un étirement du ligament collatéral **médial**.
- Les entorses du pivot central avec rupture du ligament croisé antérieur dû à un mouvement antéro-postérieur. La rupture du LCA peut sectionner une artère qui passe dedans et donner une hémarthrose, une instabilité du genou qui est temporaire jusqu'à cicatrisation (s'il y a cicatrisation). Si elle ne cicatrise pas chez un sujet sportif qui ne tolère pas l'instabilité, on devra opérer et remplacer le ligament au complet. On refait deux faisceaux avec le point d'entrée au niveau tibial médial et le point de sortie qui sera en postéro-externe du fémur. On doit le reconstruire sinon on aura un **mouvement avant/arrière** du **fémur** par rapport au **tibia** qui va arracher le **ménisque** avec le temps et donc gratter les cartilages fémoraux et tibiaux, causant une **arthrose prématurée**.

→ Chez les sportifs, il faut donc opérer les ligaments croisés à la différence des ligaments collatéraux qu'il suffit d'immobiliser dans un plâtre et qui vont se réaccrocher dans leurs insertions en haut et en bas.

Et voilà pour cette fiche, j'espère qu'elle vous aidera. Je la mettrai à jour une fois que le Professeur Bronsard aura répondu aux questions, pour éclaircir certains points. Désolée si parfois il y a des gros trous dans la mise en page, c'est pour que les schémas soient à peu près bien placés. Bon courage !

Bonne journée !

Mini dédicace parce que je sais plus quoi inventer.

Gros bisous à tous mes copains.

(et mon amoureux)

(et au facteur)