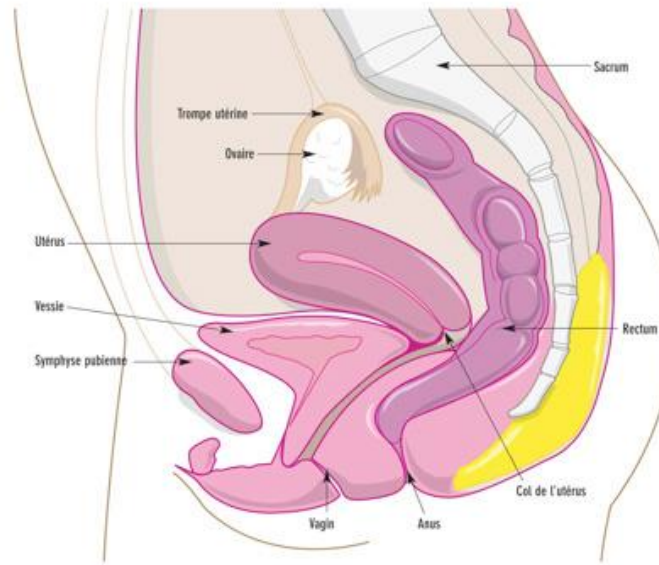


# UE9:

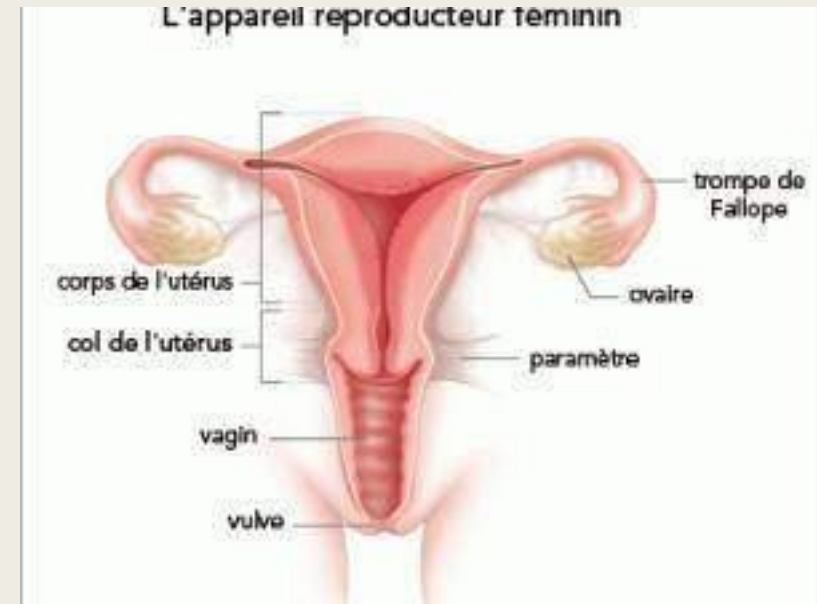## Les organes du petit bassin



Coupe sagittale du bassin de la femme

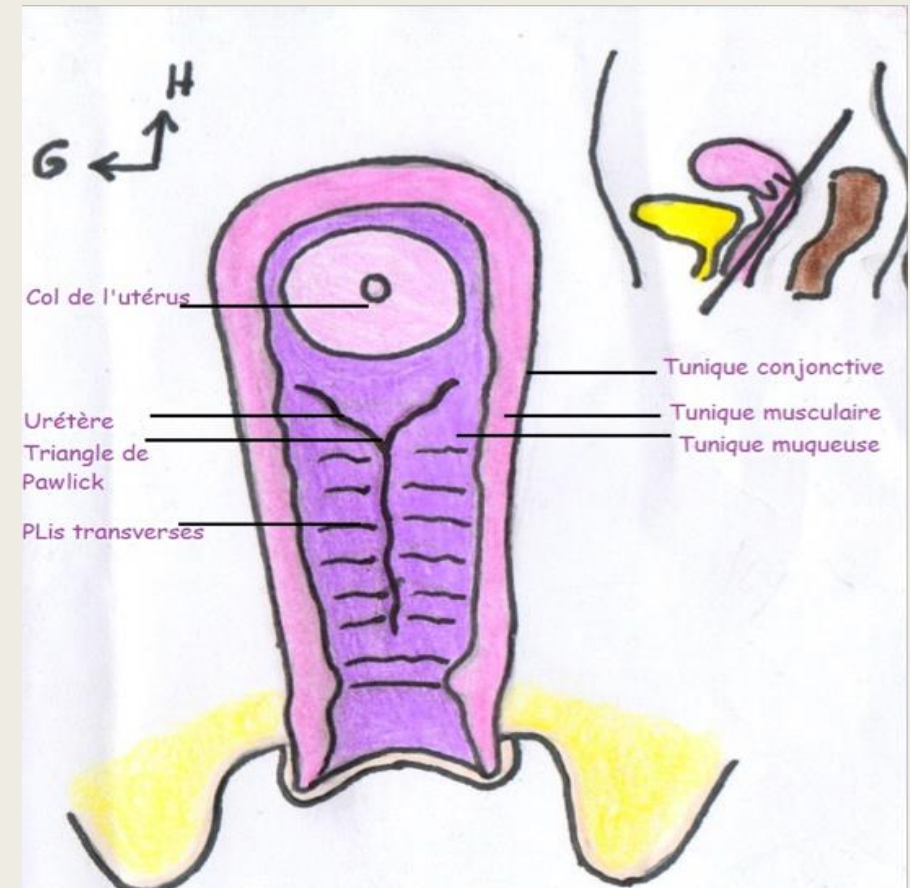
# Le vagin

- ♥ le toucher vaginal
- ♥ les angles
- ♥ introït et fornix
- ♥ les tuniques



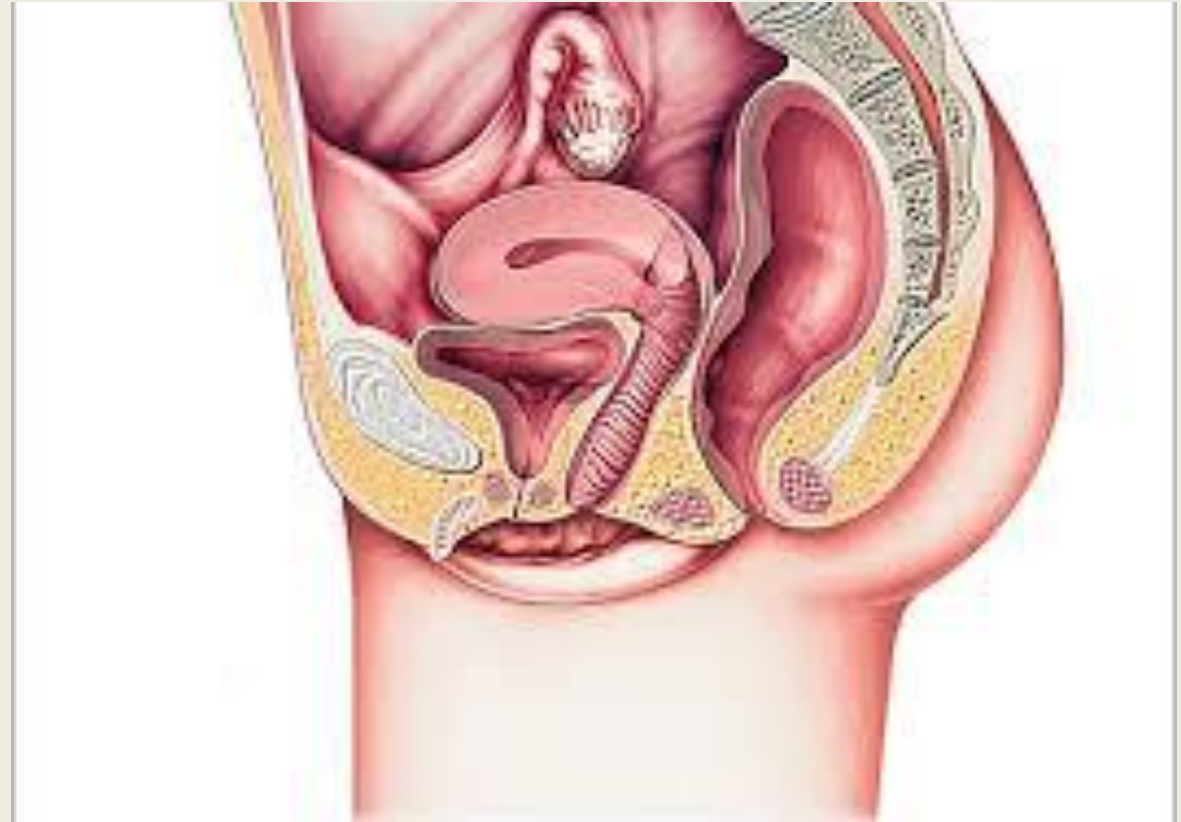# Le vagin

- ♥ face antérieure
- ♥ centre
- ♥ face postérieure



# Les rapports du vagin

- ♥ en avant
- ♥ en arrière
- ♥ latéralement
- ♥ en bas et en arrière

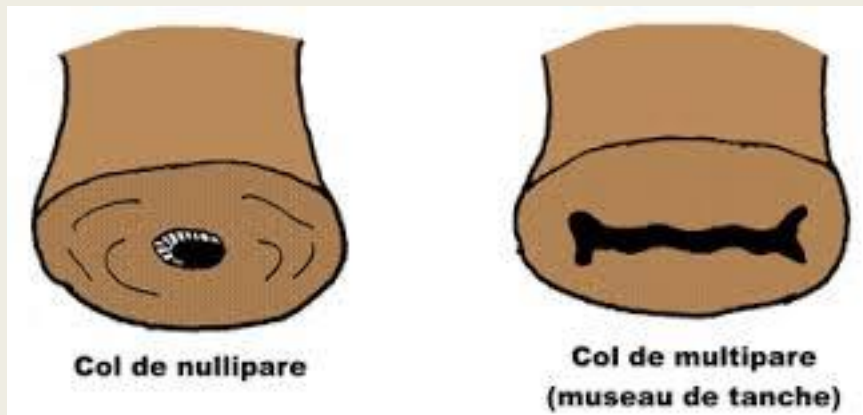
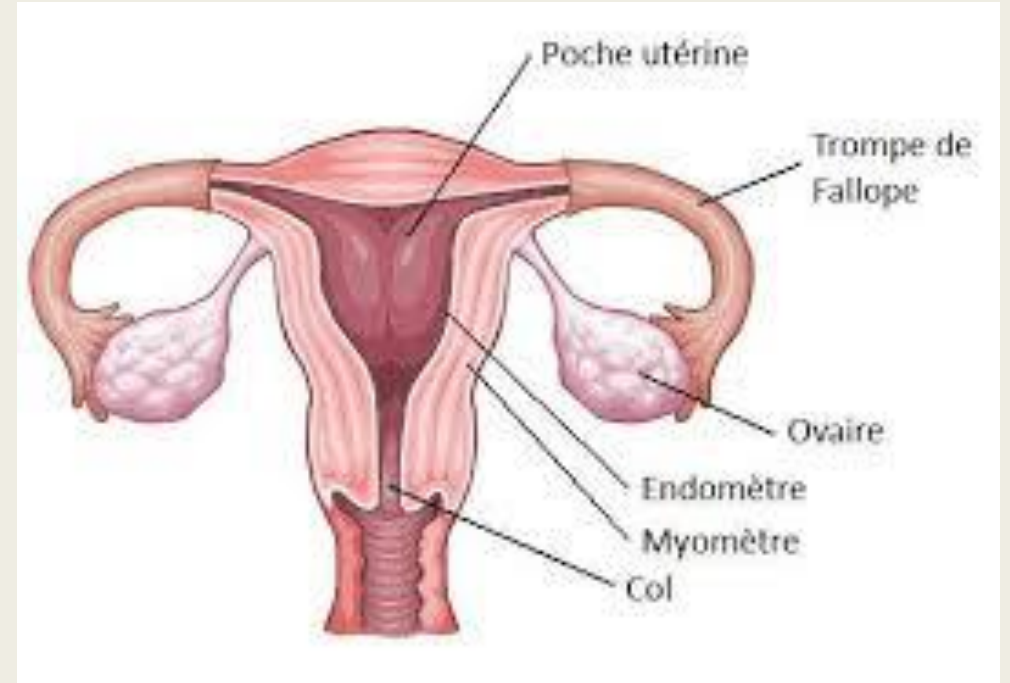


# La lubrification vaginale

- ♥ l'orthosympathique
- ♥ le parasympathique

# L'utérus

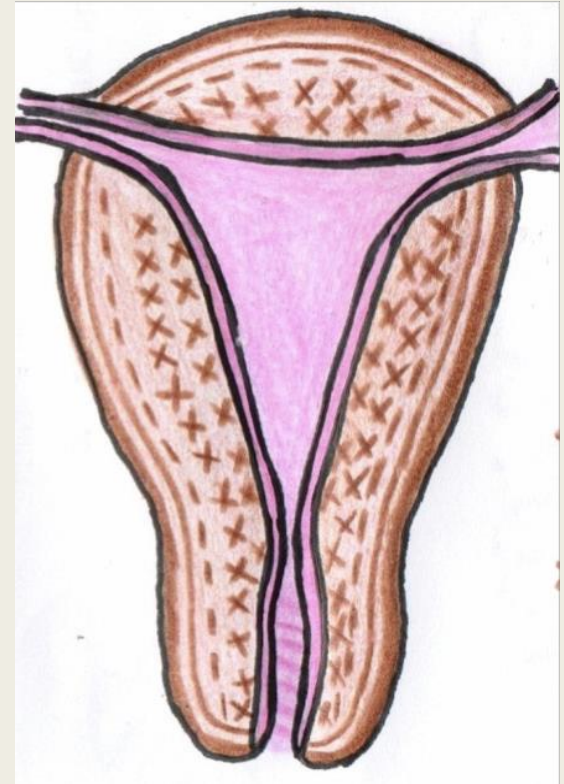
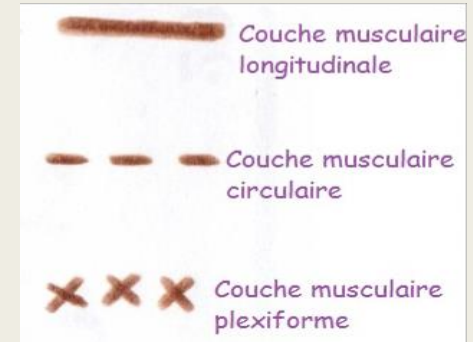
- ♥ antéversion et antéflexion
- ♥ le col de l'utérus
- ♥ dépistage du cancer du col
- ♥ la cavité utérine



	Col de l'utérus	Cellules cancéreuses acidophiles
Coloration à l' <u>acide acétique</u>	ROSE	BLANCHES
Coloration au <u>lugol</u>	ACAJOU ( riches en <u>glycogène</u> )	ROSEES

# Les tuniques de l'utérus

- ♥ interne
- ♥ moyenne
- ♥ externe



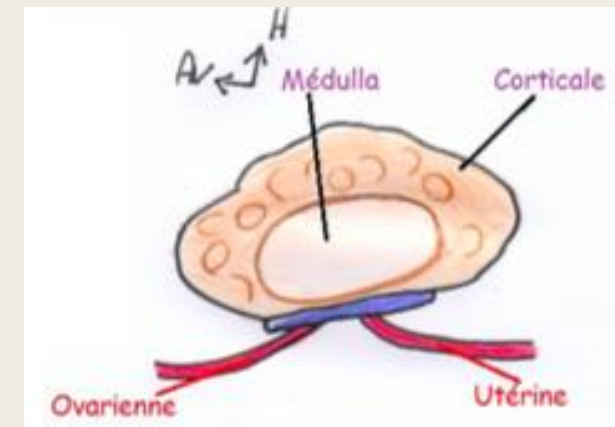
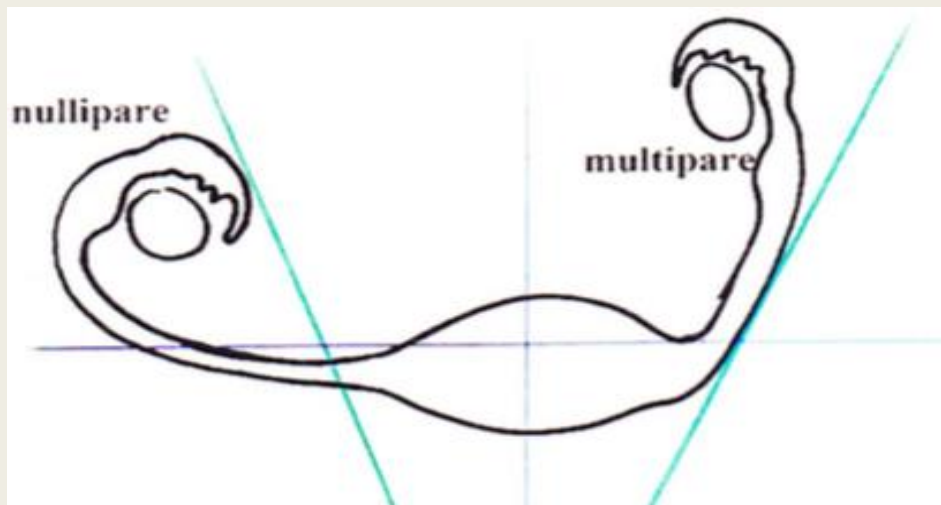
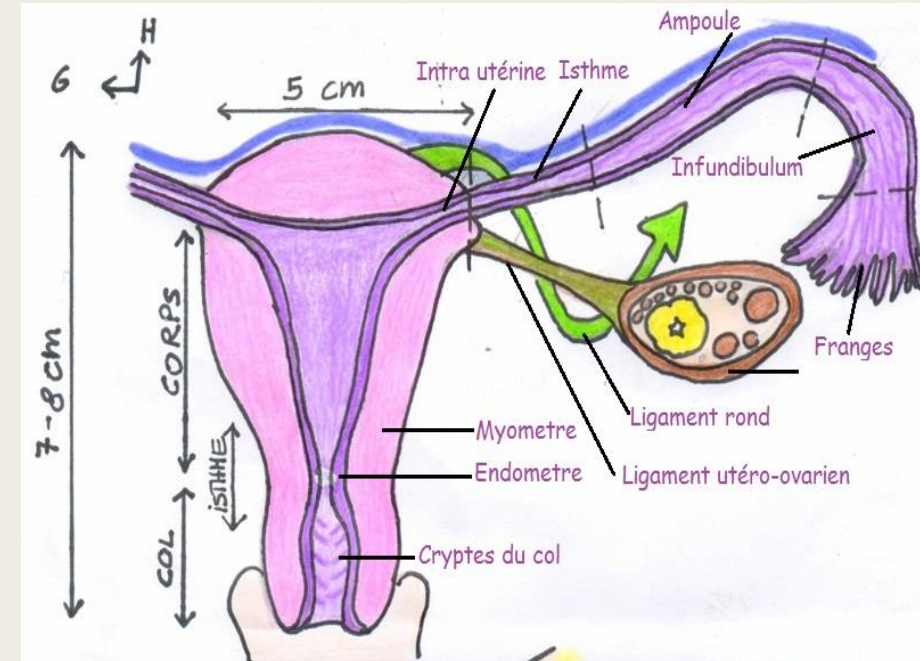
# Innervation vagin et utérus

- ♥ Utérus : -plexus nerveux
- -innervation viscérale végétative
- ♥ Vagin: -partie supérieure
- -partie inférieure



# Les annexes

- ♥ les trompes
- ♥ les ovaires:
  - - fixité de l'ovaire
  - - lymphatiques



# La vascularisation artérielle

♥ L'artère utérine donne:

- o L'artère de l'oviducte = artère tubaire ( pour la trompe ET l'ovaire )

- o L'artère du ligament rond<sup>[L SEP]</sup>

- o Le rameau ovarique<sup>[L SEP]</sup>

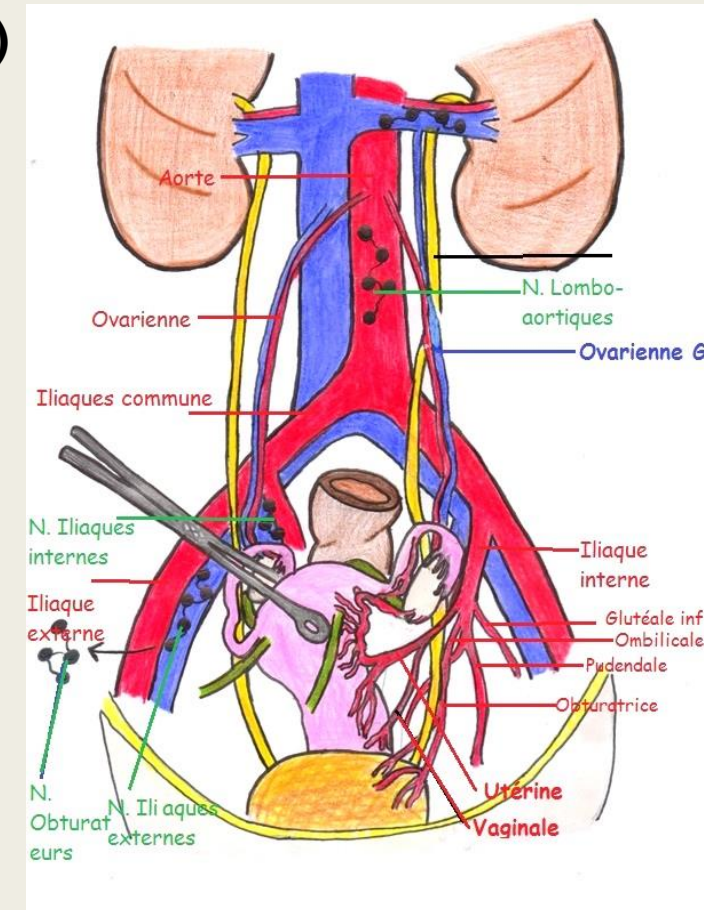
- o L'artère rétrograde du fond

- o Des artères en vrille pour le myomètre

- o Des artères cervicales et cervico-vaginales<sup>[L SEP]</sup>

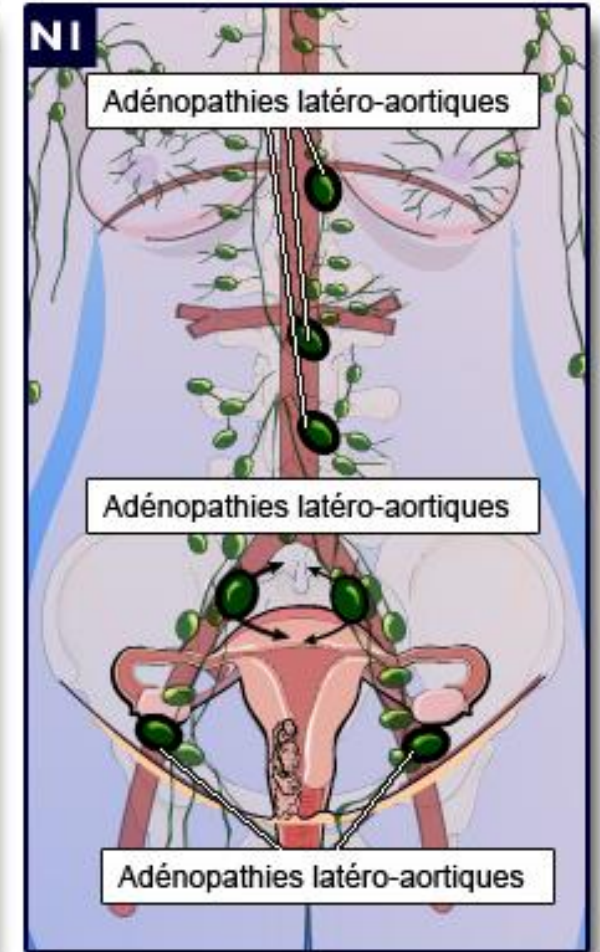
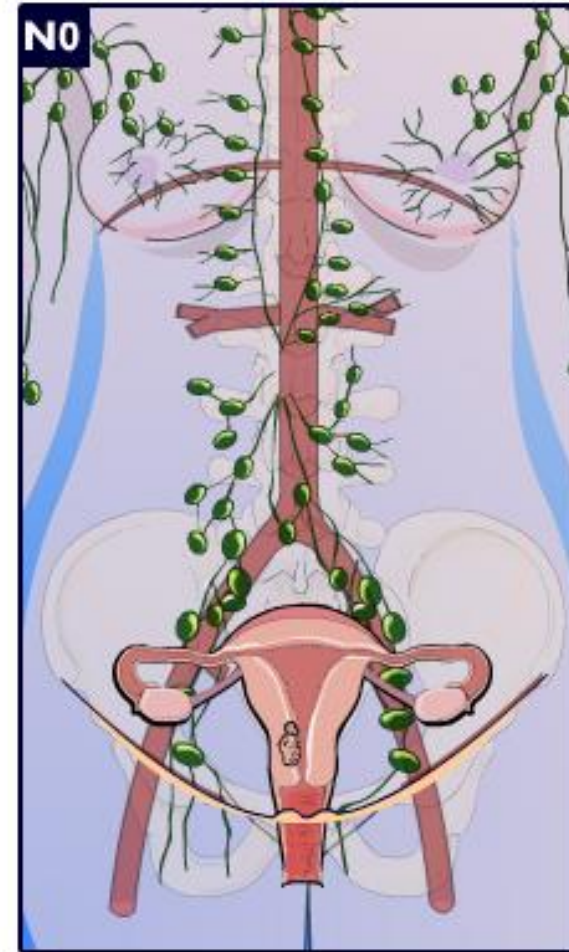
- o Des artères vésicales et vésico-vaginales<sup>[L SEP]</sup>

- o L'artère de l'uretère lors des on croisement avec celui-ci



# Les lymphatiques

- ♥ iliaque externe → iliaque interne →
- iliaque primitive → promontoire →
- chaîne abdomino-aortique → VCS



# QCMs:

- QCM 1 : À propos des organes du petit bassin :
  - A) Le vagin est l'organe de la fécondation
  - B) Le vagin n'est pas extensible
  - C) Le toucher vaginal permet de monter jusqu'au cul de sac de Douglas
  - D) Le vagin fait un angle de  $60^{\circ}$  avec l'horizontale ouvert en avant
  - E) Les réponses A,B,C et D sont fausses
  
- QCM 19 : L'ovaire est péritonisé PARCE QUE il est intra-péritonéal

- **QCM 1 : C**

- A) Faux, de la copulation
- B) Faux, il est très extensible
- C) Vrai++ tombé l'année dernière et compté vrai par le prof
- D) Faux, ouvert en arrière++++
- E) Faux

- **QCM 19 : D (F/V)**

- L'ovaire est intra-péritonéal mais NON péritonisé +++++