

CONCAVE EN ARRIÈRE / * **NON PÉRITONISÉ ET SOUS PÉRITONEAL !**

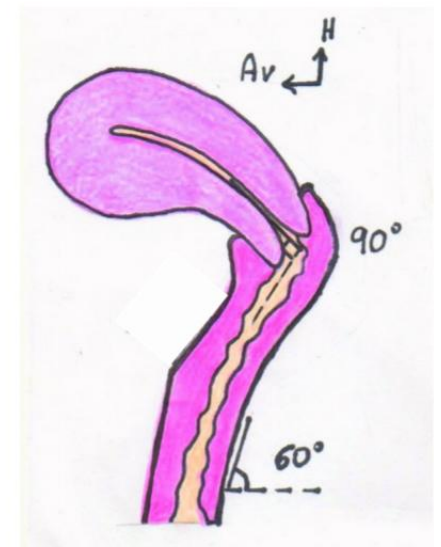
VAGIN

TUNIQUE EXTERNE ——— Fascias vaginaux (tunique conjonctive)

TUNIQUE MUSCULAIRE ——— → lisse moyenne

MUQUEUSE ——— → Pavimenteux glandulaire

- Colonnes longitudinales ant & post (l'antérieure bifurque)
- Rides transversales circonférentielles



*Artère vaginale ++

Mayounnaise