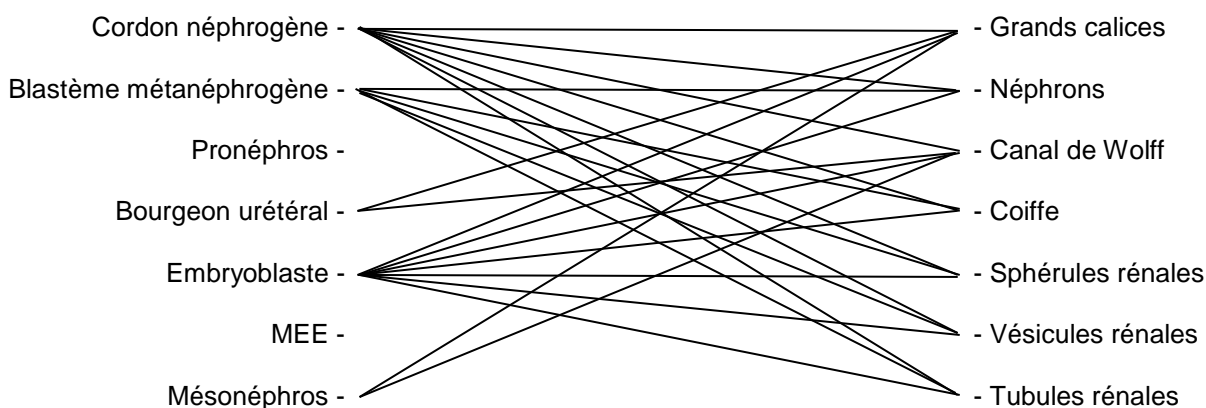


1/	CD	2/	☺	3/	AD	4/	☺	5/	ABC
6/	C	7/	C	8/	ABCD	9/	☺	10/	AC
11/	☺	12/	E	13/	☺	14/	C	15/	ABC
16/	E	17/	BC	18/	BD	19/	BD	20/	CD
21/	AC	22/	BD	23/	B	24/	D	25/	AD
26/	BCD	27/	CD	28/	D	29/	ABC	30/	ACD

QCM 1 : CD

- A) Faux : jusqu'à la 4^{ème} paire de somites LOMBAIRE !
 B) Faux : les éléments crâniiaux sont moins différenciés que les caudaux (proN < mésoN < métaN)
 C) Vrai
 D) Vrai
 E) Faux

Question 2 :



QCM 3 : AD

- A) Vrai
 B) Faux : Cœlome externe
 C) Faux : Pas ectoblaste mais épiblaste IIR ou ectoblaste de recouvrement +++++
 D) Vrai
 E) Faux

Question 4 :

Longitudinale – transversale – longitudinale et transversale – transversale

QCM 5 : ABC

- A) Vrai
 B) Vrai
 C) Vrai
 D) Faux : les angioblastes dérivent des hémangioblastes ++ et pas l'inverse svp
 E) Faux

QCM 6 : C

- A) Faux : dermatome
 B) Faux : pas les lymphatiques
 C) Vrai
 D) Faux : optique = cristalline. Otique c'est pour l'ouïe.
 E) Faux

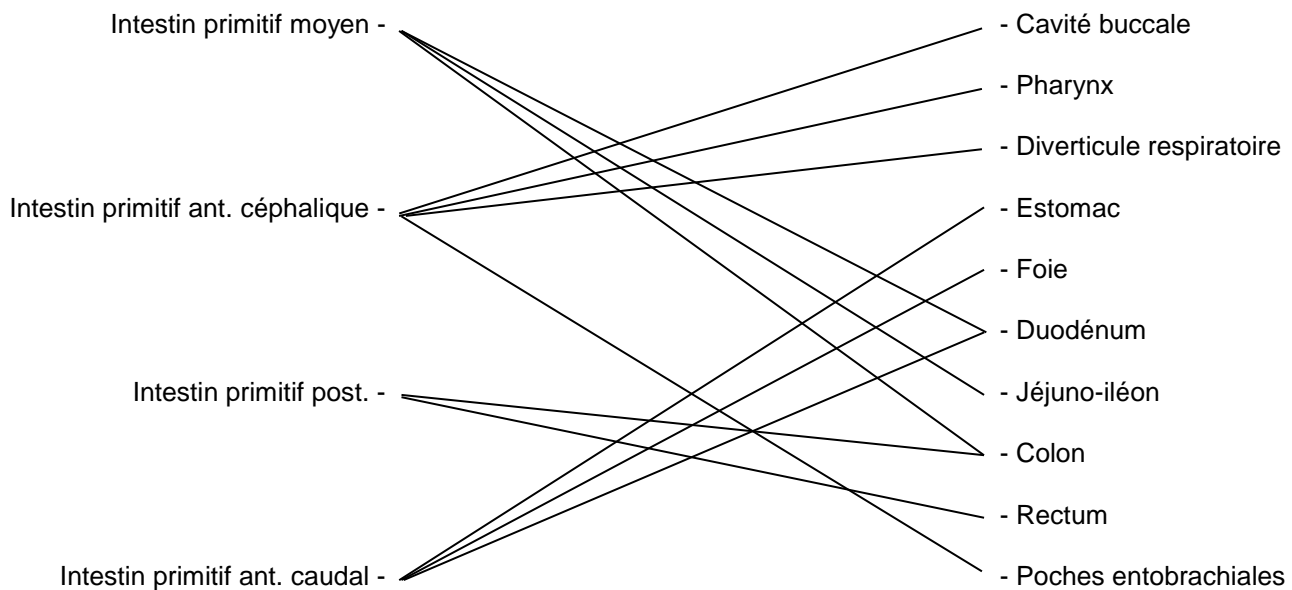
QCM 7 : C

- A) Faux : Hypoderme aussi
 B) Faux : plicature = morphogénèse I
 C) Vrai
 D) Faux : arcs branchiaux des somitomères

E) Faux

QCM 8 : ABCD

Question 9 :



QCM 10 : AC

- A) Vrai
- B) Faux : il avance en caudal ! Visualisation les gros
- C) Vrai
- D) Faux : c'est le septum uro-**génital** !! Alors que l'éperon périnéal = septum uro-**rectal**
- E) Faux

Question 11 :

1) Les poches ectoblastiques

La poche ectoblastique du **1^{er} arc** branchial va former l'**oreille externe**, c'est-à-dire le **tympan (face externe)** ainsi que le **conduit auditif externe**. Les poches épiblastiques du **2^{ème} arc**, **3^{ème} arc**, **4^{ème} arc** et **6^{ème} arc** vont régresser, en formant au passage le **sinus cervical**.

2) Les arcs branchiaux

Ils sont composés de **mésenchyme** qui formera les **muscles de la tête et du cou**, ainsi que le **squelette de la face et du larynx**. De plus, ils possèdent les ébauches vasculaires des **arcs aortiques**, les ébauches nerveuses des **nerfs crâniens** et une composante cartilagineuse à l'origine du **cartilage de l'oreille** ainsi que **du cartilage du larynx**.

3) Les poches entoblastiques

Le **1^{er} arc** va former l'**oreille moyenne**, soit le **tympan (face interne)** et la **trompe d'Eustache**.

Le **2^{ème} arc** formera les **amygdales palatines**.

Le **3^{ème} arc** sera à l'origine des **parathyroïdes inférieures** et du **thymus**.

Le **4^{ème} arc** quant à lui, donnera les **parathyroïdes supérieures** et la **thyroïde (sauf les cellules C)**.

QCM 12 : E

- A) Faux : pas au niveau de la somatopleure ! En revanche, on en retrouve au niveau de la splanchnopleure
- B) Faux : c'est la vasculogénèse
- C) Faux : c'est l'angiogénèse
- D) Faux : y'a pas de vaisseaux dans la lame amniotique, donc ils ne peuvent pas être drainés par quoi que ce soit !
- E) Vrai : O:)

Question 13 :

Aortes dorsales – veines cardinales – arcs aortiques – aortes ventrales
(Désolée je me suis un peu emportée sur les accents)

QCM 14 : C

- A) Faux : latéralement et en **avant**
- B) Faux : les myoblastes dérivent du MIE !!!
- C) Vrai
- D) Faux : myomètre = muscle de l'utérus ! Là c'est le myocarde = muscle cardiaque 😊
- E) Faux

QCM 15 : ABC

- A) Vrai
- B) Vrai
- C) Vrai
- D) Faux : elle est branchée en dérivation !!
- E) Faux

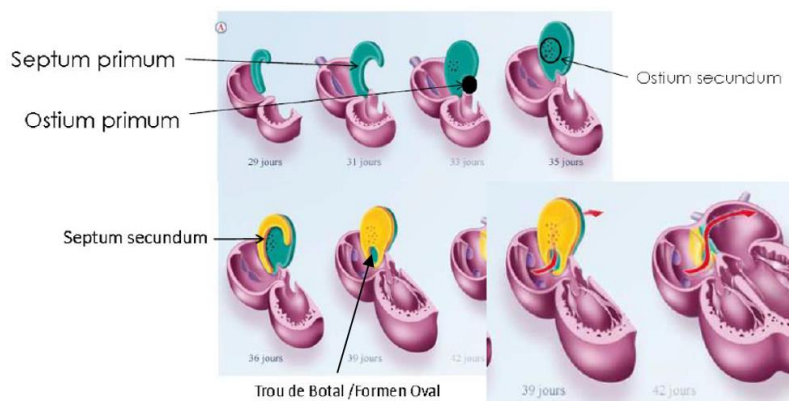
QCM 16 : E

- A) Faux : le bulbus cordis coiffe le ventricule primitif, et pas l'inverse !
- B) Faux : sinus veineux bande de couille-molles
- C) Faux : ~~létale~~ → VIABLE !!
- D) Faux : antéro-**supérieures**
- E) Vrai

QCM 17 : BC

- A) Faux : partie DROITE de l'oreillette primitive vu que le bulbus cordis est à DROITE !
- B) Vrai
- C) Vrai
- D) Faux : ce sont les expansions droite et gauche qui forment les valvules ! Mot d'ordre : VI-SU-A-LI-SA-TION !!!!
- E) Faux

QCM 18 : BD



- A) Faux : pas entièrement vu qu'elle laisse l'ostium primum 😊
- B) Vrai
- C) Faux : fermeture physiologique fraté, sinon tout le monde serait malade
- D) Vrai
- E) Faux

QCM 19 : BD

- A) Faux : excroissance musculaire et pas endocardique !
- B) Vrai
- C) Faux : ils ont pour conséquence une augmentation du VOLUME des ventricules et pas de leur puissance !
- D) Vrai
- E) Faux

QCM 20 : CD

- A) Faux : évaginations !
- B) Faux : induit par les somites 😊
- C) Vrai
- D) Vrai
- E) Faux

QCM 21 : AC

- A) Vrai
- B) Faux : permet la différenciation des doigts (pouce / auriculaire)
- C) Vrai
- D) Faux : crête apicale ectodermique ahah sorry ☺
- E) Faux

QCM 22 : BD

- A) Faux : le processus épineux dérive du sclérotome qui est autour du tube neural
- B) Vrai
- C) Faux : c'est l'inverse ! La partie caudale du sclérotome **sus**-jacent fusionne avec la partie crâniale du sclérotome **sous**-jacent
- D) Vrai
- E) Faux

QCM 23 : B

- A) Faux : voûte = tapisse et base = sous l'encéphale
- B) Vrai
- C) Faux : corps du sphénoïde (ailes retrouvées latéralement avec la base du temporal)
- D) Faux : écaille du temporal et écaille de l'occipital seulement
- E) Faux

QCM 24 : D

- A) Faux : placode olfactive
- B) Faux : ce sont les bourgeons maxillaires
- C) Faux : ici ce sont les bourgeons mandibulaires du coup
- D) Vrai
- E) Faux

QCM 25 : AD

- A) Vrai
- B) Faux : arc hyoïdien
- C) Faux : c'est le 1er arc qui donne le marteau
- D) Vrai
- E) Faux

QCM 26 : BCD

- A) Faux : épiblaste II
- B) Vrai
- C) Vrai
- D) Vrai
- E) Faux

QCM 27 : CD

- A) Faux : 5^{ème} semaine
- B) Faux : olfactive
- C) Vrai
- D) Vrai
- E) Faux

QCM 28 : D

- A) Faux : mandibulaires
- B) Faux : maxillaires
- C) Faux : maxillaires
- D) Vrai
- E) Faux

QCM 29 : ABC

- A) Vrai
- B) Vrai
- C) Vrai
- D) Faux : gné ? Fusion des maxillaires ? Coin externe ? J'invente des items sympas pas vrai ?
- E) Faux

QCM 30 : ACD

- A) Vrai
- B) Faux : avec le maxillaire aussi
- C) Vrai
- D) Vrai : et on vous aime ♥
- E) Faux

Bon courage à tous, le plus dur est bientôt derrière vous, battez-vous et donnez tout le jour du CC ♥ Je crois en vous ♥
Jeannine ♥

N'oubliez jamais,

L'embryo vous ♥

Chloé