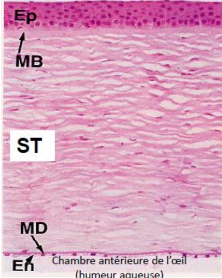
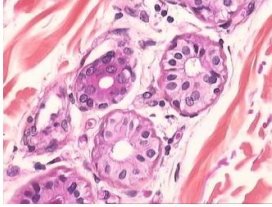

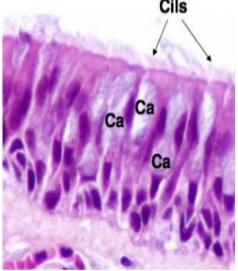


Classification des épithéliums de revêtement

	Unistratifié	Pluristratifié = Malpighien	Pseudostratifié
Pavimenteux	<ul style="list-style-type: none"> Mésothélium (plèvre, péritoine) endothélium alvéoles pulmonaires → facilite les échanges 	<div>Non kératinisé</div> <p>Muqueuse buccale, pharyngienne, oesophagienne, vaginale, anale, cornée</p>  <p>Chambre antérieure de l'œil (humeur aqueuse) Épithélium cornéens MO. Coloration HE</p> <div>Kératinisé</div> <p>épiderme (c'est le SEUL à l'état physiologique)</p>	
Cubique	<ul style="list-style-type: none"> Tube contourné proximal du rein canal de l'épendyme 	<ul style="list-style-type: none"> Canaux excréteurs : glandes sudoripares et sébacées  <p>Ep cubique bistratifié (glande sudoripare) MO. Coloration HE</p>	
Prismatique	<ul style="list-style-type: none"> Épithélium intestinal épithélium gastrique épithélium biliaire trompes utérines  <p>Épithélium prismatique simple (vésicule biliaire)</p>	<ul style="list-style-type: none"> épithélium urétral 	<ul style="list-style-type: none"> Épithélium respiratoire trachéo-bronchique canal déférent canal de l'épididyme  <p>Cils Ca Ca Ca Ca</p> <p>Ep pseudostratifié (cilié) (arbre trachéo-bronchique) MO. Coloration HE</p>

Classification morphologique des glandes exocrines

	Acineuse	Tubulaire	Alvéolaire
Simple		<ul style="list-style-type: none"> glandes de Lieberkuhn du jéjunum (pas de réel canal excréteur) 	<ul style="list-style-type: none"> glandes sébacées (sécrétion lipidique)
Contournée = Pelotonnée		<ul style="list-style-type: none"> Glandes sudorales eccrines (sécrétion hydroélectrolytique) 	
Ramifiée		<ul style="list-style-type: none"> glandes pyloriques de l'estomac (sécrétion hydroélectrolytique) 	
Composée	<ul style="list-style-type: none"> Parotides (séreuses) pancréas exocrine (séreux) 		
	<ul style="list-style-type: none"> Glandes salivaires sous-maxillaires (séro-muqueuses) glande de Brunner duodénales (muqueuses) 		
		<ul style="list-style-type: none"> Glandes mammaires (sécrétion protido-lipidique) 	