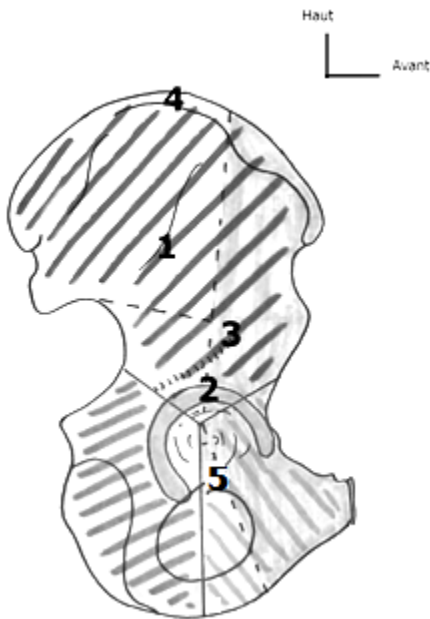




QCM 1 : Concernant l'os coxal quelle est la proposition juste ?



- A) 1 = crête iliaque / 2 = Cotyle / 3 = ligne glutéale supérieure / 4 = gouttière du tendon réfléchi du muscle droit antérieur / 5 = gouttière de passage du nerf obturateur
B) 1 = Ligne glutéale antérieure / 2 = Cotyle / 3 = gouttière du tendon réfléchi du muscle droit antérieur / 4 = crête iliaque / 5 = gouttière de passage du nerf obturateur
C) 1 = Ligne glutéale supérieure / 2 = Cavité cotyloïde / 3 = gouttière du tendon réfléchi du muscle droit supérieur / 4 = crête iliaque / 5 = gouttière de passage du nerf obturateur
D) 1 = gouttière du tendon réfléchi du muscle droit supérieur / 2 = Cavité cotyloïde / 3 = ligne glutéale antérieure / 4 = gouttière de passage du nerf obturateur / 5 = crête iliaque
E) Toutes les propositions sont fausses

VUE LATÉRALE DE L'OS COXAL

QCM 2 : Concernant le petit bassin, quelles sont les propositions justes ?

- A) Les ailes iliaques constituent une partie des parois osseuses du petit bassin
B) Il est compris entre le détroit supérieur en haut et le périnée en bas
C) Le périnée osseux forme la limite inférieure du petit bassin de la femme
D) Le petit bassin contient la filière uro-génitale et le sacrum
E) Toutes les propositions sont fausses

QCM 3 : À propos de la ceinture pelvienne, donnez les réponses justes.

- A) Le détroit supérieur du bassin est oblique en BAS et en AVANT
B) Le diamètre transverse est de 12cm
C) Le diamètre promonto-sus pubien vaut environ 11cm
D) Les diamètres du détroit inférieur sont de plus petites valeurs que ceux du détroit supérieur
E) Aucune de ces réponses n'est correcte

QCM 4 : Concernant l'os coxal, quelles sont les propositions justes ?

- A) La pale supérieure constituée par l'aile iliaque regarde en ARRIERE et en DEHORS
B) La pale supérieure constituée par l'aile iliaque regarde en ARRIERE et en DEDANS
C) La pale inférieure constituée de l'ischion et du pubis est dirigée en AVANT et en DEHORS
D) La pale inférieure constituée de l'ischion et du pubis est dirigée en AVANT et en DEDANS
E) Toutes les propositions sont fausses

QCM 5 : Concernant l'os coxal, quelles sont les propositions justes ?

- A) La cavité cotyloïde regarde en BAS (~20°) en AVANT (~45°) et en DEDANS
B) La cavité cotyloïde regarde en BAS (~20°) en AVANT (~45°) et en DEHORS
C) La corne la plus saillante est la corne antérieure
D) L'éminence ilio-pectinée est en fait le relief de la corne postérieure
E) Toutes les propositions sont fausses

QCM 6 : Concernant l'os coxal, quelles sont les propositions justes ?

- A) Sur la radiographie du bassin d'un enfant en vue latérale, on peut avoir l'impression que son os coxal est incomplet
B) L'aile iliaque, pour des raisons de phylogénèse, a la même épaisseur partout
C) Par le foramen obturé passe le nerf obturateur, qui empreinte ensuite la gouttière sous-pubienne
D) La ligne arquée délimite le petit du grand bassin
E) Toutes les propositions sont fausses

QCM 7 : À propos du sacrum, donnez les réponses justes.

- A) Il provient de la fusion de 4 vertèbres sacrées
- B) Il a la forme d'une pyramide à base supérieure et pointe inférieure
- C) Il possède une concavité postérieure dans le plan sagittal
- D) Il possède une concavité antérieure dans le plan sagittal
- E) Aucune de ces réponses n'est correcte

QCM 8 : À propos du sacrum, donnez les réponses justes.

- A) Le plateau supérieur de S1 est encrouté de cartilage
- B) Les ailerons sacrés présentent, sur leur partie supérieure, une gouttière de cheminement pour le tronc nerveux lombo-sacré
- C) Les crêtes synostotiques postérieures sont des vestiges de la fusion des vertèbres sacrées
- D) La fosse criblée ligamentaire du sacrum donne insertion aux ligaments d'union entre le sacrum et la colonne vertébrale.
- E) Aucune de ces réponses n'est correcte

QCM 9 : Toujours à propos du sacrum, donnez les réponses justes.

- A) La crête sacrée intermédiaire correspond à la fusion des processus épineux
- B) La crête sacrée latérale correspond à la fusion des processus transverses
- C) Les cornes du sacrum se situent au niveau de l'orifice inférieur du canal sacré
- D) Les processus articulaires supérieurs de S1 sont concaves en arrière et en dehors
- E) Aucune de ces réponses n'est correcte

QCM 10 : À propos de l'articulation sacro-iliaque, donnez les réponses justes.

- A) L'articulation sacro-iliaque est une articulation synoviale
- B) La surface articulaire coxale de l'articulation est concave
- C) La surface articulaire sacrée de l'articulation est concave
- D) Le ligament antérieur s'étend sur la convexité du sacrum
- E) Aucune de ces réponses n'est correcte

QCM 11 : À propos des articulations du petit bassin, donnez les réponses justes.

- A) L'articulation du pubis regarde en HAUT et en AVANT
- B) Le clitoris s'insère sur le ligament supérieur du pubis
- C) Le ligament sacro-tubéral est tendu entre le bord latéral du sacrum, du coccyx et la tubérosité ischiatique
- D) Les ligaments ilio-lombaires sont tendus entre les processus transverses de L3/L4 et l'os coxal
- E) Aucune de ces réponses n'est correcte

QCM 12 : À propos des projections, donnez les réponses justes.

- A) La vessie se projette en regard du trou obturé
- B) Le vagin se projette en regard du trou obturé
- C) Le corps de l'utérus se projette sur l'épine ischiatique
- D) Le col de l'utérus se projette sur l'épine ischiatique
- E) Aucune de ces réponses n'est correcte

QCM 13 : À propos muscles du petit bassin, donnez les réponses justes.

- A) Le muscle obturateur interne appartient au diaphragme pelvien
- B) Le muscle ilio-psoas tapisse la fosse iliaque interne
- C) Le muscle piriforme sépare en deux canaux la petite échancrure sciatique
- D) Le muscle piriforme sépare en deux canaux la grande échancrure sciatique
- E) Aucune de ces réponses n'est correcte

QCM 14 : À propos de la myologie, donnez les propositions justes.

- A) Le muscle piriforme se termine sur le petit trochanter
- B) Le muscle ilio-psoas se termine sur le grand trochanter
- C) Le muscle obturateur interne se termine sur le petit trochanter
- D) Le muscle obturateur interne se termine sur le grand trochanter
- E) Aucune de ces réponses n'est correcte

QCM 15 : À propos muscles du petit bassin, donnez les réponses justes.

- A) Le tendon du muscle ilio-psoas passe par la petite échancrure sciatique
- B) Le nerf sciatique passe dans le canal sus-pyramidal
- C) Le canal sus-piriformique est délimité en haut par le bord inférieur du piriforme et en bas par le ligament sacro-épineux
- D) Le pédicule vasculo-nerveux glutéal supérieur passe dans le canal sous-pyramidal
- E) Aucune de ces réponses n'est correcte