



UE 12s

ANATOMIE DE LA TÊTE ET DU COU **TUT' RENTREE 2**

2012/2013

Wajdi & Bochra

Présentation de la matière



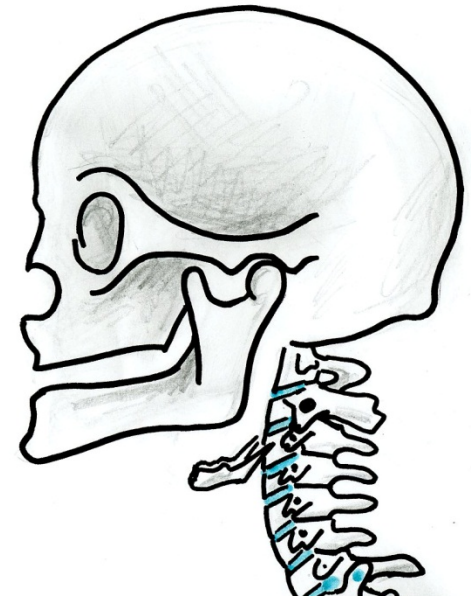
- UE 12s : Anatomie de la tête et du cou
- UE spécialité Médecine, Kiné, Dentaire
- Enseignée par le P. DE PERETTI
- 2^{ème} partie du 2^{ème} semestre
- Cours au tableau noir
- Concours : 15 QCM en 20 minutes
- Ronéos

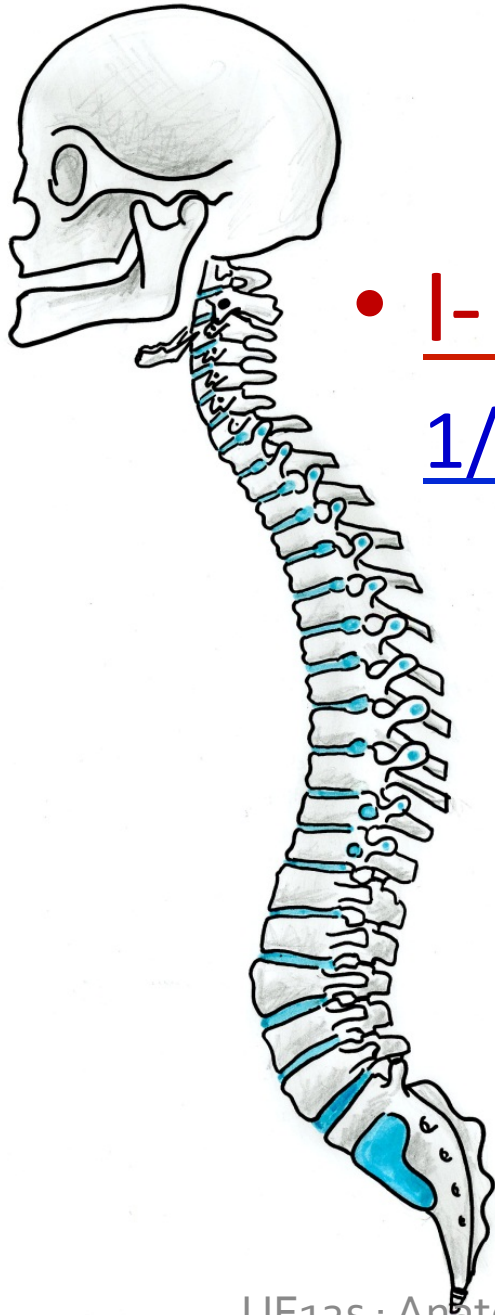
« La répétition est à la base de l' apprentissage »

PLAN

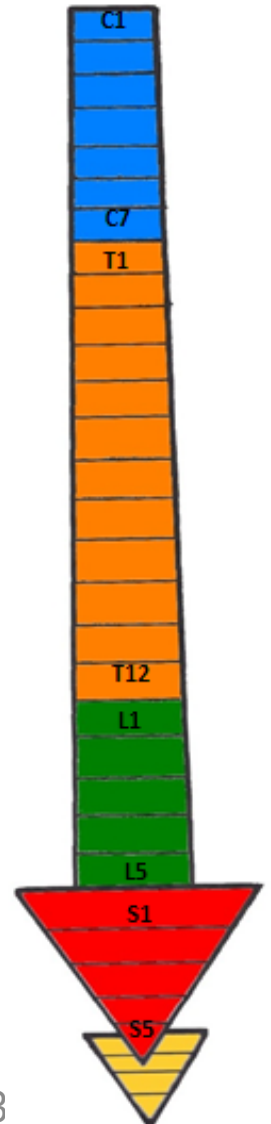
- **OSTEOLOGIE DE LA TETE ET DU COU**

- I- Le rachis cervical
- II- L' os hyoïde
- III- Le crâne





- I- Le Rachis Cervical :
1/ Généralités sur le rachis :



- I- Le Rachis Cervical :

1/ Généralités sur le rachis

2/ Constitution d' une vertèbre type :

A- Corps vertébral :

B- Arc neural :

- I- Le Rachis Cervical :

1/ Généralités sur le rachis

2/ Constitution d' une vertèbre type

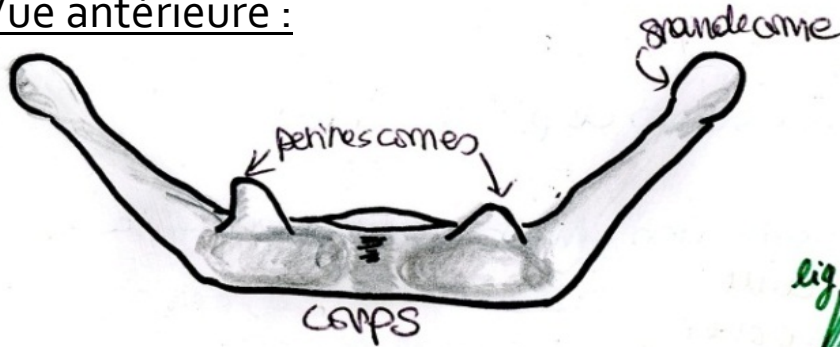
3/ Constitution d' une vertèbre cervicale type :

A- Corps vertébral d' une vertèbre cervicale type :

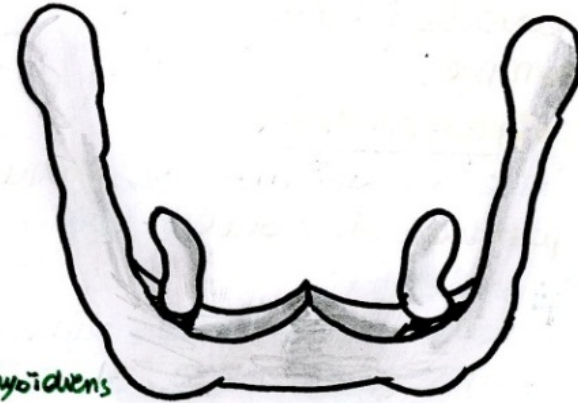
B- Arc neural d' une vertèbre cervicale type :

II- L' os hyoïde :

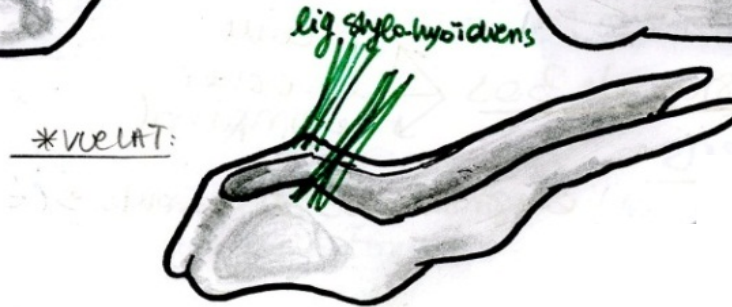Vue antérieure :



Vue supérieure :



Vue latérale :



- I- Le Rachis Cervical
- II- L' os hyoïde

- III- Le Crâne :

1/ Vue latérale

2/ Vue postérieure

3/ Vue supérieure

4/ Vue antérieure

5/ Vue endocrânienne

- I- Le Rachis Cervical
- II- L' os hyoïde
- III- Le Crâne :

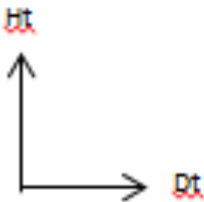
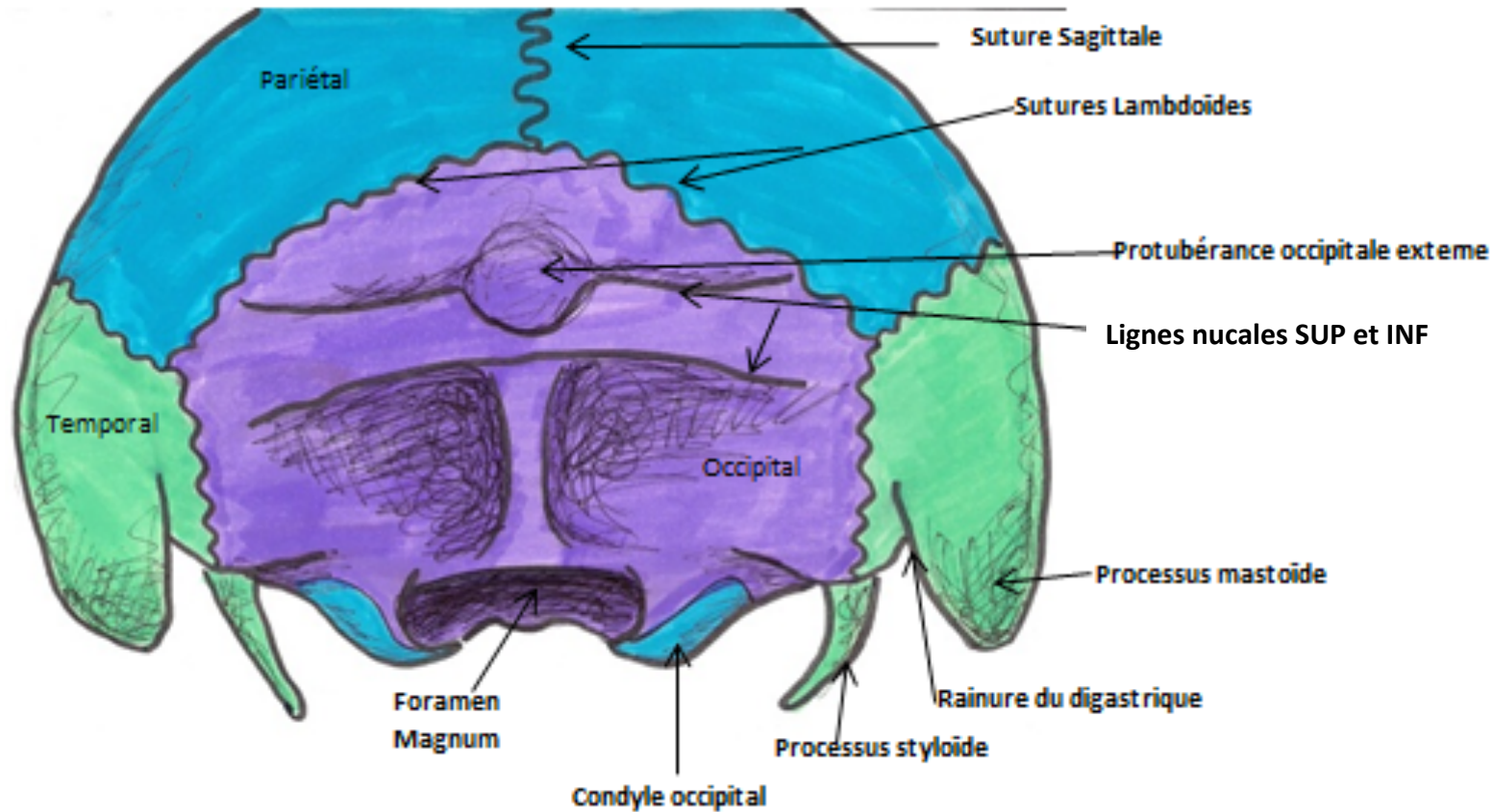
1/ Vue latérale :

- Os mandibulaire, maxillaire, nasal, zygomatique, grande aile du sphénoïde, temporal, frontal, pariétal, occipital,

- I- Le Rachis Cervical
- II- L'os hyoïde
- III- Le Crâne :

1/ Vue latérale

2/ Vue postérieure :



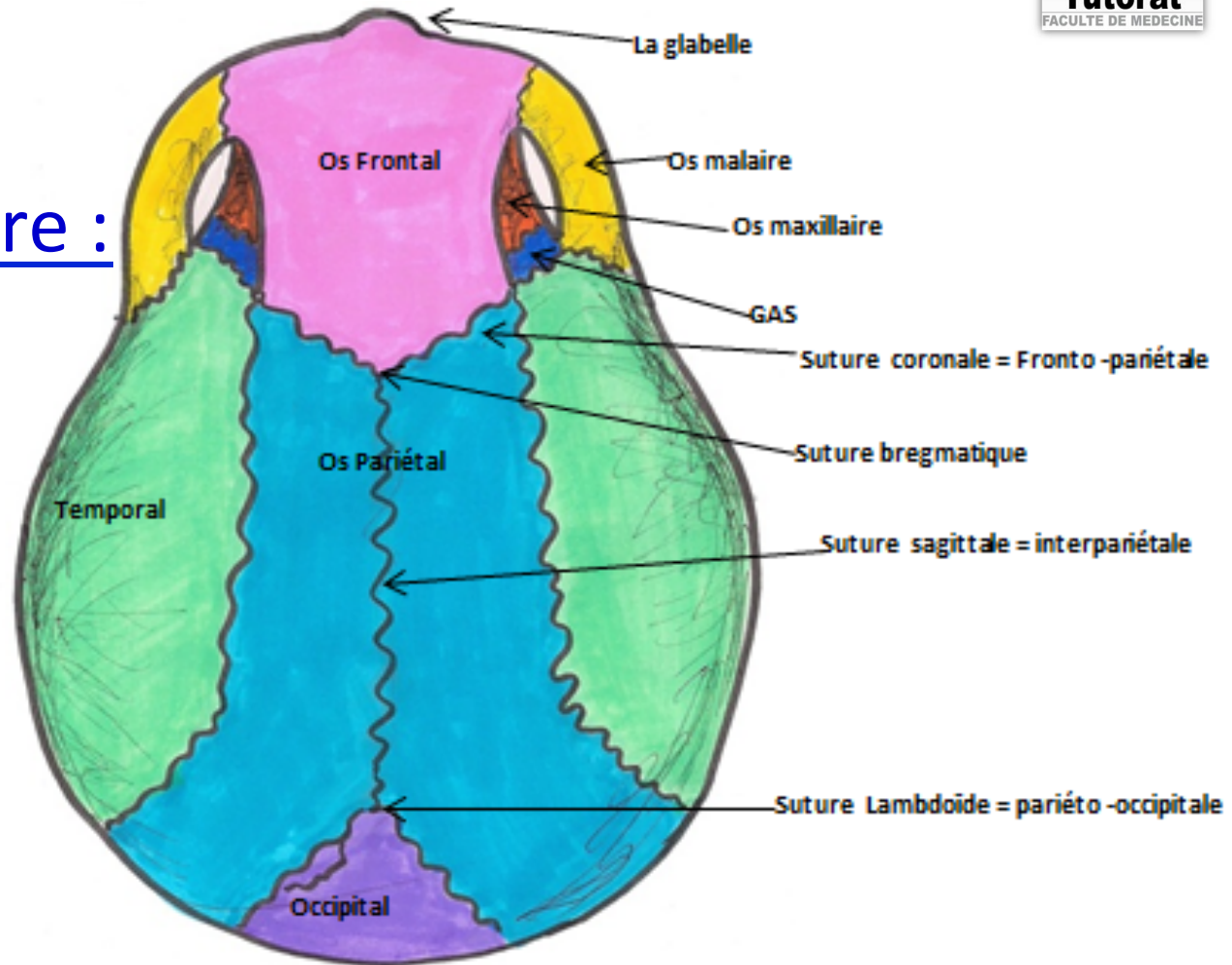
- I- Le Rachis Cervical
- II- L' os hyoïde

- III- Le Crâne :

1/ Vue latérale

2/ Vue postérieure

3/ Vue supérieure :



- I- Le Rachis Cervical
- II- L' os hyoïde

- III- Le Crâne :

1/ Vue latérale

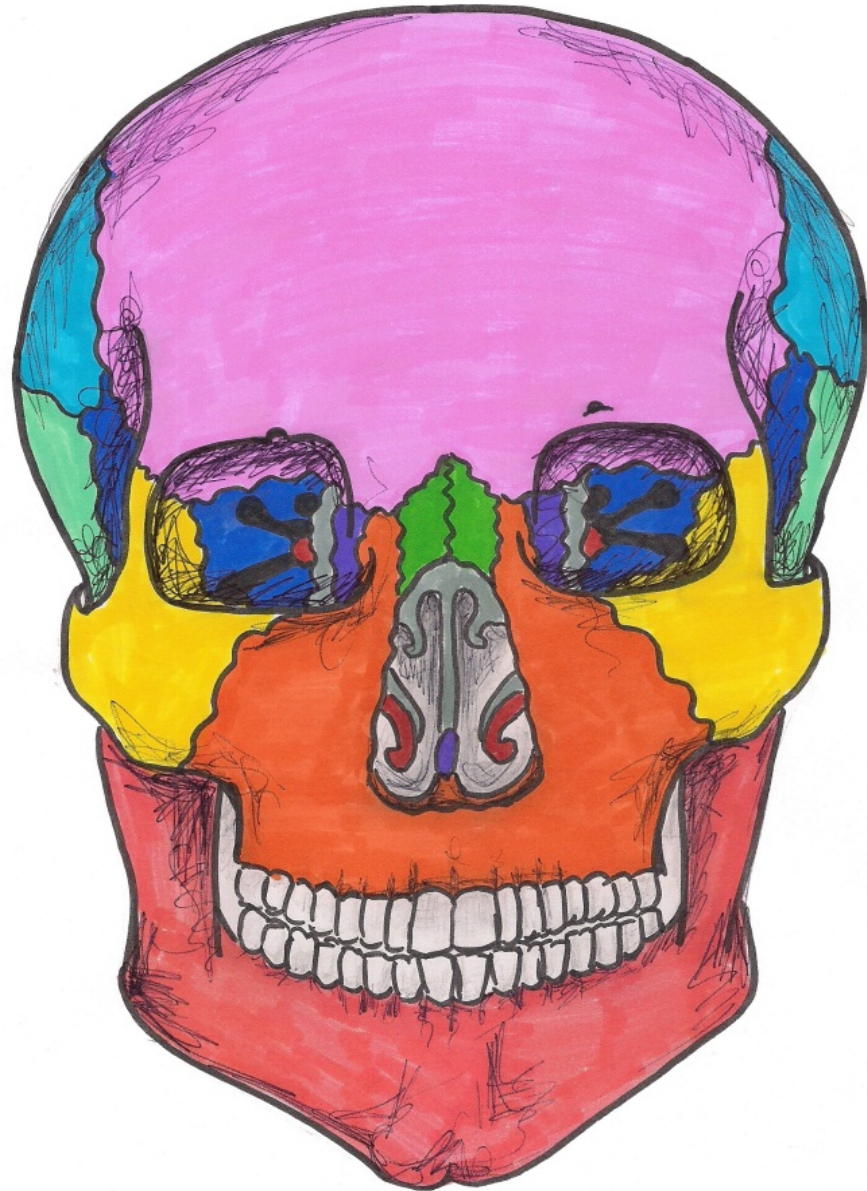
2/ Vue postérieure

3/ Vue supérieure :

4/ Vue antérieure :

A- Cavité nasale

B- Cavité orbitaire



- I- Le Rachis Cervical
- II- L' os hyoïde

- **III- Le Crâne :**

1/ Vue latérale

2/ Vue postérieure

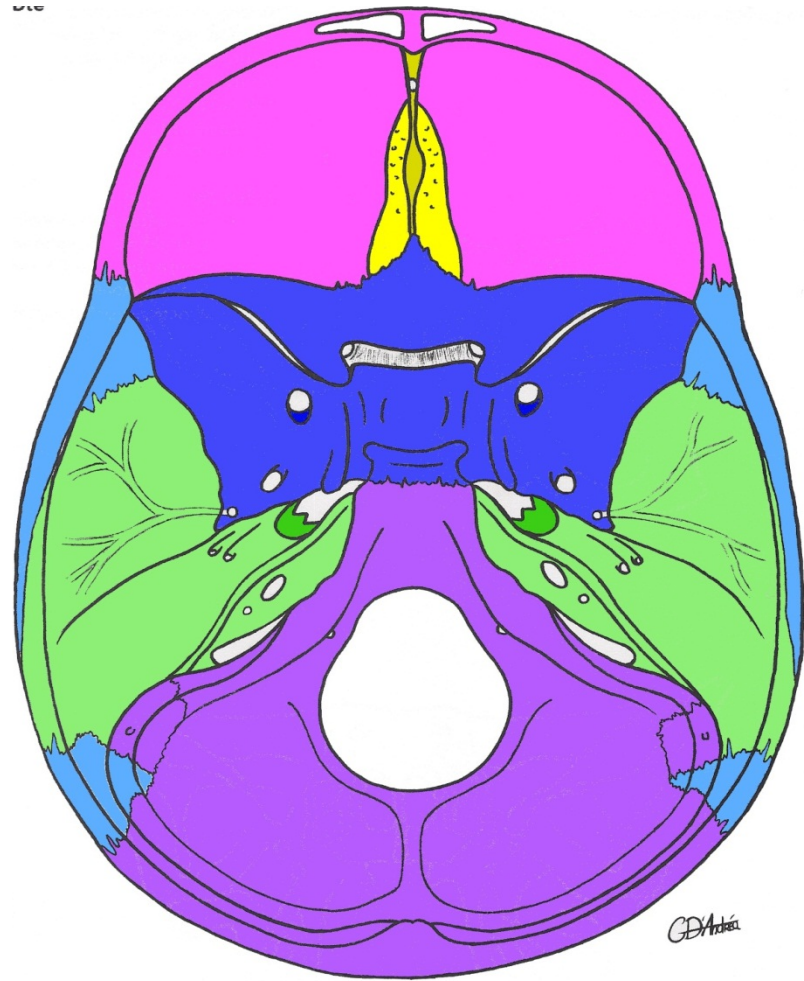
3/ Vue supérieure :

4/ Vue antérieure :

5/ Vue endocrânienne :

A- Les éléments osseux :

B- Les foramens :



Etages	Orifices	Eléments
Etage antérieur	Trou obturé = trou borgne → Fentes ethmoïdales → Lame criblée de l'ethmoïde →	/ / Filets nerveux du nerf olfactif: I
Etage moyen	Orifice du canal optique → FOS = Fente sphénoïdale → GAS : •Trou rond → •Trou ovale → •Trou épineux → Trou déchiré → Orifices des nerfs pétreux →	II III, IV, V ₁ , VI V ₂ V ₃ Artère Mningée Moyenne Artère Carotide Interne Nerfs pétreux
Etage postérieur	Foramen magnum → Trou condylien antérieur →	La moelle, la dure mère, les méninges spinales, l'artère vertébrale, le nerf XIm et les plexus veineux rachidiens XII

Topo sur les vaisseaux du cou :

