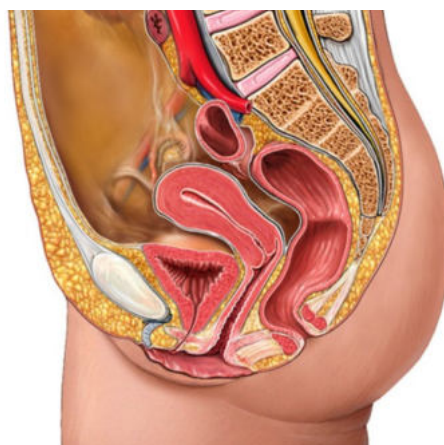


LAS

ANNATUT'

Anatomie Petit Bassin UE SANTÉ 5 [Année 2023-2024]



SOMMAIRE

1. Appareil Génital Féminin.....	3
Corrections : Appareil Génital Féminin.....	12
2. Appareil génital masculin.....	21
Corrections : Appareil génital masculin.....	30
3. Appareil urinaire et vascularisation.....	39
Corrections : Appareil urinaire et vascularisation.....	44
4. Parois du petit bassin.....	49
Corrections : Parois du petit bassin.....	54

- ❖ Qcm issus des Tutorats, classés par chapitre
- ❖ Correction détaillée

1. Appareil Génital Féminin

2022 – 2023 (Pr. Baqué & Pr. De Peretti)

QCM 1 : À propos de l'appareil génital féminin (AGF), donnez la (les) proposition(s) exacte(s) :

- A) À part l'ovaire, l'ensemble de l'AGF est péritonisé
- B) Le périnée cutané est formé d'un triangle centré sur le vagin et d'un triangle centré sur l'anus
- C) Le col de l'utérus repose sur la paroi antéro-supérieure du vagin
- D) Les ovaires sont des glandes amphicrines
- E) Les propositions A, B, C et D sont fausses

QCM 2 : À propos de l'innervation de l'appareil génital féminin, donnez la (les) proposition(s) exacte(s) :

- A) Le ¼ postérieur du périnée est innervé par le nerf rectal inférieur
- B) Les ¾ antérieurs sont innervés par les rameaux antérieurs de L1 et L2
- C) Le nerf pudendal est formé des rameaux antérieurs de S2/S3/S4
- D) L'AGF a une innervation orthosympathique
- E) Les propositions A, B, C et D sont fausses

QCM 3 : À propos de l'appareil génital féminin (AGF), donnez la (les) proposition(s) exacte(s) :

- A) Le vagin est concave en arrière
- B) Après badigeonnage à l'acide acétique, le col utérin devient rose en cas de cancer
- C) La trompe utérine possède 3 tuniques (muqueuse, musculaire, séreuse)
- D) L'utérus est péritonisé seulement sur sa face supérieure
- E) Les propositions A, B, C et D sont fausses

QCM 4 : À propos de l'appareil génital féminin (AGF), donnez la (les) proposition(s) exacte(s) :

- A) La corticale de l'ovaire a uniquement un rôle endocrine alors que la médulla a un rôle exocrine en plus
- B) Le lugol colore les cellules saines de l'utérus en brun
- C) Les trompes sont entièrement péritonisées
- D) Le ligament utéro-ovarien sous-tend le mésosalpinx
- E) Les propositions A, B, C et D sont fausses

QCM 5 : À propos de l'appareil génital féminin (AGF), donnez la (les) proposition(s) exacte(s) :

- A) L'utérus est antéversé et antéfléchi
- B) Le vagin se projette sur l'ischion
- C) Une partie du clitoris est issue d'une expansion des grandes lèvres
- D) Les glandes de Skene sécrètent la cyprine
- E) Les propositions A, B, C et D sont fausses

QCM 6 : À propos du ligament large, donnez la (les) proposition(s) exacte(s) :

- A) Le mésosalpinx est l'aileron supérieur
- B) Le mésovarium est l'aileron antérieur
- C) Le ligament rond sous-tend l'aileron postérieur
- D) Le méso-funiculaire sous-tend l'aileron inférieur
- E) Les propositions A, B, C et D sont fausses

QCM 7 : Vous êtes gynécologue. Madame Douglas vient vous voir pour faire un dépistage du cancer du col de l'utérus. Elle veut être sûre que tout va bien avant d'avoir un 3^{ème} enfant. Donnez la (les) proposition(s) exacte(s) :

- A) Au toucher rectal vous constatez que le col utérin de Mme D présente plusieurs diverticules
- B) Afin de visualiser le col utérin vous utiliserez un spéculum
- C) Vous pouvez utiliser 3 colorations pour dépister le cancer du col : acide acétique, lugol ou bleu de méthylène
- D) Le cancer apparaîtra blanc après coloration à l'acide acétique
- E) Les cellules utérines étant lugophiles, un col utérin sain deviendra brun après badigeonnage au lugol

QCM 8 : À propos de l'appareil génital féminin, donnez la (les) proposition(s) exacte(s) :

- A) Le péritoine viscéral se dépose sur le corps et le fond de l'utérus
- B) En dehors des petites lèvres on retrouve le sillon inter-labial
- C) En dedans des petites lèvres on retrouve le vestibule
- D) La commissure labiale postérieure des petites lèvres forme le frein du clitoris
- E) Les propositions A, B, C et D sont fausses

QCM 9 : À propos de l'appareil génital féminin, donnez la (les) proposition(s) vraie(s) :

- A) Les glandes urétrales de Skene permettent la lubrification vaginale
- B) Au niveau de son corps, le clitoris est rattaché à la symphyse pubienne par le ligament suspenseur du clitoris
- C) Le nerf pudendal innerve le périnée
- D) Le NFGP est un élément de stabilité des organes génitaux.
- E) Les propositions A, B, C et D sont fausses

QCM 10 : À propos de l'appareil génital féminin, on peut dire que : (*inspiré des annales*)

- A) C'est au niveau des plis palmés du corps de l'utérus que se développent les cancers du col (à la jonction corps/col)
- B) L'aile supérieure du ligament large est sous-tendue par l'artère ovarienne
- C) Un cancer de l'ovaire pourra rapidement donner des métastases péritonéales
- D) Le toucher vaginal permet d'explorer le recessus recto-utérin (de Douglas)
- E) Les propositions A, B, C et D sont fausses

QCM 11 : À propos de l'appareil génital féminin (AGF), donnez la (les) proposition(s) exacte(s) :

- A) Il comporte 2 parties : externe et interne (= pudendum)
- B) Les oviductes sont bilatérales et permettent le transfert de l'œuf
- C) L'ensemble de l'AGF est sous-péritonéal
- D) L'ensemble de l'AGF est péritonisé
- E) Les propositions A, B, C et D sont fausses

QCM 12 : À propos du périnée cutané, donnez la (les) proposition(s) exacte(s) :

- A) On l'appelle aussi périnée superficiel
- B) On le compare à un losange composé de deux triangles, gauche et droit
- C) Il est limité en avant par la symphyse pubienne et en arrière par le coccyx
- D) Il est composé des grandes et petites lèvres, du clitoris, de différentes glandes et du méat urétral (non exhaustif)
- E) Les propositions A, B, C et D sont fausses

QCM 13 : À propos du périnée cutané, donnez la (les) proposition(s) exacte(s) :

- A) Le mont de Vénus est en regard de la symphyse pubienne
- B) Les petites lèvres sont appelées « nymphes »
- C) Les glandes para-urétrales de Skene sont bilatérales et de part et d'autre du vagin
- D) Les glandes vestibulaires majeures sécrètent un liquide lubrifiant différent de la cyprine
- E) Les propositions A, B, C et D sont fausses

QCM 14 : À propos du périnée cutané, donnez la (les) proposition(s) exacte(s) :

- A) L'hymen peut prendre 4 formes différentes selon la vie génitale de la femme
- B) L'hymen est une membrane imperméable physiologiquement, et qui se percera lors d'un premier rapport
- C) Le clitoris et le bulbe vestibulaire (muscle en cornet) sont les corps érectiles de la femme
- D) Les corps érectiles sont superficiels
- E) Les propositions A, B, C et D sont fausses

QCM 15 : À propos du périnée, donnez la (les) proposition(s) exacte(s) :

- A) Le triangle antérieur est centré sur la fente uro-génitale
- B) Le triangle supérieur est innervé par le nerf pudendal en partie
- C) Le triangle postérieur est centré sur l'anus
- D) Le triangle inférieur est vascularisé par l'artère rectale inférieure
- E) Les propositions A, B, C et D sont fausses

QCM 16 : À propos de l'appareil génital interne, donnez la (les) proposition(s) exacte(s) :

- A) L'ensemble de l'appareil génital est intra-péritonéal
- B) L'ovaire est non péritonisé
- C) Le vagin est l'organe de la gestation
- D) Les oviductes sont bilatérales au niveau des cornes de l'utérus
- E) Les propositions A, B, C et D sont fausses

QCM 17 : À propos du périnée, donnez la (les) proposition(s) exacte(s) :

- A) Il a la forme d'un losange, séparé en 2 triangles, antérieur et postérieur
- B) Le triangle antérieur est inférieur et centré sur la fente uro-génitale
- C) Non, il est supérieur et centré sur l'orifice anal
- D) Le triangle postérieur est inférieur et centré sur l'orifice uro-génitale
- E) Les propositions A, B, C et D sont fausses

QCM 18 : À propos du périnée, quelles sont ses délimitations :

- A) La symphyse pubienne, en avant
- B) Le promontoire, en arrière
- C) Les tubérosités ischiatiques, en latéral
- D) Le rectum, en bas
- E) Les propositions A, B, C et D sont fausses

QCM 19 : À propos des différentes formes d'hymen, donnez la (les) proposition(s) exacte(s) :

- A) Il existe 4 formes d'hymen chez la femme vierge
- B) L'hymen de la femme primipare possède des caroncules hyménéales
- C) L'hymen de la femme nullipare possède des caroncules myrtiliformes
- D) L'hymen de la femme multipare n'existe pas
- E) Les propositions A, B, C et D sont fausses

QCM 20 : À propos du périnée, donnez la (les) proposition(s) exacte(s) :

- A) Le triangle antérieur est innervé en partie par les rameaux antérieur de L1 et L2
- B) Le nerf pudendal est formé par les rameaux postérieurs de S2/S3/S4
- C) Le nerf rectal inférieur est issu de S3
- D) L'artère rectale inférieure est issue de S4
- E) Les propositions A, B, C et D sont fausses

QCM 21 : À propos du péritoine et de ses réflexions, donnez la (les) proposition(s) exacte(s) :

- A) L'ovaire est intra-péritonéal et péritonisé
- B) La partie supérieure du vagin (au niveau du col de l'utérus) est péritonisé et forme en arrière le cul-de-sac recto-vaginal
- C) L'utérus est péritonisé sur ses faces supérieures et inférieures mais pas latérales
- D) La face supérieure de la vessie est péritonisé et forme en arrière le cul-de-sac utéro-vésical
- E) Les propositions A, B, C et D sont fausses

QCM 22 : À propos du périnée, donnez la (les) proposition(s) exacte(s) :

- A) Le triangle antérieur (ou supérieur) est centré sur l'orifice de l'urètre et celui du vagin
- B) Le triangle inférieur (ou postérieur) est centré sur l'anus
- C) Le périnée est délimité en latéral par les épines ischiatiques droite et gauche
- D) En avant il délimité par la symphyse pubienne, et en arrière par le coccyx
- E) Les propositions A, B, C et D sont fausses

QCM 23 : À propos de l'appareil génital féminin, donnez la (les) proposition(s) exacte(s) :

- A) Il existe 8 formes d'hymen
- B) Nullipare signifie qu'une femme n'a pas encore subi d'accouchement
- C) Primipare signifie « qui a subi un ou plusieurs accouchements »
- D) Multipare signifie que la femme est ménopausée
- E) Les propositions A, B, C et D sont fausses

QCM 24 : À propos du périnée musculaire, donnez la (les) proposition(s) exacte(s) :

- A) Il est superficiel
- B) La contraction des muscles en cornet permet l'érection féminine
- C) Le muscle constricteur de la vulve se trouve en dehors du bulbe-spongieux
- D) Le vestibule est en dedans des petites lèvres
- E) On retrouve les muscles transverses à droite et à gauche

QCM 25 : À propos de l'hymen, donnez la (les) proposition(s) exacte(s) :

- A) L'hymen est physiologiquement imperforé, il se perforera lors des premières règles
- B) L'hymen semi-annulaire est une forme d'hymen de la femme vierge
- C) Les caroncules hyménéales sont typiques de la femme nullipare
- D) Les caroncules myrtiliformes sont présents chez la femme multipare, et ont la forme de myrte
- E) Les propositions A, B, C et D sont fausses

QCM 26 : À propos de l'innervation du périnée, donnez la (les) proposition(s) exacte(s) :

- A) L'ensemble du triangle antérieur est innervé par L1 et L2
- B) Le nerf pudendal innerve le triangle postérieur en entier
- C) Le triangle inférieur est innervé par les rameaux postérieurs de S2/S3/S4
- D) Le périnée reçoit une innervation du système nerveux végétatif
- E) Les propositions A, B, C et D sont fausses

QCM 27 : À propos du périnée, donnez la (les) proposition(s) exacte(s) :

- A) Les petites lèvres se rejoignent par deux commissures labiales (antérieure et postérieure)
- B) La commissure labiale antérieure forme le capuchon du clitoris
- C) La commissure labiale postérieure forme le frein du clitoris
- D) Les différentes glandes du périnée se trouvent entre petites et grandes lèvres
- E) Les propositions A, B, C et D sont fausses

QCM 28 : À propos du périnée cutané, donnez la (les) proposition(s) exacte(s) :

- A) Les glandes urétrales sont également appelées glandes de Skene
- B) De part et d'autre du méat urétéral on trouve des glandes sécrétant un liquide lubrifiant différent de la cyprine
- C) Les Bartholinites entraînent une hypertrophie des glandes vestibulaires majeures entraînant une production excessive de cyprine
- D) Les grandes lèvres sont aussi appelées nymphes
- E) En regard de la symphyse pubienne on retrouve le mont de Vénus (ou mont du pubis)

QCM 29 : À propos du périnée, donnez la (les) proposition(s) exacte(s) :

- A) Le triangle uro-génital est innervé par L1
- B) Le triangle anal est innervé par L4
- C) Le triangle antérieur est innervé par le nerf pudendal
- D) Le triangle postérieur est innervé par le nerf pudendal
- E) Le triangle inférieur est innervé par L2

QCM 30 : Quels sont les nerfs innervant le périnée cutané antérieur

- A) S2
- B) L1
- C) L2
- D) L3
- E) S4

QCM 31 : À propos de l'appareil génital féminin, donnez la (les) proposition(s) exacte(s) :

- A) L'angle vaginal fait 60°
- B) Le frein du clitoris est recouvert par le capuchon
- C) Le clitoris est rattaché à la symphyse pubienne via le muscle érecteur du clitoris
- D) Les bulbes vestibulaires sont composés de 2 parties chacun
- E) Les propositions A, B, C et D sont fausses

QCM 32 : À propos du périnée, donnez la (les) proposition(s) exacte(s) :

- A) On peut retrouver un hymen cribiforme chez la femme vierge
- B) Les Bartholinites peuvent entraîner une sécheresse vaginale
- C) Les glandes vestibulaires majeures s'abouchent à la partie supérieure du vestibule
- D) Certains muscles en cornet, comme le muscle constricteur de la vulve, s'effacent à mesure des accouchements
- E) Les propositions A, B, C et D sont fausses

QCM 33 : À propos du vagin, donnez la (les) proposition(s) exacte(s) :

- A) Il se projette sur la symphyse pubienne
- B) Il est en arrière et en-dessous de la vessie
- C) Le fornix (= voûte du vagin) accueille le col de l'utérus et est accessible au toucher rectal
- D) Il possède 2 faces qui forment une cavité réelle
- E) Les propositions A, B, C et D sont fausses

QCM 34 : À propos du vagin, donnez la (les) proposition(s) exacte(s)

- A) Sa face antérieure à l'aspect d'un palais de chien
- B) Le trigone vaginal est la projection du trigone utérin
- C) Les rides transversales de la face antérieures sont peu marquées car elles s'estompent avec l'âge, alors que celles de la face postérieure sont très marquées
- D) Il est composé de 3 tuniques. La tunique externe correspond au péritoine tandis que la tunique interne correspond à une conjonctive
- E) Les propositions A, B, C et D sont fausses

QCM 35 : À propos de l'utérus, donnez la (les) proposition(s) exacte(s) :

- A) L'utérus est rétroversé et rétrofléchi physiologiquement
- B) On distingue le fond, le corps et le col (endocol + exocol) (liste exhaustive)
- C) 2 ligaments partent de la partie supéro-latérale du corps de l'utérus : ligament rond et ligament large
- D) Le col utérin varie selon la vie génitale de la femme
- E) Les propositions A, B, C et D sont fausses

QCM 36 : À propos des tuniques de l'utérus, donnez la (les) proposition(s) exacte(s) :

- A) L'utérus comporte 4 tuniques
- B) Le péritoine (tunique externe) se trouve sur les faces supérieures et inférieures
- C) Le fascia utérin tapisse, en dedans, le péritoine
- D) Le myomètre (tunique moyenne) est formé de 3 couches de fibres musculaires lisses
- E) Les propositions A, B, C et D sont fausses

QCM 37 : À propos des trompes et de l'ovaire, donnez la (les) proposition(s) exacte(s) :

- A) Les trompes sont formées de 4 portions : intra-utérine, isthme, ampoule, pavillon
- B) Les trompes sont péritonisée
- C) L'infundibulum s'ouvre dans la cavité utérine et possède des franges, notamment la frange ovarique qui recouvre l'ovaire
- D) L'ovaire est une glande amphicrine, c'est-à-dire qu'elle est à la fois un rôle exocrine (ovulation) et endocrine (oestrogènes/progestérone)
- E) Les propositions A, B, C et D sont fausses

QCM 38 : À propos de l'utérus, donnez la (les) proposition(s) exacte(s) :

- A) Le fond de l'utérus est aussi appelé lac spermatique
- B) Le myomètre est composé de 3 couches de fibres musculaires lisses
- C) L'endomètre est la tunique interne de l'utérus
- D) Le col utérin est composé de l'isthme, de l'endocol et de l'exocol
- E) Les propositions A, B, C et D sont fausses

QCM 39 : À propos des trompes, donnez la (les) proposition(s) exacte(s) :

- A) Les trompes sont entièrement péritonisée
- B) L'ampoule est le lieu de la fécondation
- C) La grossesse peut avoir lieu dans la trompe en physiologie
- D) La position des trompes varie au cours de la vie sexuelle de la femme
- E) Les propositions A, B, C et D sont fausses

QCM 40 : À propos des ovaires, donnez la (les) proposition(s) exacte(s) :

- A) L'ovaire possède une corticale (périphérique) et une médulla (centrale)
- B) La corticale de l'ovaire sécrète la progestérone
- C) Le méso de l'ovaire est appelé mésovarium
- D) L'ovaire est rattaché à l'utérus via la trompe
- E) Les propositions A, B, C et D sont fausses

QCM 41 : À propos du vagin, donnez la (les) proposition(s) exacte(s)

- A) Il se projette sur le foramen obturé
- B) Il fait un angle de 80° avec l'horizontal
- C) C'est un organe élastique
- D) Il est accessible au spéculum
- E) Les propositions A, B, C et D sont fausses

QCM 42 : À propos des organes génitaux féminins, donnez la (les) proposition(s) exacte(s) :

- A) On retrouve le col de l'utérus sur la paroi postéro-sup du vagin
- B) La colonne antérieure du vagin est en rapport avec l'uretère féminin
- C) Le col utérin est accessible au toucher vaginal
- D) Le ligament rond rejoint les grandes lèvres
- E) Les propositions A, B, C et D sont fausses

QCM 43 : À propos des organes génitaux interne féminins, donnez la (les) proposition(s) exacte(s) :

- A) Le vagin se projette sur l'ischion
- B) Le vagin se dirige vers le bas et l'arrière
- C) Le toucher vaginal permet d'examiner le col et le corps de l'utérus
- D) Le vagin est élastique
- E) Les propositions A, B, C et D sont fausses

QCM 44 : À propos des organes génitaux interne féminins, donnez la (les) proposition(s) exacte(s) :

- A) Le trigone vaginal est la projection du trigone vésical
- B) La cavité vaginale est réelle
- C) La tunique interne est un épithélium pavimenteux
- D) L'utérus à la forme d'un tronc de cône aplati
- E) Les propositions A, B, C et D sont fausses

QCM 45 : À propos des organes génitaux interne féminins, donnez la (les) proposition(s) exacte(s) :

- A) L'utérus est seulement péritonisé sur sa face supérieure
- B) Le myomètre est formé de cellules musculaires striées
- C) L'endomètre est rosé et lisse
- D) Le col de l'utérus a un aspect en « museau de tanche »
- E) Les propositions A, B, C et D sont fausses

QCM 46 : À propos des organes génitaux interne féminins, donnez la (les) proposition(s) exacte(s) :

- A) Le cancer du col de l'utérus touche majoritairement la femme âgée
- B) Les tumeurs du myomètre sont appelées myomes
- C) La séreuse des trompes utérines est la partie la plus interne
- D) Le ligament utero-ovarien part en avant des cornes utérines et rattache l'ovaire à l'utérus
- E) La médulla de l'ovaire sécrète l'oestrogène

QCM 47 : À propos des organes génitaux interne féminins, donnez la (les) proposition(s) exacte(s) :

- A) La trompe de la femme multipare à une direction transversale
- B) L'ovaire de la multipare est en avant de l'uretère
- C) L'ovaire de la femme nullipare est en arrière de l'uretère
- D) Le rôle exocrine de la corticale ovarienne est la sécrétion de progestérone
- E) Le mésovarium est sous-tendu par le ligament utero-ovarien

QCM 48 : À propos de l'appareil génital féminin, donnez la (les) proposition(s) exacte(s) :

- A) Le Noyau Fibreux central est un élément de stabilité des organes du petit bassin
- B) Au niveau de l'exocol l'endomètre forme des plis palmés
- C) La trompe est entièrement péritonisée
- D) L'utérus se projette sur le col de fémur
- E) Les propositions A, B, C et D sont fausses

QCM 49 : À propos des réflexions du péritoine, donnez la (les) proposition(s) exacte(s) :

- A) Il recouvre les parois antérieures et postérieures du vagin
- B) Il forme une ligne de réflexion autour de l'ovaire, le mésovarium
- C) Le cul-de-sac utérovésical est aussi appelé cul-de-sac de Douglas
- D) Sur les parois latérales de l'utérus les lignes de réflexions du péritoine forment le ligament large
- E) Le fond de l'utérus est recouvert de péritoine

QCM 50 : À propos du ligament large, donnez la (les) proposition(s) exacte(s) :

- A) Le ligament large est composé du mésomètre, du paramètre et de la zone des ailerons
- B) La zone des ailerons est la seule zone non péritonisée du ligament large
- C) Le paramètre est la zone plus effilée du ligament large
- D) Le ligament rond sous-tend l'aileron supérieur
- E) Le ligament rond sous-tend le méso-funiculaire

QCM 51 : À propos de l'AGF, donnez la (les) proposition(s) exacte(s) :

- A) Pour dépister un cancer du corps de l'utérus on peut utiliser de l'acide acétique
- B) Le col de l'utérus est rosé et sa forme varie au cours de la vie d'une femme
- C) L'isthme est la partie la plus dilatée de l'oviducte et est le lieu de la fécondation
- D) La corticale de l'ovaire contient les follicules ovariens
- E) L'orifice vaginale à un aspect en « museau de tanche »

QCM 52 : Parmi ces ligaments, le ou lesquel(s) sous-tendent le ligament large ?

- A) Ligament rond
- B) Ligament sacro-utérin
- C) Ligament sacro-épineux
- D) Ligament utéro-ovarien
- E) Ligament lombo-ovarien

QCM 53 : À propos de l'AGF, donnez la (les) proposition(s) exacte(s) :

- A) Un tissu conjonctif recouvre les parties latérales de l'utérus
- B) La tunique interne de l'utérus a 3 couches
- C) Le ligament rond part en avant des cornes de l'utérus et vient se perdre dans les petites lèvres
- D) Le trigone vaginal (sur le face antérieure du vagin) est la projection du trigone vésicale
- E) La colonne postérieure du vagin est en rapport avec l'urètre féminin

QCM 54 : À propos de l'appareil génital féminin, donnez la (les) proposition(s) exacte(s) :

- A) La clé de voute du périnée se trouve entre le vagin et le rectum
- B) Les cancers du col utérin ont lieu à la jonction isthme/endocol
- C) En cas de grossesses extra-utérines, il y a un risque de déchirure de la trompe
- D) Le col utérin d'une femme n'ayant jamais eu d'enfant est annulaire et régulier
- E) Les propositions A, B, C et D sont fausses

QCM 55 : À propos de l'appareil génital féminin, donnez la (les) proposition(s) exacte(s) :

- A) Les cellules vaginales sont lugophiles
- B) Les cellules du col utérin sont acidophiles
- C) Lors d'un dépistage du cancer du col utérin au lugol, on fera la biopsie dans la zone où les cellules se sont colorés, témoignant de la présence de cellules cancéreuses
- D) En cas de péritonite, les substances purulentes s'accumulent dans le cul-de-sac recto-utérin
- E) Les propositions A, B, C et D sont fausses

QCM 56 : À propos de l'appareil génital féminin, donnez la (les) proposition(s) exacte(s) :

- A) Le récessus recto-utérin (de Douglas) est bordé par le torus uterinus
- B) Sur une coupe sagittale du ligament large on retrouve deux éléments fibreux (ligament lombo-ovarien et utéro-sacré)
- C) L'articulation entre le vagin et le col utérin est appelé cul-de-sac cervico-vaginal (=fornix)
- D) Le fornix est le lac spermatique (lieu de l'éjaculation)
- E) Les propositions A, B, C et D sont fausses

QCM 57 : À propos du ligament large, on peut dire que : (relu par le professeur Baque)

- A) L'aileron postérieur est sous-tendu par le ligament utéro-sacré
- B) L'aileron supérieur est sous-tendu par le ligament lombo-ovarien
- C) C'est une formation péritonéale paire et symétrique sur les bords latéraux de l'utérus
- D) Les vaisseaux iliaques externes y circulent
- E) Les propositions A, B, C et D sont fausses

QCM 58 : À propos de l'appareil génital féminin, donnez la (les) proposition(s) vraie(s) :

- A) Les glandes urétrales de Skene permettent la lubrification vaginale
- B) Au niveau de son corps, le clitoris est rattaché à la symphyse pubienne par le ligament suspenseur du clitoris
- C) Le nerf pudendal innerve le périnée
- D) Le NFCP est un élément de stabilité des organes génitaux.
- E) Les propositions A, B, C et D sont fausses

QCM 59 : Chez une femme adulte vierge et nullipare examinée et installée en position de taille ou gynécologique on peut :

- A) Constater au toucher rectal, que l'orifice du col utérin est annulaire et régulier
- B) Retrouver un hymen cribiforme
- C) Voir le capuchon du clitoris en avant et au dessus du corps du clitoris
- D) Retrouver des poils de section polygonal au niveau du vestibule
- E) Les propositions A, B, C et D sont fausses

QCM 60 : À propos des angles du vagin on peut dire que

- A) L'angle vaginal est de 135°
- B) L'angle d'antéflexion de 135°
- C) L'angle d'antéversion est de 90°
- D) Son grand axe passe par S2
- E) Les propositions A, B, C et D sont fausses

QCM 61 : À propos des annexes de l'utérus, donnez la (les) proposition(s) exacte(s) :

- A) Le ligament rond traverse l'orifice inguinal profond
- B) Le ligament utéro-ovarien rejoint le pôle inférieur de l'ovaire
- C) Le ligament lombo-ovarien provient de l'aorte
- D) La frange de Richard est la seule qui ne soit pas libre dans la cavité péritonéale
- E) Les propositions A, B, C et D sont fausses

QCM 62 : À propos des pathologies de l'appareil génital féminin, donnez la (les) proposition(s) exacte(s) :

- A) Une maladie infectieuse peut être à l'origine de synéchie
- B) Les douleurs pelviennes peuvent avoir de nombreuses origines, surtout à gauche
- C) En cas de grossesse extra-utérine avec déchirure de la trompe, l'artère utérine se rompt brutalement. C'est une urgence vitale
- D) Une stérilité tubaire peut être d'origine tubaire (synéchies) mais pas péritonéale
- E) Les propositions A, B, C et D sont fausses

QCM 63 : À propos de l'appareil génital féminin, donnez la (les) proposition(s) exacte(s) :

- A) L'orifice du vagin est centré sur l'épine sciatique
- B) L'ovaire est dans la convexité de la trompe
- C) Le col utérin s'appuie sur la paroi postérieure et inférieure du vagin
- D) À l'examen gynécologique c'est surtout la paroi antérieure et supérieure qui sera visible
- E) Les propositions A, B, C et D sont fausses

QCM 64 : À propos de la vascularisation et de l'innervation de l'appareil génital féminin, donnez la (les) proposition(s) exacte(s) :

- A) Les vaisseaux iliaques sont recouverts de péritoine
- B) L'artère utérine donne l'artère ovarique
- C) Le périnée est innervé par le 1^{er} et 2^{ème} nerf lombaire spinal
- D) L'artère hypogastrique vascularise tous les organes pelviens
- E) Les propositions A, B, C et D sont fausses

QCM 65 : À propos de l'innervation et de la vascularisation de l'appareil génital féminin, on peut dire que :

- A) Le périnée est innervé par les 1^{er}, 2^{ème} et 3^{ème} myélomères sacrés
- B) Le tronc postérieur de l'artère iliaque interne donne des artères pour le vagin, l'utérus, le rectum et la vessie
- C) L'artère utérine est tortueuse car elle doit pouvoir se dilater lors de la grossesse
- D) L'artère ovarique s'anastomose avec les arcades ovariennes et tubaires, qui elles-mêmes sont des branches de l'artère utérine
- E) Les propositions A, B, C et D sont fausses

QCM 66 : À propos des différents moyens de stabilité et de fixité de l'appareil génital féminin, on peut dire que :

- A) Le noyau fibreux central du périnée est un élément de stabilité
- B) Le ligament lombo-ovarien est issue de l'aorte et rejoint le pôle inférieur de l'ovaire
- C) Le ligament utéro-sacré participe à la formation du torus utérinus
- D) Le ligament rond s'étend du mont du pubis jusqu'aux petites lèvres
- E) Les propositions A, B, C et D sont fausses

QCM 67 : À propos des différents angles de l'AGF, on peut dire que : (*relu et corrigé par le prof*)

- A) L'angle d'antéversion physiologique est de 135°
- B) L'angle vaginal créé par le muscle pubo-coccygien est de 60°, ouvert en arrière
- C) L'angle d'antéflexion de l'utérus est de 90°
- D) En cas de rétroversion, l'utérus est quasiment dans l'axe du vagin
- E) Les propositions A, B, C et D sont fausses

QCM 68 : À propos des différents ligaments de l'AGF, on peut dire que : (*relu et corrigé par le prof*)

- A) Le ligament rond rejoint le pôle inférieur de l'ovaire
- B) Le ligament lombo-ovarien rejoint le pôle supérieur de l'ovaire
- C) Le ligament utéro-ovarien rejoint l'orifice inguinal profond
- D) Le ligament utéro-sacré relie le corps de l'utérus et le sacrum en arrière
- E) Les propositions A, B, C et D sont fausses

QCM 69 : À propos de la vascularisation du périnée, donnez la (les) proposition(s) exacte(s) :

- A) Le périnée antérieur est vascularisé par l'artère fémorale
- B) Le périnée antérieur est vascularisé par l'artère hypogastrique
- C) Le périnée postérieur est parfois vascularisé par l'artère hypogastrique
- D) Le périnée postérieur est vascularisé par le nerf rectal inférieur
- E) En cas de traumatisme violent du petit bassin, il y a un risque majeur de nécrose vulvaire

Corrections : Appareil Génital Féminin**QCM 1 : BCD**

- A) Faux : les faces latérales de l'utérus et une grande partie du vagin n'est pas péritonisé
- B) Vrai
- C) Vrai
- D) Vrai : amphicrine= exocrine + endocrine
- E) Faux

QCM 2 : CD

- A) Faux : $\frac{1}{4}$ antérieur, et le nerf rectal inférieur innerve la marge anale
- B) Faux : $\frac{3}{4}$ postérieurs par le nerf pudendal
- C) Vrai
- D) Vrai
- E) Faux

QCM 3 : AC

- A) Vrai
- B) Faux : les cellules cancéreuses deviennent blanches
- C) Vrai
- D) Faux : face inférieure aussi
- E) Faux

QCM 4 : B

- A) Faux : c'est l'inverse. Corticale -> exocrine + endocrine. Médulla -> endocrine
- B) Vrai
- C) Faux : pas l'ostium ni la portion intra-utérine
- D) Faux : mésovarium
- E) Faux

QCM 5 : AB

- A) Vrai
- B) Vrai
- C) Faux : petites lèvres
- D) Faux : glandes de Bartholin
- E) Faux

QCM 6 : A

- A) Vrai
- B) Faux : postérieur
- C) Faux : antérieur
- D) Faux : antérieur. Il n'y a pas d'aileron inférieur
- E) Faux

QCM 7 : ABDE

- A) Vrai : confirmé par le prof à la SDR
- B) Vrai
- C) Faux : pas le bleu de méthylène
- D) Vrai
- E) Vrai

QCM 8 : ABC

- A) Vrai : confirmé par le prof à la SDR
- B) Vrai
- C) Vrai
- D) Faux : commissure labiale antérieure
- E) Faux

QCM 9 : BCD

- A) Faux : glandes PARA-urétrales de Skene
- B) Vrai
- C) Vrai
- D) Vrai : le NFCP est entre le vagin et le rectum
- E) Faux

QCM 10 : CD

- A) Faux : plis palmés du col. À la jonction endocol/exocol
- B) Faux : oviducte
- C) Vrai : car il est intra-péritonéal et non péritonisé
- D) Vrai
- E) Faux

QCM 11 : B

- A) Faux : pudendum = vulve, c'est la partie externe de l'AGF
- B) Vrai : oviductes = trompes utérines = trompes de Fallope
- C) Faux : l'ovaire est intra-péritonéal
- D) Faux : l'ovaire est non péritonisé. Seul l'utérus et les trompes sont péritonisés partiellement
- E) Faux

QCM 12 : ACD

- A) Vrai
- B) Faux : 2 triangles, supérieure et inférieur
- C) Vrai
- D) Vrai
- E) Faux

QCM 13 : AB

- A) Vrai
- B) Vrai
- C) Faux : elles sont au niveau de l'abouchement de l'urètre
- D) Faux : elles sécrètent bien la cyprine
- E) Faux

QCM 14 : E

- A) Faux : 6, pour la femme vierge il y a 4 formes
- B) Faux : l'hymen est perforé pour l'écoulement des premières règles, un hymen imperméable est pathologique
- C) Faux : le bulbe vestibulaire n'est pas un muscle. Il est entouré d'un muscle en cornet
- D) Faux : ils sont en profondeurs du périnée cutanée
- E) Vrai

QCM 15 : ABCD

- A) Vrai
- B) Vrai
- C) Vrai
- D) Vrai : triangle ant = sup ; triangle post = inf
- E) Faux

QCM 16 : BD

- A) Faux : sous-péritonéal. Seul l'ovaire est intra-péritonéal
- B) Vrai
- C) Faux : c'est l'utérus. Le vagin est l'organe de la copulation
- D) Vrai : oviductes = trompes utérines
- E) Faux

QCM 17 : A

- A) Vrai
- B) Faux : triangle antérieur = supérieur, centré sur la fente uro-génitale
- C) Faux : cf.B
- D) Faux : triangle postérieur = inférieur, centré sur la fente anale
- E) Faux

QCM 18 : AC

- A) Vrai
- B) Faux : coccyx en arrière
- C) Vrai
- D) Faux : n'importe quoi
- E) Faux

QCM 19 : A

- A) Vrai : annulaire, semi-lunaire, labié, cribiforme
- B) Faux : c'est la femme nullipare
- C) Faux : c'est celui de la femme multipare
- D) Faux : cf.C
- E) Faux

QCM 20 : A

- A) Vrai
- B) Faux : rameaux ANTÉRIEURS
- C) Faux : le nerf rectal inférieur est issue de S4
- D) Faux : n'importe quoi, elle est issue de l'artère pudendale interne ou hypogastrique
- E) Faux

QCM 21 : CD

- A) Faux : NON péritonisé ++++
- B) Faux : le vagin est péritonisé seulement dans la partie postérieure du fornix (via le cul-de-sac de Douglas)
- C) Vrai
- D) Vrai
- E) Faux

QCM 22 : ABD

- A) Vrai
- B) Vrai
- C) Faux : par les tubérosités ischiatiques
- D) Vrai
- E) Faux

QCM 23 : B

- A) Faux : 6
- B) Vrai
- C) Faux : un seul accouchement
- D) Faux : n'importe quoi, ça signifie qu'elle a eu plusieurs accouchements
- E) Faux

QCM 24 : BE

- A) Faux : profond
- B) Vrai
- C) Faux : en dedans
- D) Faux : énoncé ! L'item est vrai mais concerne le périnée cutané
- E) Vrai

QCM 25 : CD

- A) Faux : justement c'est pathologique s'il n'est pas perforé avant les premières règles
- B) Faux : il n'existe pas !! C'est semi-Lunaire ! (Déso pour le piège de merde :D)
- C) Vrai
- D) Vrai
- E) Faux

QCM 26 : BD

- A) Faux : la moitié antérieure du triangle antérieure seulement
- B) Vrai
- C) Faux : rameaux antérieurs
- D) Vrai : cf vos cours de SN
- E) Faux

QCM 27 : AB

- A) Vrai
- B) Vrai
- C) Faux : commissure labiale antérieure
- D) Faux : en dedans des petites lèvres, au niveau du vestibule
- E) Faux

QCM 28 : E

- A) Faux : c'est les glandes para-urétrales
- B) Faux : méat urétral (sorry mais c'est un piège que le prof peut faire)
- C) Faux : au contraire il y aura une sécheresse du pudendum car les glandes sont bouchées
- D) Faux : c'est les petites lèvres
- E) Vrai

QCM 29 : ACD

- A) Vrai
- B) Faux : S4
- C) Vrai
- D) Vrai
- E) Faux : triangle supérieur ou antérieur

QCM 30 : ABCE

- A) Vrai
- B) Vrai
- C) Vrai
- D) Faux : S3
- E) Vrai

QCM 31 : E

- A) Faux : 135°
- B) Faux : le gland est recouvert par le capuchon. Le frein du clitoris est une extension des petites lèvres
- C) Faux : le quoi ?? Ce muscle n'existe pas. Le clitoris est rattaché à la symphyse pubienne par le LIGAMENT suspenseur du clitoris
- D) Faux : le bulbe vestibulaire est unique mais composé de 2 parties D & G
- E) Vrai

QCM 32 : AB

- A) Vrai
- B) Vrai
- C) Faux : moyenne ou postérieure
- D) Faux : le muscle constricteur de la vulve n'est pas un muscle en cornet !!
- E) Faux

QCM 33 : BC

- A) Faux : la vagin se projette sur l'ischion
- B) Vrai
- C) Vrai
- D) Faux : le vagin est une cavité virtuelle (= qui peut être créer)
- E) Faux

QCM 34 : A

- A) Vrai
- B) Faux : c'est la projection du trigone vésical
- C) Faux : c'est l'inverse. Même si les rides antérieures s'estompent elles restent beaucoup plus marquée que celles postérieures
- D) Faux : tunique externe = conjonctive.
- E) Faux

QCM 35 : D

- A) Faux : antéfléchi et antéversé
- B) Faux : attention à ne pas oublier l'isthme qui se trouve entre corps et col
- C) Faux : ligament rond et ligament utero-ovarien. Le ligament large c'est autre chose on en parlera plus tard :D
- D) Vrai
- E) Faux

QCM 36 : BD

- A) Faux : 3
- B) Vrai
- C) Faux : par pitié non ! Le fascia utérin est sur les parties latérales de l'utérus +++ Là où il n'y a pas de péritoine !
- D) Vrai : externe longitudinale, moyenne circulaire, interne plexiforme
- E) Faux

QCM 37 : ABD

- A) Vrai
- B) Vrai : attention pas entièrement
- C) Faux : cavité péritonéale
- D) Vrai
- E) Faux

QCM 38 : BC

- A) Faux : lac spermatique = fornix du vagin
- B) Vrai
- C) Vrai
- D) Faux : l'isthme est la jonction entre le corps et le col
- E) Faux

QCM 39 : BD

- A) Faux : pas la portion intra-utérine, ni l'ostium du pavillon
- B) Vrai : dans son tiers externe (coucou l'embryo <3)
- C) Faux : c'est une grossesse extra-utérine. C'est pathologique et une urgence vitale
- D) Vrai
- E) Faux

QCM 40 : ABC

- A) Vrai
- B) Vrai
- C) Vrai
- D) Faux : via le ligament utero-ovarien
- E) Faux

QCM 41 : CD

- A) Faux : sur l'ischion
- B) Faux : 60°
- C) Vrai : il est extensible
- D) Vrai
- E) Faux

QCM 42 : CD

- A) Faux : parois antéro-sup
- B) Faux : uRÊtre (attention c'est un piège que le prof peut faire)
- C) Vrai
- D) Vrai
- E) Faux

QCM 43 : AD

- A) Vrai
- B) Faux : le bas et l'avant
- C) Faux : seulement le col
- D) Vrai
- E) Faux

QCM 44 : ACD

- A) Vrai
- B) Faux : virtuelle
- C) Vrai
- D) Vrai
- E) Faux

QCM 45 : CD

- A) Faux : inférieure aussi
- B) Faux : lisses
- C) Vrai
- D) Vrai
- E) Faux

QCM 46 : BE

- A) Faux : femme jeune
- B) Vrai
- C) Faux : externe
- D) Faux : en arrière
- E) Vrai

QCM 47 : E

- A) Faux : postérieure
- B) Faux : arrière
- C) Faux : avant
- D) Faux : exocrine = excrétion des ovocytes
- E) Vrai

QCM 48 : A

- A) Vrai
- B) Faux : endocol
- C) Faux
- D) Faux : c'est nimp j'avais plus d'inspi
- E) Faux

QCM 49 : DE

- A) Faux, seulement la partie postéro-supérieure, au niveau du fornix
- B) Faux, autour du ligament utéro-ovarien. L'ovaire est non péritonisé !!!
- C) Faux, cul-de-sac de Douglas = recto-utéro-vaginal
- D) Vrai
- E) Vrai

QCM 50 : AE

- A) Vrai
- B) Faux : n'importe quoi. Le ligament large c'est du péritoine donc la zone des ailerons est forcément péritonisée
- C) Faux : c'est le mésomètre
- D) Faux : antérieur
- E) Vrai

QCM 51 : BD

- A) Faux : cancer du COL
- B) Vrai
- C) Faux : c'est l'ampoule
- D) Vrai
- E) Faux : c'est le col utérin

QCM 52 : AD

- A) Vrai
- B) Faux
- C) Faux
- D) Vrai
- E) Faux

QCM 53 : AD

- A) Vrai : le fascia utérin
- B) Faux : c'est la tunique moyenne, le myomètre
- C) Faux : grandes lèvres
- D) Vrai
- E) Faux : colonne antérieure

QCM 54 : ACD

- A) Vrai
- B) Faux : jonction endocol/exocol
- C) Vrai
- D) Vrai
- E) Faux

QCM 55 : D

- A) Faux : c'est les cellules du col utérin
- B) Faux : c'est les cellules cancéreuses
- C) Faux : lors d'une coloration au lugol les cellules cancéreuses ne se colorent pas. On prélève donc dans la zone non colorée
- D) Vrai : c'est un synonyme du cul-de-sac de Douglas
- E) Faux

QCM 56 : ACD

- A) Vrai
- B) Faux : ligaments utéro-ovarien et ligament rond
- C) Vrai
- D) Vrai : confirmé par le prof à la SDR
- E) Faux

QCM 57 : C

- A) Faux : par le ligament utéro-ovarien
- B) Faux : par l'oviducte
- C) Vrai
- D) Faux
- E) Faux

QCM 58 : BCD

- A) Faux : glandes PARA-urétrales de Skene
- B) Vrai
- C) Vrai
- D) Vrai : le NFPC est entre le vagin et le rectum
- E) Faux

QCM 59 : ABC

- A) Vrai : confirmé par le prof à la SDR
- B) Vrai
- C) Vrai
- D) Faux
- E) Faux

QCM 60 : AD

- A) Vrai
- B) Faux : c'est l'utérus qui possède cet angle, pas le vagin (attention énoncé)
- C) Faux : idem B
- D) Vrai
- E) Faux

QCM 61 : ABCD

- A) Vrai
- B) Vrai
- C) Vrai
- D) Vrai
- E) Faux

QCM 62 : A

- A) Vrai
- B) Faux : surtout à droite, car il y a l'appendice
- C) Faux : c'est l'arcade tubaire qui se rompt
- D) Faux : elle peut être d'origine péritonéale notamment suite à une péritonite
- E) Faux

QCM 63 : CD

- A) Faux : c'est le col de l'utérus qui est centré sur l'épine sciatique
- B) Faux : concavité
- C) Vrai : le vagin est une cavité virtuelle donc le col sort au niveau de la paroi antérieure et prend appui sur la paroi postérieure (hors pénétration évidemment)
- D) Vrai
- E) Faux

QCM 64 : ACD

- A) Vrai
- B) Faux : arcade ovarienne, l'artère ovarique vient de l'aorte
- C) Vrai
- D) Vrai
- E) Faux

QCM 65 : CD

- A) Faux : S2, S3, S4
- B) Faux : tronc antérieur
- C) Vrai
- D) Vrai
- E) Faux

QCM 66 : AC

- A) Vrai
- B) Faux : pôle supérieur
- C) Vrai
- D) Faux : petites lèvres
- E) Faux

QCM 67 : D

- A) Faux : 90°
- B) Faux : 135°
- C) Faux : 135°
- D) Vrai
- E) Faux

QCM 68 : B

- A) Faux : c'est le ligament utéro-ovarien
- B) Vrai
- C) Faux : ligament rond
- D) Faux : le col ou l'isthme
- E) Faux

QCM 69 : ABC

- A) Vrai
- B) Vrai
- C) Vrai
- D) Faux : artère !!
- E) Faux : la vascularisation de la vulve n'est quasi jamais compromise. La nécrose vulvaire est une complication extrêmement rare

2. Appareil génital masculin

2022 – 2023 (Pr. Baqué & Pr. De Peretti)

QCM 1 : A propos de l'appareil génital masculin et de la prostate, indiquez la (les) réponse(s) exacte(s) :

- A) La prostate est un organe sexuel secondaire
- B) La prostate ne joue aucun rôle dans la maturation du sperme, qui ne dépend que des testicules
- C) Les uretères pénètrent la vessie à sa face antérieure
- D) Le sphincter strié de l'urètre se situe au-dessus du bec de la prostate
- E) Les gonades sont contenues dans un étui péritonéal que l'on appelle le mésotestis

QCM 2 : A propos de l'appareil génital masculin, indiquez la (les) réponse(s) exacte(s) :

- A) Les glandes bulbo-urétrales se situent au niveau de l'urètre membraneux
- B) Ces glandes sécrètent un liquide qui prépare le passage du sperme, ce qui permet la lubrification de l'appareil génital
- C) La fameuse forme en châtaigne de la prostate est reconnaissable lors d'un toucher rectal
- D) Les vésicules séminales sont également palpables lors du toucher rectal lorsqu'elles sont pathologiques
- E) Les propositions A, B, C et D sont fausses

QCM 3 : A propos de la prostate, indiquez la (les) réponse(s) exacte(s) :

- A) La prostate peut être délimitée en antérieur et en postérieur, ou en crânial et caudal
- B) Les parties crâniale et caudale sont touchées par les mêmes pathologies
- C) L'isthme de la prostate est sa partie postérieure
- D) L'utricule prostatique se situe dans la partie antérieure de la prostate
- E) Avant l'éjaculation, le sperme va s'accumuler au niveau de l'utricule prostatique

QCM 4 : A propos de l'appareil génital masculin, indiquez la (les) réponse(s) exacte(s) :

- A) La verge se prolonge par le prépuce
- B) Le prépuce recouvre le gland
- C) Le scrotum forme la peau des bourses
- D) Le rafe médian est observable au niveau du scrotum
- E) Les propositions A, B, C et D sont fausses

QCM 5 : A propos de l'appareil génital masculin, indiquez la (les) réponse(s) exacte(s) :

- A) Les corps érectiles forment la verge et permettent l'érection
- B) Les corps bulbo-spongieux se réunissent en canon de fusil au niveau du corps de la verge
- C) Le corps caverneux possède une partie postérieure qui est le bulbe et une partie effilée qui entoure l'urètre bulbo-spongieux
- D) Le prépuce s'insère au niveau du sillon balanopréputial
- E) Les vaisseaux superficiels et profonds de la verge sont situés à sa partie ventrale

QCM 6 : A propos de l'appareil génital masculin, indiquez la (les) réponse(s) exacte(s) :

- A) Le canal éjaculateur possède au toucher une sensation en corde de fouet
- B) Le sperme s'accumule dans les vésicules séminales entre les éjaculations
- C) Le testicule est une glande endocrine car il sécrète les spermatozoïdes
- D) Le testicule est une glande exocrine car il sécrète les hormones masculines
- E) Les propositions A, B, C et D sont fausses

QCM 7 : A propos de l'appareil urogénital masculin, indiquez la (les) réponse(s) exacte(s) :

- A) La prostate a la forme d'une noix
- B) Le sphincter strié de l'urètre est de contraction involontaire
- C) Les canaux déférents pénètrent la prostate au niveau de son bec
- D) Les gonades sont contenues dans les bourses
- E) Les propositions A, B, C et D sont fausses

QCM 8 : A propos de l'appareil urogénital masculin, indiquez la (les) réponse(s) exacte(s) :

- A) Les glandes bulbo-urétrales ne possèdent pas de rôle dans la lubrification de l'appareil génital masculin
- B) L'urètre membranacé traverse le sphincter strié de l'urètre
- C) L'urètre présente une dilatation à l'intérieur de la prostate que l'on appelle le sinus prostatique
- D) A la partie postérieure de ce sinus se trouve le colliculus spermatique, qui est une petite surélévation
- E) A la partie supérieure du colliculus spermatique se trouvent les ouvertures des canaux éjaculateurs

QCM 9 : A propos de l'éjaculation masculine, indiquez la (les) réponse(s) exacte(s) :

- A) Le sperme s'accumule au niveau de l'utricule prostatique avant l'éjaculation
- B) Le sperme s'accumule au niveau du sinus prostatique avant l'éjaculation
- C) Le sphincter lisse de la vessie reste fermé durant l'éjaculation
- D) L'éjaculation est permise par la contraction de la prostate et de la vessie sous l'influence du système nerveux parasympathique
- E) Les vésicules séminales ne se contractent pas durant l'éjaculation

QCM 10 : A propos de la prostate, indiquez la (les) réponse(s) exacte(s) :

- A) L'isthme de la prostate est sa partie antérieure
- B) Au niveau de l'isthme se trouve la fente de la prostate, qui est horizontale et médiane
- C) L'utricule prostatique possède la même origine embryologique que le vagin
- D) Les adénomes prostatiques donnent rapidement des troubles urinaires
- E) Les propositions A, B, C et D sont fausses

QCM 11 : A propos de l'appareil génital masculin, indiquez la (les) réponse(s) exacte(s) :

- A) Le toucher rectal permet de sentir la prostate en arrière du rectum
- B) La face ventrale de la verge correspond à la face contre le ventre en érection
- C) Les corps caverneux sont aussi appelés ischio-caverneux
- D) Si le corps bulbo-spongieux possédait une véritable érection et non pas simplement une intumescence, il obstruerait l'urètre spongieux et le sperme ne pourrait pas sortir
- E) Les propositions A, B, C et D sont fausses

QCM 12 : A propos de la coupe de section transversale de la verge, indiquez la (les) réponse(s) exacte(s) :

- A) On peut apercevoir la section de l'urètre dans le corps caverneux
- B) On peut également apercevoir les artères profondes du corps spongieux
- C) Les vaisseaux superficiels de la verge sont situés sur sa face ventrale
- D) Donc une pression au niveau de la face ventrale entraîne une diminution du retour veineux
- E) L'anat petit bassin vous aime !!

QCM 13 : A propos de la prostate, indiquez la (les) propositions exacte(s) :

- A) La prostate a la forme d'une châtaigne à base inférieure
- B) Elle est prolongée par un bec dans sa partie supérieure
- C) La prostate est un organe uniquement glandulaire
- D) La partie crâniale de la prostate est touchée par les adénomes prostatiques
- E) La partie caudale de la prostate est touchée par les adénomes prostatiques

QCM 14 : A propos de l'appareil génital masculin, indiquez la (les) réponses exacte(s) :

- A) La prostate est accessible au toucher rectal
- B) Les glandes séminales sont accessibles au toucher rectal physiologiquement
- C) Les glandes séminales accumulent le sperme entre les éjaculations
- D) La verge est décrite au repos avec une face ventrale antérieure et une face dorsale postérieure
- E) Le rafé médian n'est pas visible sur une vue périnéale en position de taille

QCM 15 : A propos de l'appareil génital masculin, indiquez la (les) réponses exacte(s) :

- A) Les corps caverneux s'insèrent sur les branches ischio-pubiennes
- B) Les corps caverneux possèdent une véritable érection
- C) Le corps bulbo-spongieux possède une véritable érection
- D) Les muscles en cornet enveloppent les racines des corps caverneux et le bulbe du corps spongieux
- E) En se contractant, ces muscles en cornet permettent d'améliorer le durcissement des corps érectiles

QCM 16 : A propos de l'appareil génital masculin, indiquez la (les) réponses exacte(s) :

- A) L'érection est une interruption du retour veineux
- B) Les fascias superficiels et profonds entourent les veines et les artères superficielles et profondes du dos de la verge
- C) Les fascias superficiels et profonds entourent les veines et les artères superficielles et profondes de la face ventrale de la verge
- D) Le canal déférent possède une sensation en corde de fouet au toucher
- E) Chaque testicule est recouvert en cimier de casque par le canal déférent qui se prolonge par l'épididyme

QCM 17 : A propos de l'appareil génital masculin, indiquez la (les) réponses exacte(s) :

- A) Les glandes séminales sont situées à la face antérieure de la prostate
- B) Le testicule est une glande endocrine
- C) Le testicule est une glande exocrine
- D) La gonade masculine est le testicule
- E) Les propositions A, B, C et D sont fausses

QCM 18 : A propos de l'appareil génital masculin, indiquez la (les) réponses exacte(s) :

- A) Les canaux éjaculateurs sont formés par la réunion des conduits des glandes séminales et des conduits déférents
- B) Les canaux éjaculateurs sont formés à l'intérieur de la prostate
- C) Le trajet du sperme de la sécrétion à l'éjaculation est : épидидyme, canal déférent, canal éjaculateur, urètre membraneux, urètre spongieux, urètre prostatique
- D) Si le sphincter lisse de la vessie n'est pas fermé l'éjaculation peut être rétrograde
- E) Les propositions A, B, C et D sont fausses

QCM 19 : À propos de l'appareil génital masculin, indiquez la (les) proposition(s) exacte(s) :

- A) Le conduit déférent possède 3 portions : une portion intra-scrotale, une portion funiculaire et une portion intra-prostatique
- B) La portion funiculaire du conduit déférent n'est pas palpable
- C) Lors des vasectomies, le conduit déférent est ligaturé au niveau de sa portion intra-scrotale
- D) Le sperme est le mélange entre les spermatozoïdes et le liquide séminal, tous deux produits par les testicules
- E) Les propositions A, B, C et D sont fausses

QCM 20 : À propos des testicules, indiquez la (les) proposition(s) exacte(s) :

- A) Les testicules ont la forme d'œufs de pigeon
- B) Ils font en moyenne 3 à 4 centimètres de long physiologiquement
- C) Ils sont palpables à travers le scrotum
- D) Il existe un sillon entre le testicule et l'épididyme
- E) Les propositions A, B, C et D sont fausses

QCM 21 : À propos du cordon spermatique, indiquez la (les) proposition(s) exacte(s) :

- A) Le cordon spermatique s'engage dans l'orifice inguinal superficiel
- B) Il contient l'artère spermatique, les veines spermatiques, les fascias spermatiques externes et internes, ainsi que le ligament de Cloquet
- C) Les veines spermatiques droites se drainent dans la veine cave inférieure
- D) Les veines spermatiques gauches se drainent dans la veine cave inférieure
- E) Les propositions A, B, C et D sont fausses

QCM 22 : À propos de l'appareil génital masculin, indiquez la (les) proposition(s) exacte(s) :

- A) Les muscles crémastrs sont importants pour la régulation de la température des testicules
- B) L'artère funiculaire est issue de l'artère épigastrique
- C) Les corps caverneux se réunissent en canon de fusil au niveau du corps de la verge
- D) La partie effilée du corps bulbo-spongieux entoure l'urètre bulbo-spongieux
- E) Les propositions A, B, C et D sont fausses

QCM 23 : À propos de la prostate, indiquez la (les) proposition(s) exacte(s) :

- A) La prostate est limitée en 2 lobes droit et gauche par un sillon médian
- B) Les maladies de la prostate entraînent des complications urinaires, et les maladies urinaires entraînent des maladies de la prostate
- C) L'utricule prostatique est une dilatation de l'urètre à l'intérieur de la prostate
- D) Le colliculus spermatique est un vestige müllerien
- E) Les propositions A, B, C et D sont fausses

QCM 24 : A propos de l'appareil génital masculin, indiquez la (les) proposition(s) exacte(s) :

- A) L'orifice inguinal superficiel, orifice dans lequel s'engage le cordon spermatique, est limité par les piliers externe et interne de la portion aponévrotique de l'oblique externe
- B) La cryptorchidie, qui est la non-descente du testicule, s'opère chirurgicalement
- C) L'artère épigastrique limite en dedans l'orifice inguinal profond
- D) Le cordon spermatique contient une partie de péritoine
- E) Les propositions A, B, C et D sont fausses

QCM 25 : A propos de la prostate, indiquez la (les) proposition(s) exacte(s) :

- A) Le sillon médian de la prostate délimite les lobes droit et gauche
- B) La prostate est un carrefour à 2 voies
- C) Le cancer de la prostate est peu influencé par des facteurs environnementaux
- D) Lors d'un cancer de la prostate, l'apparition d'un nodule palpable au toucher rectal précède l'élévation du PSA
- E) Les propositions A, B, C et D sont fausses

QCM 26 : A propos du conduit déférent et du canal inguinal, indiquez la (les) proposition(s) exacte(s) :

- A) Le conduit déférent est composé de 3 portions, dont une portion pelvienne qui traverse le canal inguinal
- B) Afin de stériliser un homme, on réalise une vasectomie en ligaturant la portion funiculaire du conduit déférent
- C) La paroi antérieure du canal inguinal est formée par le tendon conjoint
- D) La lacune vasculaire est constituée de l'artère fémorale en dehors et de la veine fémorale en dedans
- E) Les propositions A, B, C et D sont fausses

QCM 27 : A propos des testicules, indiquez la (les) proposition(s) exacte(s) :

- A) Le testicule, ou gonade de l'homme, est contenu dans un étui péritonéal appelé vaginale
- B) Le testicule possède un grand axe oblique de haut en bas et d'arrière en avant
- C) Le cancer du testicule est une maladie de l'homme vieillissant
- D) Le cancer du testicule est une maladie entraînant de nombreuses complications
- E) Les propositions A, B, C et D sont fausses

QCM 28 : A propos du cordon spermatique, indiquez la (les) proposition(s) exacte(s) :

- A) Le conduit déférent est centré par le cordon spermatique
- B) Le cordon spermatique contient l'artère testiculaire et les veines spermatiques sous forme de plexus
- C) Une lésion du contenu vasculaire du cordon spermatique peut entraîner une ischémie testiculaire, voir une nécrose
- D) Le cordon spermatique ne contient pas de péritoine
- E) Les propositions A, B, C et D sont fausses

QCM 29 : A propos de l'appareil génital masculin, indiquez la (les) proposition(s) exacte(s) :

- A) Les muscles crémastrs sont issus des fibres musculaires de l'oblique externe
- B) Les corps caverneux ne possèdent pas de véritable érection mais simplement une intumescence
- C) Les vésicules séminales ne sont accessibles au toucher rectal qu'en cas de pathologie
- D) Les corps érectiles sont enveloppés dans leur partie postérieure par des muscles en cornet
- E) Les propositions A, B, C et D sont fausses

QCM 30 : A propos de la prostate, indiquez la (les) proposition(s) exacte(s) :

- A) Les adénomes de la prostate donnent à la fois des symptômes irritatifs et des symptômes obstructifs
- B) Les cancers de la prostate donnent des signes urinaires très précoces
- C) La prostate est un organe myoglandulaire
- D) Le sinus prostatique est une dilatation de l'urètre prostatique
- E) Les propositions A, B, C et D sont fausses

QCM 31 : A propos de l'appareil génital masculin, indiquez la (les) réponses exacte(s) :

- A) La verge est décrite au repos avec une face ventrale antérieure et une face dorsale postérieure
- B) Les muscles en cornet enserrant les racines des corps caverneux et le bulbe du corps spongieux
- C) Le bulbe est la partie antérieure du corps bulbo-spongieux
- D) L'épididyme possède une sensation en corde de fouet au toucher
- E) Les propositions A, B, C et D sont fausses

QCM 32 : A propos de l'appareil génital masculin et de la prostate, indiquez la (les) réponses exacte(s) :

- A) La partie crâniale de la prostate est touchée par les adénomes prostatiques
- B) La partie caudale de la prostate est touchée par les cancers
- C) Le sinus prostatique est une dilatation de l'urètre à l'intérieur de la prostate
- D) Les vésicules séminales et la prostate se contractent au moment de l'éjaculation
- E) Les propositions A, B, C et D sont fausses

QCM 33 : A propos de l'appareil génital masculin, indiquez la (les) réponses exacte(s) :

- A) Les glandes séminales ont la forme de massues d'hercule avec un manche
- B) La prostate a la forme d'une châtaigne à base supérieure
- C) Le sphincter lisse de la vessie se contracte sous l'effet d'un influx orthosympathique au moment de l'éjaculation
- D) Les vésicules séminales et la prostate se contractent sous l'effet d'un influx parasymphathique au moment de l'éjaculation
- E) Les propositions A, B, C et D sont fausses

QCM 34 : A propos de l'appareil génital masculin et de la prostate, indiquez la (les) réponses exacte(s) :

- A) Les canaux éjaculateurs sont formés par la réunion des conduits des glandes séminales et des canaux déférents à l'extérieur de la prostate
- B) Les canaux éjaculateurs sont formés par la réunion des conduits des glandes séminales et des canaux déférents à l'intérieur de la prostate
- C) Les corps érectiles sont enveloppés dans leur partie antérieure par des muscles en cornet
- D) L'érection est une interruption du retour artériel
- E) Les propositions A, B, C et D sont fausses

QCM 35 : A propos de l'appareil génital masculin, indiquez la (les) réponses exacte(s) :

- A) La prostate est accessible au toucher rectal
- B) Les glandes séminales sont accessibles au toucher rectal physiologiquement
- C) Le rafé médian n'est pas visible sur une vue périnéale en position de taille
- D) Les corps caverneux s'insèrent sur les branches ilio-pubiennes
- E) Le corps bulbo-spongieux possède une véritable érection

QCM 36 : A propos de l'appareil génital masculin, indiquez la (les) réponses exacte(s) :

- A) Le trajet du sperme de la sécrétion à l'éjaculation est : épидидyme, canal déférent, canal éjaculateur, urètre membraneux, urètre spongieux, urètre prostatique
- B) Si le sphincter lisse de la vessie n'est pas fermé l'éjaculation peut être rétrograde
- C) Chaque testicule est recouvert en cimier de casque par le canal déférent qui se prolonge par l'épididyme
- D) Les glandes séminales sont situées à la face antérieure de la prostate
- E) En se contractant, les muscles en cornet permettent d'améliorer le durcissement des corps érectiles

QCM 37 : A propos de l'appareil génital masculin, indiquez la (les) proposition(s) exacte(s) :

- A) Les corps caverneux s'insèrent sur les branches ilio-pubiennes via leurs racines
- B) L'utricule prostatique est une dilatation de la partie postérieure de la prostate : c'est un vestige müllérien qui possède la même origine embryologique que le vagin de la femme
- C) Les gonades sont contenues dans un étui péritonéal que l'on appelle le mésotestis
- D) Le trajet des spermatozoïdes de la sécrétion à l'éjaculation est : épидидyme, canal déférent, conduit des vésicules séminales, canal éjaculateur, urètre prostatique, urètre membraneux, urètre spongieux
- E) Le fascia profond de la verge entoure à la fois les corps caverneux et spongieux

QCM 38 : A propos de l'appareil génital masculin, indiquez la (les) proposition(s) exacte(s) :

- A) La prostate et les vésicules séminales n'appartiennent pas à l'appareil génital masculin
- B) Le toucher rectal permet d'atteindre le cul-de-sac de Douglas
- C) L'urètre prostatique est un carrefour entre les voies urinaires et séminales
- D) Lors des sympathectomies lombaires, il n'y a pas d'ouverture du sphincter lisse de la vessie lors de l'éjaculation
- E) Les propositions A, B, C et D sont fausses

QCM 39 : A propos de l'appareil génital masculin, indiquez la (les) proposition(s) exacte(s) :

- A) De l'épididyme à la prostate, les 3 portions du conduit déférent sont : la portion intra-scrotale, puis la portion pariétale, et enfin la portion funiculaire
- B) Le testicule présente 4 kystes vestiges ne devant pas être confondus avec des tumeurs à la palpation
- C) Les 3 sources artérielles du testicule appartiennent au cordon spermatique
- D) Les opérations de l'hernie exposent les patients à un risque de dysrégulation thermique du testicule
- E) Les propositions A, B, C et D sont fausses

QCM 40 : A propos de la prostate, indiquez la (les) proposition(s) exacte(s) :

- A) L'adénome de la prostate est une maladie bénigne mais entraînant des symptômes urinaires contraignants
- B) L'hypertrophie bénigne de la prostate donne un effacement du sillon médian
- C) Le cancer de la prostate crâniale peut être diagnostiqué par toucher rectal et par dosage du PSA
- D) Physiologiquement, une prostate pèse 20 g
- E) Les propositions A, B, C et D sont fausses

QCM 41 : A propos de l'urètre masculin, indiquez la (les) proposition(s) exacte(s) :

- A) L'urètre prostatique est la première portion de l'urètre chez l'homme
- B) L'urètre membraneux traverse le plancher pelvien
- C) L'urètre membraneux traverse le sphincter strié de l'urètre
- D) L'urètre pénien traverse les corps caverneux
- E) Les propositions A, B, C et D sont fausses

QCM 42 : A propos du conduit déférent, indiquez la (les) proposition(s) exacte(s) :

- A) Le conduit déférent possède 4 portions
- B) La portion intra-scrotale n'est pas palpable car la peau du scrotum est trop épaisse
- C) La portion funiculaire est la portion du conduit déférent qui s'engage dans le canal inguinal
- D) La portion pelvienne, ou portion pariétale, est mieux visible sur une vue postérieure
- E) Les propositions A, B, C et D sont fausses

QCM 43 : A propos du conduit déférent et des canaux éjaculateurs, indiquez la (les) proposition(s) exacte(s) :

- A) La portion génitale du conduit déférent est rejointe par les vésicules séminales
- B) Les canaux éjaculateurs sont formés par l'union des conduits déférents et des vésicules séminales
- C) Cette union formant les canaux éjaculateurs se fait dans la prostate
- D) Les canaux éjaculateurs se déversent ensuite dans l'urètre spongieux
- E) Les propositions A, B, C et D sont fausses

QCM 44 : A propos du conduit déférent et des parois du conduit inguinal, indiquez la (les) proposition(s) exacte(s) :

- A) Le conduit déférent possède une sensation en corde de fouet en cuir
- B) Le conduit déférent rentre dans le canal inguinal par l'OIP (orifice inguinal profond) et sort par l'OIS (orifice inguinal superficiel)
- C) Le ligament inguinal unit l'EIAS à l'épine du pubis
- D) Les muscles droits s'insèrent sur le pubis
- E) Les propositions A, B, C et D sont fausses

QCM 45 : A propos du conduit déférent et des vasectomies, indiquez la (les) proposition(s) exacte(s) :

- A) La portion funiculaire du conduit déférent n'est pas palpable car située en profondeur dans le canal inguinal
- B) Durant une vasectomie, on ligature le cordon spermatique
- C) Lors des vasectomies, il est nécessaire d'inciser le fascia spermatique afin d'aborder le cordon spermatique
- D) Afin de stériliser un homme, on ligature la portion funiculaire du conduit déférent
- E) Les propositions A, B, C et D sont fausses

QCM 46 : A propos des testicules, indiquez la (les) proposition(s) exacte(s) :

- A) Le testicule a la forme d'un œuf de pigeon
- B) Il mesure environ 3 à 4 cm de long
- C) Son grand axe est oblique de bas en haut et d'arrière en avant
- D) Le testicule est surmonté en cimier de casque par le conduit déférent au niveau de son pôle supérieur
- E) Les propositions A, B, C et D sont fausses

QCM 47 : A propos des testicules, indiquez la (les) proposition(s) exacte(s) :

- A) Il existe un sillon entre le testicule et le conduit déférent
- B) Les kystes sont des vestiges de l'embryologie
- C) Ces kystes ne sont pas palpables
- D) Le scrotum est fait de couches issues de la paroi de l'abdomen
- E) Les propositions A, B, C et D sont fausses

QCM 48 : A propos de la production du sperme, indiquez la (les) proposition(s) exacte(s) :

- A) Le liquide séminal est le mélange entre les spermatozoïdes et le sperme
- B) Les spermatozoïdes sont produits par les testicules et la prostate
- C) Le liquide séminal est sécrété par les tubes séminifères
- D) Le liquide séminal est le produit fécondant
- E) Les propositions A, B, C et D sont fausses

QCM 49 : A propos des testicules et de leurs cancers, indiquez la (les) proposition(s) exacte(s) :

- A) Le cancer du testicule est une maladie de l'enfant
- B) Les patients guérissent facilement de ce cancer
- C) Les kystes que l'on peut sentir à la palpation sont des cancers
- D) L'anse épидидymo-déférentielle désigne la jonction entre l'épididyme et le conduit déférent
- E) Les propositions A, B, C et D sont fausses

QCM 50 : A propos des sources artérielles du testicule, indiquez la (les) proposition(s) exacte(s) :

- A) L'artère spermatique, ou bien artère testiculaire, provient de l'artère iliaque commune
- B) L'artère vésiculo-déférentielle provient de l'artère épigastrique
- C) L'artère funiculaire provient de l'artère hypogastrique
- D) Ces 3 artères s'anastomosent entre elles, donc en cas de lésion d'une d'entre elles c'est toute la vascularisation du testicule qui est compromise
- E) Les propositions A, B, C et D sont fausses

QCM 51 : A propos des muscles obliques, transverses et du conduit inguinal, indiquez la (les) proposition(s) exacte(s) :

- A) La portion charnue de l'oblique externe constitue la ligne blanche de l'abdomen
- B) L'OIS est constitué par les piliers externes et internes de la portion aponévrotique de l'oblique interne
- C) Le tendon conjoint est formé par l'union des portions aponévrotiques de l'oblique interne et du transverse
- D) Le fascia transversalis se trouve en arrière du péritoine pariétal
- E) Les propositions A, B, C et D sont fausses

QCM 52 : A propos des parois du canal inguinal, indiquez la (les) proposition(s) exacte(s) :

- A) La paroi inférieure est le ligament inguinal, qui s'étend de l'EIAS au pubis
- B) La paroi supérieure est formée par les aponévroses des muscles oblique interne et transverse qui s'unissent pour former le tendon conjoint/ faux inguinale
- C) La paroi postérieure est formée par le fascia transversalis et le péritoine pariétal
- D) La paroi antérieure est formée par l'aponévrose de l'oblique externe
- E) Les propositions A, B, C et D sont fausses

QCM 53 : A propos des testicules et du canal inguinal, indiquez la (les) proposition(s) exacte(s) :

- A) La cryptorchidie correspond à l'hypertrophie d'un seul ou des deux testicules
- B) La bandelette ilio-pectinéale limite la lacune musculaire de la lacune vasculaire
- C) La lacune vasculaire est constituée de l'artère fémorale en dehors, provenant de l'artère iliaque externe, et de la veine fémorale en dedans, qui se jette dans la veine iliaque externe
- D) L'artère épigastrique limite en dedans l'OIS
- E) Les propositions A, B, C et D sont fausses

QCM 54 : A propos du cordon spermatique, indiquez la (les) proposition(s) exacte(s) :

- A) Le cordon spermatique est centré par le conduit déférent
- B) Le cordon spermatique contient l'artère testiculaire qui provient de l'aorte
- C) Les veines testiculaires droites se drainent dans la veine rénale droite
- D) Les veines testiculaires gauches se drainent dans la veine cave inférieure
- E) Les propositions A, B, C et D sont fausses

QCM 55 : A propos du cordon spermatique, indiquez la (les) proposition(s) exacte(s) :

- A) Le cordon spermatique contient l'artère vésiculo-déférentielle et l'artère funiculaire
- B) Le cordon spermatique contient les fascias crémasteriques externes et internes
- C) Le cordon spermatique contient le ligament de Cloquet, qui correspond à la portion de péritoine qui a été emportée par le testicule lors de sa descente
- D) Physiologiquement, le canal péritonéo-vaginal est fermé à la naissance, mais il peut arriver qu'il reste ouvert lorsque le ligament de Cloquet ne se bouche pas lors d'une hernie congénitale
- E) Les propositions A, B, C et D sont fausses

QCM 56 : A propos des muscles crémasters, indiquez la (les) proposition(s) exacte(s) :

- A) Les muscles crémasters sont issus des fibres musculaires de l'oblique externe
- B) Ces muscles permettent de réguler la température de la prostate et des vésicules séminales
- C) Contrairement au reste du corps, les testicules doivent rester bien au chaud à une température supérieure à 37°C
- D) Les jeans trop serrés peuvent provoquer des anomalies de la spermatogénèse
- E) Les propositions A, B, C et D sont fausses

QCM 57 : A propos de la prostate, indiquez la (les) proposition(s) exacte(s) :

- A) La prostate est une glande
- B) Elle se situe au niveau de la partie inférieure de la vessie et à la face postérieure du rectum
- C) Elle possède la forme et la consistance d'une noisette
- D) Elle possède un sillon séminal
- E) Les propositions A, B, C et D sont fausses

QCM 58 : A propos de la prostate, indiquez la (les) proposition(s) exacte(s) :

- A) Le sillon médian de la prostate la sépare en lobes supérieur et inférieur
- B) Ce sillon est palpable lors du toucher rectal
- C) La prostate est perforée par les canaux éjaculateurs au niveau de sa face postérieure
- D) Les uretères ne croisent pas les canaux déférents
- E) Les propositions A, B, C et D sont fausses

QCM 59 : A propos de la prostate, indiquez la (les) proposition(s) exacte(s) :

- A) Comme le pancréas, la prostate est un carrefour à 3 voies ce qui explique que les maladies de la prostate vont entraîner des complications urinaires et les maladies urinaires vont entraîner des complications prostatiques
- B) L'isthme se situe en avant de l'urètre prostatique tandis que le bec se situe à la partie inférieure de la prostate
- C) La prostate crâniale se situe au contact de l'urètre
- D) La prostate caudale est séparée de la prostate crâniale par les canaux éjaculateurs
- E) Les propositions A, B, C et D sont fausses

QCM 60 : A propos de l'hypertrophie bénigne de la prostate, indiquez la (les) proposition(s) exacte(s) :

- A) La rapidité d'installation des symptômes vésico-urinaires est expliquée par le fait que l'adénome de la prostate touche la partie de la prostate qui est directement au contact de l'urètre, c'est-à-dire la prostate crâniale
- B) L'adénome donne des symptômes obstructifs : mictions douloureuses, fréquentes et faibles
- C) L'adénome donne des symptômes irritatifs : dilatation vésicale et apparition de diverticules
- D) Ces symptômes vésico-urinaires peuvent aller jusqu'au blocage complet des voies urinaires : c'est ce qu'on appelle la rétention urinaire aigue, qui se manifeste par un globe vésical
- E) Les propositions A, B, C et D sont fausses

QCM 61 : A propos du globe vésical, indiquez la (les) proposition(s) exacte(s) :

- A) Lors d'un globe vésical, la vessie monte jusqu'au nombril
- B) Le globe vésical donne une matité à la percussion
- C) Il est alors nécessaire de réaliser un drainage sus-pubien
- D) Afin de réaliser le drainage, il faut dans un premier temps verticaliser le pénis puis tirer dessus afin d'effacer l'angle entre l'urètre prostatique et l'urètre membraneux
- E) Les propositions A, B, C et D sont fausses

QCM 62 : A propos du cancer de la prostate, indiquez la (les) proposition(s) exacte(s) :

- A) Le cancer de la prostate touche chaque année 30 000 nouveaux patients
- B) Le cancer de la prostate comporte des facteurs de risques génétiques mais aussi environnementaux
- C) La poussée de ce cancer est progressive, la rendant encore plus douloureuse
- D) Le cancer de la prostate peut être comparé à l'adénome de la prostate car ce dernier peut cancériser
- E) Les propositions A, B, C et D sont fausses

QCM 63 : A propos des pathologies de la prostate, indiquez la (les) proposition(s) exacte(s) :

- A) Le cancer de la prostate donne un aspect de caillou au toucher rectal, tandis que les adénomes donnent un effacement du sillon médian
- B) La prévention du cancer de la prostate se fait à partir de 50 ans
- C) La diminution du PSA précède l'apparition de nodule palpable
- D) Le dosage du PSA se fait par analyse urinaire
- E) Les propositions A, B, C et D sont fausses

QCM 64 : A propos du toucher rectal, indiquez la (les) proposition(s) exacte(s) :

- A) Le toucher rectal peut se faire jusqu'à 8 cm de profondeur
- B) Une prostate physiologique pèse 40g
- C) Selon la profondeur du cul-de-sac de Douglas, le toucher rectal peut permettre de sentir le fascia prostatopéritonéal de Denonvilliers
- D) Les vésicules séminales sont parfois palpables
- E) Les propositions A, B, C et D sont fausses

QCM 65 : A propos du toucher rectal, indiquez la (les) proposition(s) exacte(s) :

- A) Même en prenant des précautions, il est normal que le toucher rectal soit douloureux
- B) Lorsque l'on réalise un toucher rectal, il est important d'expliquer au patient ce que l'on fait
- C) Le stade T1 du cancer est un stade où l'on constate une élévation du PSA malgré un toucher rectal normal, car le PSA est un marqueur très sensible
- D) Le taux normal de PSA se situe autour de 5 ng/mL
- E) Les propositions A, B, C et D sont fausses

Corrections : Appareil génital masculin**QCM 1 : A**

- A) Vrai
- B) Faux : la prostate est nécessaire à la maturation du sperme
- C) Faux : à sa face postérieure
- D) Faux : en dessous
- E) Faux : cet étui péritonéal c'est la vaginale, le mésotestis ça existe pas j'ai vraiment inventé mdr (bon vous ça vous fait sûrement moins rire mais 2P aimait bien inventer des mots dans ces qcms)

QCM 2 : BCD

- A) Faux : c'est dans le nom, elles se situent au niveau de l'urètre bulbo-spongieux
- B) Vrai
- C) Vrai
- D) Vrai : uniquement en cas de pathologie (confirmé par Baqué)
- E) Faux

QCM 3 : AE

- A) Vrai
- B) Faux : la partie crâniale est touchée par les adénomes, tandis que la partie caudale est touchée par les cancers
- C) Faux : c'est sa partie antérieure
- D) Faux : il se situe dans sa partie postérieure
- E) Vrai : **avant** l'éjaculation : utricule et sinus prostatique, **entre** les éjaculations : vésicules séminales

QCM 4 : ABCD

- A) Vrai
- B) Vrai
- C) Vrai
- D) Vrai
- E) Faux : petit qcm chill c'est cadeau

QCM 5 : AD

- A) Vrai
- B) Faux : ce sont les corps caverneux, il n'y a qu'un seul corps bulbo-spongieux
- C) Faux : c'est le corps bulbo-spongieux
- D) Vrai
- E) Faux : dorsale (rappel : la face ventrale n'est pas la face vers le ventre mais la face antérieure en érection)

QCM 6 : B

- A) Faux : c'est le canal déférent (sorry)
- B) Vrai
- C) Faux : bien endocrine mais parce qu'il sécrète des hormones
- D) Faux : bien exocrine mais parce qu'il sécrète les spermatozoïdes
- E) Faux

QCM 7 : D

- A) Faux : forme de châtaigne
- B) Faux : volontaire
- C) Faux : au niveau de sa base
- D) Vrai
- E) Faux

QCM 8 : BCD

- A) Faux : elles entraînent un écoulement liquidien qui prépare le passage du sperme lors de l'éjaculation
- B) Vrai
- C) Vrai
- D) Vrai
- E) Faux : ouverture de l'utricule prostatique

QCM 9 : ABC

- A) Vrai
- B) Vrai
- C) Vrai
- D) Faux : la vessie se contracte sous l'effet du SN orthosympathique
- E) Faux : elles se contractent sous l'effet du SN parasympathique

QCM 10 : ACD

- A) Vrai
- B) Faux : verticale et médiane
- C) Vrai
- D) Vrai
- E) Faux

QCM 11 : CD

- A) Faux : en avant
- B) Faux : surtout pas, face ventrale = face antérieure en érection, la face contre le ventre c'est la face dorsale = postérieure
- C) Vrai
- D) Vrai
- E) Faux

QCM 12 : E

- A) Faux : dans le corps spongieux
- B) Faux : des corps caverneux
- C) Faux : face dorsale
- D) Faux : face dorsale
- E) Vrai : <333

QCM 13 : D

- A) Faux : châtaigne à base supérieure
- B) Faux : dans sa partie inférieure
- C) Faux : également musculaire (myoglandulaire)
- D) Vrai
- E) Faux : elle est touchée par les cancers

QCM 14 : AC

- A) Vrai
- B) Faux : uniquement en cas de pathologie
- C) Vrai
- D) Faux : elle est décrite en érection
- E) Faux : il est bien visible

QCM 15 : ABDE

- A) Vrai
- B) Vrai
- C) Faux : il possède seulement une érection imparfaite = intumescence
- D) Vrai
- E) Vrai

QCM 16 : ABD

- A) Vrai
- B) Vrai
- C) Faux
- D) Vrai
- E) Faux : c'est l'épididyme qui se prolonge par le canal déférent

QCM 17 : BCD

- A) Faux : à sa face postérieure
- B) Vrai
- C) Vrai
- D) Vrai
- E) Faux

QCM 18 : AD

- A) Vrai
- B) Faux : à l'extérieur de la prostate
- C) Faux : le trajet est : épидидyme, canal déférent, canal éjaculateur, urètre prostatique, urètre membraneux, urètre spongieux
- D) Vrai
- E) Faux

QCM 19 : E

- A) Faux : les 3 portions du conduit déférent sont : intra-scrotale, funiculaire et **pelvienne**, il n'y a pas de portion intra-scrotale puisque le canal éjaculateur se forme en dehors de la prostate
- B) Faux : une partie de cette portion funiculaire est palpable
- C) Faux : au niveau de sa portion **funiculaire**
- D) Faux : le liquide séminal n'est pas synthétisé par les testicules mais par les **vésicules séminales** et la **prostate**
- E) Vrai

QCM 20 : ABCD

- A) Vrai
- B) Vrai
- C) Vrai
- D) Vrai
- E) Faux

QCM 21 : ABC

- A) Vrai
- B) Vrai
- C) Vrai
- D) Faux : dans la veine rénale gauche
- E) Faux

QCM 22 : ABCD

- A) Vrai
- B) Vrai
- C) Vrai
- D) Vrai
- E) Faux

QCM 23 : AB

- A) Vrai
- B) Vrai
- C) Faux : ça c'est le sinus prostatique
- D) Faux : c'est l'utricule prostatique → si vous n'arrivez pas bien à faire la différence entre sinus prostatique, colliculus spermatique et utricule prostatique j'ai fait un post où j'explique un peu + tout ça
- E) Faux

QCM 24 : ABCD

- A) Vrai
- B) Vrai
- C) Vrai
- D) Vrai : c'est le ligament de Cloquet, qui est la portion du péritoine qui a été emportée avec le testicule lors de sa descente embryologique
- E) Faux

QCM 25 : AB

- A) Vrai
- B) Vrai
- C) Faux : au contraire, comme par exemple certains produits d'agriculture qui peuvent mener à des cancers prostatiques
- D) Faux : c'est l'inverse : d'abord élévation du PSA puis ensuite nodule palpable

QCM 26 : BD

- A) Faux : c'est la portion funiculaire qui traverse le canal inguinal,
- B) Vrai
- C) Faux : c'est la paroi supérieure qui est formée du tendon conjoint, la paroi antérieure est formée de l'aponévrose de l'oblique externe
- D) Vrai
- E) Faux

QCM 27 : A

- A) Vrai
- B) Faux : de haut en bas et d'avant en arrière
- C) Faux : c'est une maladie qui touche les hommes jeunes (18-25 ans)
- D) Faux : c'est une maladie qui se guérit facilement
- E) Faux

QCM 28 : BC

- A) Faux : c'est l'inverse, le cordon spermatique est centré par le cordon déférent
- B) Vrai
- C) Vrai
- D) Faux : il contient le ligament de Cloquet, qui correspond à la portion du péritoine qui a été emportée avec le testicule lorsque celui-ci est descendu dans le scrotum
- E) Faux

QCM 29 : CD

- A) Faux : fibres musculaires de l'oblique interne
- B) Faux : c'est l'inverse
- C) Vrai
- D) Vrai
- E) Faux

QCM 30 : ACD

- A) Vrai
- B) Faux : les signes urinaires sont tardifs car les cancers touchent la prostate caudale
- C) Vrai
- D) Vrai
- E) Faux

QCM 31 : B

- A) Faux : la verge est décrite en érection
- B) Vrai
- C) Faux : c'est la partie postérieure
- D) Faux : ce sont les canaux déférents qui possèdent une sensation en corde de fouet
- E) Faux

QCM 32 : ABCD

- A) Vrai
- B) Vrai
- C) Vrai
- D) Vrai
- E) Faux

QCM 33 : ABCD

- A) Vrai
- B) Vrai
- C) Vrai
- D) Vrai
- E) Faux

QCM 34 : AB

- A) Vrai
- B) Vrai
- C) Faux : dans leur partie antérieure
- D) Faux : retour veineux
- E) Faux

QCM 35 : A

- A) Vrai
- B) Faux : uniquement en cas de pathologie
- C) Faux : il est bien visible
- D) Faux : sur les branches **ischio-pubiennes**
- E) Faux : il possède seulement une érection imparfaite = intumescence

QCM 36 : BE

- A) Faux : le trajet est : épидидyme, canal déférent, canal éjaculateur, urètre prostatique, urètre membraneux, urètre spongieux
- B) Vrai
- C) Faux : c'est l'épididyme qui se prolonge par le canal déférent
- D) Faux : face postérieure
- E) Vrai

QCM 37 : BDE

- A) Faux : ils s'insèrent sur les branches **ischio-pubiennes** (les branches ilio-pubiennes sont les branches supérieures du pubis)
- B) Vrai
- C) Faux : cet étui péritonéal c'est la vaginale, le mésotestis ça existe pas j'ai vraiment inventé mdr
- D) Vrai
- E) Vrai

QCM 38 : BC

- A) Faux
- B) Vrai
- C) Vrai
- D) Faux : pas de contraction/fermeture du sphincter lisse de la vessie
- E) Les propositions A, B, C et D sont fausses

QCM 39 : BCD

- A) Faux : intra-scrotale → funiculaire → pariétale
- B) Vrai
- C) Vrai
- D) Vrai
- E) Faux

QCM 40 : ABD

- A) Vrai : mictions fréquentes et douloureuses par exemple
- B) Vrai
- C) Faux : prostate caudale
- D) Vrai
- E) Faux

QCM 41 : ABC

- A) Vrai
- B) Vrai
- C) Vrai
- D) Faux : il traverse le corps bulbo-spongieux
- E) Faux

QCM 42 : CD

- A) Faux : il n'en possède que 3
- B) Faux : la portion intra-scrotale est bien palpable
- C) Vrai
- D) Vrai
- E) Faux

QCM 43 : B

- A) Faux : portion génitale = portion intra-scrotale, or c'est la portion pelvienne/pariétale qui est rejointe par les vésicules séminales
- B) Vrai
- C) Faux : EN DEHORS DE LA PROSTATE PAR PITIE
- D) Faux : dans l'urètre prostatique
- E) Faux

QCM 44 : ACD

- A) Vrai : testez sur vous-même ou un proche (what ??)
- B) Faux : il rentre par l'OIS et sort par l'OIP (voir récap SDR)
- C) Vrai
- D) Vrai
- E) Faux

QCM 45 : CD

- A) Faux : elle est palpable
- B) Faux : on ne ligature que le conduit déférent et non le contenu vasculaire, nerveux etc... du cordon spermatique
- C) Vrai
- D) Vrai
- E) Faux

QCM 46 : ABC

- A) Vrai
- B) Vrai
- C) Vrai
- D) Faux : il est surmonté par l'épididyme
- E) Faux

QCM 47 : BD

- A) Faux : entre le testicule et l'épididyme
- B) Vrai
- C) Faux : ils sont palpables
- D) Vrai
- E) Faux

QCM 48 : E

- A) Faux : sperme = spermatozoïdes + liquide séminal
- B) Faux : uniquement par les testicules
- C) Faux : par la prostate (*et les vésicules séminales*)
- D) Faux : le liquide séminal ne contient pas de spermatozoïde donc il ne peut pas être fécondant, c'est le sperme qui l'est
- E) Vrai

QCM 49 : BD

- A) Faux : c'est une maladie de l'adulte jeune
- B) Vrai
- C) Faux : ce sont des résidus embryologiques physiologiques
- D) Vrai
- E) Faux

QCM 50 : E

- A) Faux : elle provient de l'aorte
- B) Faux : de l'artère iliaque interne
- C) Faux : de l'artère épigastrique
- D) Faux : justement vu qu'elles sont anastomosées si l'une des artères est lésée les autres parviennent à assurer tout de même la vascularisation
- E) Vrai

QCM 51 : C

- A) Faux : sa portion aponévrotique
- B) Faux : de l'oblique externe
- C) Vrai
- D) Faux : en avant
- E) Faux

QCM 52 : ABCD

- A) Vrai
- B) Vrai
- C) Vrai
- D) Vrai
- E) Faux

QCM 53 : BC

- A) Faux : la cryptorchidie correspond à la non descente dans le scrotum d'un ou des deux testicules
- B) Vrai
- C) Vrai
- D) Faux : elle limite en dedans l'OIP
- E) Faux

QCM 54 : AB

- A) Vrai
- B) Vrai
- C) Faux : dans la veine cave inf
- D) Faux : dans la veine rénale gauche
- E) Faux

QCM 55 : ACD

- A) Vrai : voir SDR et fiche maj
- B) Faux : les fascias spermatiques externes et internes, le cordon spermatique contient bien le fascia crémasterique mais il n'y en a qu'un seul (pas d'externe et interne) → voir SDR
- C) Vrai
- D) Vrai
- E) Faux

QCM 56 : D

- A) Faux : oblique interne
- B) Faux : des testicules
- C) Faux : au contraire les testicules doivent rester à une température inférieure (35°)
- D) Vrai : bonne raison pour ne plus mettre de skinny
- E) Faux

QCM 57 : AD

- A) Vrai
- B) Faux : face antérieure du rectum
- C) Faux : d'une chataigne lol
- D) Vrai
- E) Faux

QCM 58 : B

- A) Faux : en lobes droit et gauche
- B) Vrai
- C) Faux : au niveau de sa face supérieure (=base) → voir récap SDR
- D) Faux : ils les croisent
- E) Faux

QCM 59 : BC

- A) Faux : le pancréas est un carrefour à 3 voies mais la prostate est un carrefour à seulement 2 voies (urinaire et prostatique)
- B) Vrai
- C) Vrai : voir récap SDR
- D) Faux : les canaux éjaculateurs ne permettent pas de délimiter la prostate caudale de la prostate crâniale (voir SDR)
- E) Faux

QCM 60 : AD

- A) Vrai
- B) Faux : ce sont des symptômes irritatifs
- C) Faux : ce sont des symptômes obstructifs
- D) Vrai
- E) Faux

QCM 61 : ABCD

- A) Vrai
- B) Vrai
- C) Vrai
- D) Vrai
- E) Faux

QCM 62 : B

- A) Faux : 65 000
- B) Vrai
- C) Faux : progressive oui mais indolore
- D) Faux : l'adénome est une lésion bénigne qui ne cancérisse pas
- E) Faux

QCM 63 : AB

- A) Vrai
- B) Vrai
- C) Faux : augmentation du PSA
- D) Faux : sur prise de sang
- E) Faux

QCM 64 : ACD

- A) Vrai
- B) Faux : 20g
- C) Vrai
- D) Vrai : en cas de pathologie
- E) Faux

QCM 65 : BCD

- A) Faux : un toucher rectal est censé être indolore lorsqu'il est bien fait (sauf pathologie)
- B) Vrai
- C) Vrai
- D) Vrai : oui l'unité est pas donnée dans le cours, mais le prof piègera pas sur ça mais plutôt sur la valeur en elle-même
- E) Faux

3. Appareil urinaire et vascularisation

2022 – 2023 (Pr. De Peretti)

QCM 1 : A propos des reins, indiquez la (les) propositions exacte(s) :

- A) Les reins sont des organes sous-péritonéaux
- B) Le rein droit remonte jusqu'à la 11^{ème} côte, tandis que le rein gauche remonte jusqu'à la 12^{ème} côte
- C) Le parenchyme rénal est constitué de la capsule, de la médulla, de la corticale et du pelvis
- D) La pars circonvoluta est située en dehors de la zone radiée
- E) Les propositions A, B, C et D sont fausses

QCM 2 : A propos des uretères et des glandes surrénales, indiquez la (les) propositions exacte(s) :

- A) L'uretère droit croise les vaisseaux iliaques en dehors de l'origine de l'artère iliaque interne
- B) L'uretère gauche croise les vaisseaux iliaques en dedans de l'origine de l'artère iliaque interne
- C) Les glandes surrénales sont des glandes amphicrines
- D) La corticosurrénale sécrète le cortisol
- E) Les propositions A, B, C et D sont fausses

QCM 3 : A propos de l'appareil urinaire, indiquez la (les) propositions exacte(s) :

- A) La vessie est prolongée vers l'avant pas un reliquat embryologique qui va jusqu'à l'ombilic
- B) Le détrusor est le muscle de la vessie et reçoit une innervation parasymphatique
- C) Le sphincter lisse de la vessie est de contraction volontaire
- D) L'urètre est un organe fibro-musculaire
- E) Les propositions A, B, C et D sont fausses

QCM 4 : A propos des reins, indiquez la (les) propositions exacte(s) :

- A) Le rein gauche est plus bas que le rein droit car il est abaissé par la rate
- B) Chaque rein possède un grand axe oblique en bas et en dehors
- C) L'urine est sécrétée par les pyramides du rein qui s'ouvrent à l'aire criblée où l'urine est ensuite excrétée vers les calices mineurs
- D) La corticale de chaque rein est constituée de la zone radiée et de la pars circonvoluta
- E) Les propositions A, B, C et D sont fausses

QCM 5 : A propos des glandes surrénales, indiquez la (les) propositions exacte(s) :

- A) Ce sont des glandes exocrines
- B) La glande surrénale gauche a une forme de bonnet phrygien
- C) La médullosurrénale sécrète l'adrénaline et reçoit donc une innervation parasymphatique
- D) La corticosurrénale est la partie centrale de la glande surrénale
- E) Les propositions A, B, C et D sont fausses

QCM 6 : A propos de l'appareil urinaire, indiquez la (les) propositions exacte(s) :

- A) La vessie est un organe musculaire sous-péritonéal qui se projette au niveau du foramen obturé sur une vue latérale
- B) Les cathétérismes sus-pubiens sont pratiqués sur une vessie vide
- C) La vessie est composée de 4 tuniques, dont une tunique interne où on peut apercevoir 3 orifices formant le trigone vésical
- D) L'urètre féminin est très court (3 à 4cm), tandis que l'urètre masculin est composé de 3 parties (urètre prostatique, membraneux, spongieux)
- E) Les propositions A, B, C et D sont fausses

QCM 7 : A propos des reins, indiquez la (les) propositions exacte(s) :

- A) Les reins mesurent 6 cm de long sur 3 cm de large
- B) Les calices mineurs sont en général au nombre de 3 par rein
- C) Les calices majeurs sont en général au nombre de 3 par rein
- D) L'appareil excréteur se compose des aires criblées, des calices mineurs et majeurs, du pelvis, des uretères et de l'urètre
- E) Les propositions A, B, C et D sont fausses

QCM 8 : A propos de l'appareil urinaire, indiquez la (les) propositions exacte(s) :

- A) L'uretère droit croise les vaisseaux iliaques en dehors de l'origine de l'artère iliaque interne
- B) L'uretère gauche croise les vaisseaux iliaques en dedans de l'origine de l'artère iliaque interne
- C) Chez l'homme, l'urètre membraneux traverse le sphincter lisse de l'urètre
- D) L'urètre spongieux se termine au niveau du méat urinaire
- E) Les propositions A, B, C et D sont fausses

QCM 9 : A propos de la vessie, indiquez la (les) propositions exacte(s) :

- A) Sa face supérieure se nomme calotte lorsque la vessie se remplit d'urine
- B) La tunique externe de la vessie est constituée du détrusor
- C) La tunique moyenne de la vessie est constituée de l'urothélium
- D) Le trigone vésical est formé par les valves anti-reflux des urètres, le pli inter-urétral et les bourrelets latéraux
- E) Les propositions A, B, C et D sont fausses

QCM 10 : A propos de l'appareil urinaire, indiquez la (les) propositions exacte(s) :

- A) La partie labyrinthique est le nom officiel de la pars circonvoluta
- B) Les glandes surrénales font partie de l'appareil uro-génital
- C) Le sphincter lisse de la vessie est formé par l'hypertrophie de la couche moyenne du détrusor
- D) Au niveau de l'urothélium, on aperçoit 1 orifice supérieur ainsi que 2 orifices inférieurs
- E) Les propositions A, B, C et D sont fausses

QCM 11 : A propos de l'appareil urinaire, indiquez la (les) réponse(s) exacte(s) :

- A) Les voies urinaires sont peu touchées par les pathologies
- B) Le rein est l'organe sécréteur de l'urine
- C) Le pelvis est la partie excrétrice du parenchyme rénal
- D) Les reins sont des glandes amphicrines dont la médulla sécrète l'adrénaline
- E) Seuls les reins sont entourés d'une capsule

QCM 12 : A propos de l'appareil urinaire, indiquez la (les) réponse(s) exacte(s) :

- A) La médulla du rein se compose des pyramides, des colonnes et de la zone radiée (liste non exhaustive)
- B) Les glandes surrénales se situent au pôle inférieur de chaque rein
- C) La médullosurrénale est une glande appartenant au système nerveux végétatif
- D) La vessie est un organe de réception de l'urine
- E) L'ouraque est un reliquat embryologique qui se prolonge jusqu'à l'ombilic

QCM 13 : A propos de l'appareil urinaire, indiquez la (les) réponse(s) exacte(s) :

- A) L'urothélium n'étant pas encore mature chez l'enfant, il est aréolé et va progressivement devenir lisse chez l'adulte
- B) L'urothélium est lisse chez l'enfant et aréolé avec l'âge
- C) L'urètre est le dernier élément de l'appareil excréteur
- D) Le tronc postérieur de l'artère hypogastrique donne de nombreuses artères, telles que les artères ombilicales et vésicales
- E) Les artères rénales sont issues de l'artère mésentérique supérieure

QCM 14 : A propos de l'appareil urinaire, indiquez la (les) propositions exacte(s) :

- A) L'appareil urinaire est composé des reins, des glandes surrénales, des uretères, de la vessie et de l'urètre
- B) L'appareil urinaire se trouve en perspective du rachis thoracique et du pelvis
- C) La médulla des reins est à la fois sécrétrice et excrétrice
- D) La zone radiée est souvent décrite comme un labyrinthe
- E) La pars circonvoluta présente un aspect rayonné

QCM 15 : A propos de l'appareil urinaire, indiquez la (les) propositions exacte(s) :

- A) Les colonnes rénales sont situées entre les pyramides rénales
- B) Les glandes surrénales sont des glandes appartenant au système nerveux central
- C) La partie lombaire de l'urètre est suivie de sa partie pelvienne
- D) Les glandes urétrales sont situées sur toute la hauteur de l'urètre
- E) Les propositions A, B, C et D sont fausses

QCM 16 : A propos du muscle détroisor de la vessie, indiquez la (les) propositions exacte(s) :

- A) Sa contraction est sous l'influence du système nerveux parasympathique, et notamment de S1 et S2
- B) Sa couche interne est longitudinale
- C) Sa couche moyenne est circulaire
- D) Sa couche externe est plexiforme
- E) Les propositions A, B, C et D sont fausses

QCM 17 : A propos de l'appareil urinaire, indiquez la (les) propositions exacte(s) :

- A) Tous les organes de l'appareil urinaire sont sous-péritonéaux
- B) Le trajet de l'urine, de la sécrétion à la miction, est successivement : pyramides, zones radiées, calices majeurs, calices mineurs, pelvis, urètre, vessie, uretères
- C) Les reins possèdent chacun un grand axe oblique en bas et en dedans
- D) La médullosurrénale sécrète les hormones du SRAA (système rénine-angiotensine-aldostérone)
- E) L'appareil urinaire se trouve en perspective du rachis lombaire, des 2 os coxaux et du sacrum

QCM 18 : A propos de l'appareil urinaire, indiquez la (les) propositions exacte(s) :

- A) La tunique moyenne de la vessie est formée par le muscle curigator
- B) Les valves anti-reflux des uretères permettent de cloisonner les infections dans le bas appareil urinaire en empêchant le retour de l'urine dans les uretères
- C) Les uretères possèdent une portion rétropéritonéale
- D) Les uretères possèdent une portion sous-péritonéale
- E) Le sphincter lisse de la vessie possède une innervation parasympathique

QCM 19 : A propos de l'appareil urinaire, indiquez la (les) propositions exacte(s) :

- A) L'urètre masculin mesure 3 à 4 centimètres
- B) L'urètre spongieux présente une grande courbure à concavité inférieure lorsque la verge est à l'état flaccide
- C) Un cathétérisme sus-pubien réalisé sur une vessie vide risquerait de perforer les anses intestinales
- D) L'artère honteuse interne est également appelée artère pudendale interne
- E) L'origine du conduit thoracique se situe en regard de L2

QCM 20 : À propos de l'appareil urinaire, indiquez la (les) proposition(s) exacte(s) :

- A) La base des pyramides rénales s'ouvre à l'aire criblée
- B) Les calices mineurs se réunissent pour former le pelvis
- C) La corticosurrénale est constituée de la zone radiée et de la pars circonvoluta
- D) Lorsque la vessie se remplit, sa face supérieure se déforme en un dôme qui refoule les anses intestinales
- E) Les propositions A, B, C et D sont fausses

QCM 21 : A propos du muscle Détrisor de la vessie, indiquez la (les) proposition(s) exacte(s) :

- A) Il est innervé par S2, S3, S4 et S5
- B) Sa couche interne est la couche plexiforme, qui s'hypertrophie pour donner le sphincter lisse de la vessie
- C) Sa couche moyenne est circulaire
- D) Sa couche externe est longitudinale
- E) Les propositions A, B, C et D sont fausses

QCM 22 : A propos de l'appareil urinaire et des glandes surrénales, indiquez la (les) proposition(s) exacte(s) : (relu par le professeur Baqué)

- A) Les reins droit et gauche remontent jusqu'aux 11^{ème} côtes
- B) La médulla du rein sécrète l'adrénaline
- C) La corticale du rein sécrète le cortisol
- D) La vessie est un organe musculaire rétro-péritonéal qui se projette au niveau du foramen obturé sur une vue latérale
- E) Les propositions A, B, C et D sont fausses

QCM 23 : A propos de l'appareil urinaire, indiquez la (les) réponses exacte(s) :

- A) La médulla du rein est composée des pyramides rénales, des colonnes et de l'aire criblée (liste non exhaustive)
- B) Les glandes surrénales ne font pas partie de l'appareil uro-génital
- C) Les reins sont des glandes amphicrines dont la corticale sécrète le cortisol
- D) Les artères rénales sont issues de l'aorte abdominale en L2 ou L3
- E) Les propositions A, B, C et D sont fausses

QCM 24 : A propos de l'appareil urinaire, indiquez la (les) réponses exacte(s) :

- A) La vessie est un organe rétropéritonéal
- B) La tunique interne de la vessie est constituée du détrusor
- C) L'uretère droit croise les vaisseaux iliaques en dehors de l'origine de l'artère iliaque interne
- D) L'uretère gauche croise les vaisseaux iliaques en dedans de l'origine de l'artère iliaque interne
- E) Les propositions A, B, C et D sont fausses

QCM 25 : A propos des reins, indiquez la (les) réponses exacte(s) :

- A) Le rein gauche remonte jusqu'à la 11^{ème} côte tandis que le rein droit ne remonte qu'à la 12^{ème} côte car il est abaissé par le foie
- B) Le rein possède un grand axe oblique en haut et en dedans
- C) Les pyramides rénales s'ouvrent à la zone radiée, par laquelle l'urine est excrétée vers les calices mineurs
- D) Les reins sont des glandes amphicrines dont la corticale sécrète le cortisol
- E) Les propositions A, B, C et D sont fausses

QCM 26 : A propos de l'appareil urinaire, indiquez la (les) réponses exacte(s) :

- A) Les ponctions urinaires se font uniquement sur vessie vide pour diminuer le risque septique
- B) La tunique externe de la vessie est formée par le péritoine sur les côtés et en haut par le fascia ombilico pré-vésicale
- C) La tunique interne est constituée par l'urothélium, qui est aréolé chez l'enfant et lisse chez l'adulte
- D) L'urètre féminin est séparé du vagin par le fascia vésico-vaginal
- E) Les propositions A, B, C et D sont fausses

QCM 27 : A propos de l'appareil urinaire, indiquez la (les) propositions exacte(s) :

- A) Tous les organes de l'appareil urinaire sont sous-péritonéaux
- B) Le trajet de l'urine, de la sécrétion à la miction, est successivement : pyramides, zones radiées, calices majeurs, calices mineurs, pelvis, urètre, vessie, uretères
- C) La tunique moyenne de la vessie est formée par le muscle curigator
- D) La médullosurrénale sécrète les hormones du SRAA (système rénine-angiotensine-aldostérone)
- E) L'urètre féminin mesure 3 à 4 centimètres

QCM 28 : A propos de l'appareil urinaire et des glandes surrénales, indiquez la (les) proposition(s) exacte(s) :

- A) Le parenchyme rénal est constitué de la capsule, de la médulla, de la corticale et du pelvis
- B) La glande surrénale droite possède une forme de bonnet phrygien
- C) Le sphincter lisse de la vessie est constitué par l'hypertrophie de la couche interne plexiforme du détrusor
- D) L'uretère droit croise les vaisseaux iliaques en dehors de l'origine de l'artère fémorale
- E) Contrairement aux veines rénales, il ne peut y avoir qu'une seule artère rénale par rein

QCM 29 : A propos de l'appareil uro-génital, indiquez la (les) proposition(s) exacte(s) :

- A) Chaque rein est vascularisé par une artère rénale, qui peut être simple ou double, et qui est issue de l'aorte en L2
- B) Les chaînes lymphatiques iliaques externes peuvent comporter plusieurs étages
- C) L'urètre est le dernier élément excréteur de l'urine
- D) Chez la femme, les glandes para-urétrales se retrouvent sur toute la hauteur de l'urètre
- E) Les propositions A, B, C et D sont fausses

QCM 30 : A propos de la vascularisation du système uro-génitale, indiquez la (les) propositions exacte(s) :

- A) L'aorte thoracique se divise en L4 en artères iliaques primitives
- B) L'artère iliaque interne est aussi appelée artère hypogastrique
- C) L'artère honteuse interne est issue du tronc antérieur de cette artère hypogastrique, tandis que l'artère honteuse externe est issue de l'artère fémorale
- D) La thrombose de l'artère honteuse interne chez l'homme peut donner une impuissance
- E) Les propositions A, B, C et D sont fausses

QCM 31 : A propos de la vascularisation et des lymphatiques du système uro-génitale, indiquez la (les) propositions exacte(s) :

- A) Contrairement aux artères rénales, il ne peut y avoir qu'une seule veine rénale par rein
- B) Les veines rénales se drainent dans la veine cave inférieure en L1
- C) Le drainage lymphatique du périnée se fait au niveau des nœuds inguinaux superficiels
- D) L'origine du conduit thoracique se situe en T12
- E) Les propositions A, B, C et D sont fausses

QCM 32 : A propos de la vascularisation et des lymphatiques du système uro-génital, indiquez la (les) propositions exacte(s) :

- A) L'artère iliaque interne donne l'artère fémorale
- B) Les artères gonadiques vascularisent les corps caverneux chez l'homme, et le clitoris chez la femme
- C) Le plan veineux est superposable au plan artériel : la veine iliaque interne rejoint la veine iliaque externe pour former la veine iliaque commune
- D) Les chaînes lymphatiques abdomino-aorto-caves peuvent parfois rejoindre les chaînes lymphatiques rénales
- E) Les propositions A, B, C et D sont fausses

QCM 33 : A propos de l'appareil urinaire et des glandes surrénales, indiquez la (les) proposition(s) exacte(s) :

- A) Les reins sont des glandes uniquement exocrines
- B) Les pyramides rénales excrètent l'urine
- C) Les corticosurrénales reçoivent une innervation orthosympathique
- D) La base de la vessie est appelée calotte vésicale lorsque la vessie est remplie
- E) Les propositions A, B, C et D sont fausses

Corrections : Appareil urinaire et vascularisation**QCM 1 : D**

- A) Faux : ce sont des organes rétropéritonéaux +++
- B) Faux : c'est l'inverse, le rein droit est plus bas que le rein gauche car abaissé par le foie +++
- C) Faux : la capsule et le pelvis ne font pas partis du parenchyme
- D) Vrai
- E) Faux

QCM 2 : ABD

- A) Vrai
- B) Vrai
- C) Faux : les glandes surrénales sont seulement endocrines et pas exocrines, donc elles ne sont pas amphicrines contrairement aux reins
- D) Vrai
- E) Faux

QCM 3 : ABD

- A) Vrai : c'est l'ouraque
- B) Vrai
- C) Faux : le sphincter lisse de la vessie est de contraction **involontaire** car sous la dépendance du système nerveux orthosympathique, contrairement au sphincter strié qui lui est bien de contraction volontaire
- D) Vrai
- E) Faux

QCM 4 : BCD

- A) Faux : le rein droit est plus bas que le gauche car il est abaissé par le foie
- B) Vrai
- C) Vrai
- D) Vrai
- E) Faux

QCM 5 : E

- A) Faux : ce sont des glandes **endocrines**
- B) Faux : elle a une forme de virgule à grosse extrémité inférieure
- C) Faux : elle sécrète bien l'adrénaline, mais du coup elle reçoit une innervation orthosympathique
- D) Faux : c'est la partie périphérique, la partie centrale c'est la médullosurrénale
- E) Vrai

QCM 6 : AD

- A) Vrai
- B) Faux : toujours sur vessie pleine pour ne pas léser les organes intra-péritonéaux
- C) Faux : 3 tuniques, mais le reste de l'item est juste
- D) Vrai
- E) Faux

QCM 7 : CD

- A) Faux : les reins mesurent 12 de long sur 6 cm de large
- B) Faux : ils sont plus nombreux que les calices majeurs
- C) Vrai
- D) Vrai
- E) Faux

QCM 8 : ABD

- A) Vrai
- B) Vrai
- C) Faux : il traverse le sphincter **strié** de l'urètre (désolée le piège est vicieux j'avoue mais au moins vous confondrez plus les deux)
- D) Vrai
- E) Faux

QCM 9 : A

- A) Vrai
- B) Faux : tunique externe = péritoine en haut et fascia ombilico-prévésicale sur les côtés
- C) Faux : tunique moyenne = détrusor, urothélium = tunique interne
- D) Faux : valves anti-reflux des **uretères**, pli inter-**urétéral** (et les bourrelets latéraux ça c'était juste) (oui encore un piège pas cool dsl me détestez pas moi je vous aime, mais je vous avais bien prévenus pour celui-là)
- E) Faux

QCM 10 : C

- A) Faux : le nom officiel c'est bien pars circonvolata
- B) Faux : surtout pas aled
- C) Vrai
- D) Faux : 2 orifices supérieurs et 1 orifice inférieur (logik y a les 2 uretères en haut et l'urètre en bas) (bon j'avoue fallait pas lire vite sinon on tombe facilement dedans oups)
- E) Faux

QCM 11 : B

- A) Faux : elles sont touchées par de nombreuses pathologies : lithiases, insuffisance rénale, pathologie tumorale etc...
- B) Vrai
- C) Faux : le pelvis n'appartient pas au parenchyme rénal
- D) Faux : c'est la médulla des surrénales qui sécrète l'adrénaline
- E) Faux : La capsule rénale se dédouble pour entourer également les surrénales

QCM 12 : CDE

- A) Faux : la zone radiée appartient à la corticale, c'est l'aire criblée qui fait partie de la médulla
- B) Faux : au pôle supérieur
- C) Vrai
- D) Vrai
- E) Vrai

QCM 13 : BC

- A) Faux : c'est n'importe quoi, l'urothélium est lisse chez l'enfant et aréolé à l'âge adulte
- B) Vrai
- C) Vrai
- D) Faux : c'est le tronc antérieur qui donne ces artères
- E) Faux : elles sont issues de l'artère abdominale

QCM 14 : C

- A) Faux : les glandes surrénales ne font pas partie de l'appareil urinaire
- B) Faux : en perspective du rachis lombaire et du pelvis
- C) Vrai
- D) Faux : c'est la pars circonvolata
- E) Faux : c'est la zone radiée

QCM 15 : AD

- A) Vrai
- B) Faux : au système nerveux végétatif
- C) Faux : la partie lombaire des uretères est suivie de leur partie pelvienne, l'urètre ne possède pas de portion lombaire
- D) Vrai
- E) Faux

QCM 16 : C

- A) Faux : S2, S3 et S4
- B) Faux : interne plexiforme
- C) Vrai
- D) Faux : externe longitudinale
- E) Faux

QCM 17 : E

- A) Faux : les reins sont rétropéritonéaux, les uretères possèdent aussi une partie rétropéritonéale
- B) Faux : le trajet est successivement : pyramides, aire criblée, calices mineurs, calices majeurs, pelvis, uretères, vessie, urètre
- C) Faux : leur grand axe est oblique en bas et en dehors = en haut et en dedans
- D) Faux : elle sécrète l'adrénaline, ce sont les reins qui sécrètent les hormones du SRAA
- E) Vrai

QCM 18 : BCD

- A) Faux : elle est formée par le muscle détrusor (oui l'item est wtf mais c'est déjà tombé en annales)
- B) Vrai : pour que l'infection ne remonte pas aux reins, ce qui serait très grave
- C) Vrai : avant d'avoir croisé les vaisseaux iliaques
- D) Vrai : après avoir croisé les vaisseaux iliaques
- E) Faux : orthosympathique

QCM 19 : BCD

- A) Faux : c'est l'urètre féminin, l'urètre masculin est plus long
- B) Vrai
- C) Vrai
- D) Vrai
- E) Faux : T12

QCM 20 : D

- A) Faux : la base des pyramides rénales est périphérique (vers la zone radiée), ce sont les papilles qui s'ouvrent à l'aire criblée
- B) Faux : ce sont les calices majeurs qui se réunissent pour former le pelvis
- C) Faux : c'est la corticale des reins qui est constituée de la zone radiée et de la pars convoluta
- D) Vrai
- E) Faux

QCM 21 : CD

- A) Faux : seulement S2, S3 et S4
- B) Faux : c'est la couche moyenne circulaire qui s'hypertrophie pour former le sphincter lisse
- C) Vrai
- D) Vrai
- E) Faux

QCM 22 : E

- A) Faux : le rein droit remonte seulement jusqu'à la 12^{ème} côte (car il est abaissé par le foie)
- B) Faux : c'est la médulla des glandes surrénales
- C) Faux : c'est la corticale des glandes surrénales
- D) Faux : c'est un organe sous-péritonéal
- E) Vrai

QCM 23 : AB

- A) Vrai
- B) Vrai
- C) Faux : les reins sont bien des glandes amphicrines mais c'est la corticale des **surrénales** qui sécrète le cortisol
- D) Faux : elles sont issues de l'aorte abdominale en **L1** (L2 ou L3 c'est les artères gonadiques)
- E) Faux

QCM 24 : CD

- A) Faux : la vessie est sous-péritonéale
- B) Faux : la tunique interne de la vessie est l'urothélium
- C) Vrai
- D) Vrai
- E) Faux

QCM 25 : AB

- A) Vrai
- B) Vrai : en haut et en dedans = en bas et en dehors
- C) Faux : elles s'ouvrent à l'aire criblée et non à la zone radiée
- D) Faux : c'est la corticale des surrénales qui sécrète le cortisol, les reins sécrètent les hormones du SRAA
- E) Faux

QCM 26 : D

- A) Faux : j'ai inventé n'importe quoi mdr, elles se font sur vessie pleine pour ne pas léser les organes intra-péritonéaux
- B) Faux : c'est l'inverse, péritoine en haut et fascia ombilico pré-vésical sur les côtés
- C) Faux : encore l'inverse, lisse chez l'enfant et aréolé chez l'adulte
- D) Vrai
- E) Faux

QCM 27 : E

- A) Faux : les reins sont rétropéritonéaux, les uretères possèdent aussi une partie rétropéritonéale
- B) Faux : le trajet est successivement : pyramides, aire criblée, calices mineurs, calices majeurs, pelvis, uretères, vessie, urètre
- C) Faux : elle est formée par le muscle détrusor (oui l'item est wtf mais c'est déjà tombé en annales)
- D) Faux : elle sécrète l'adrénaline, ce sont les reins qui sécrètent les hormones du SRAA
- E) Vrai

QCM 28 : B

- A) Faux : la capsule et le pelvis ne font pas partie du parenchyme
- B) Vrai
- C) Faux : par l'hypertrophie de la **couche moyenne circulaire** du détrusor
- D) Faux : en dehors de l'origine de l'artère iliaque interne
- E) Faux : les veines rénales peuvent bien être multiples, mais les artères rénales peuvent aussi être doubles

QCM 29 : BC

- A) Faux : en L1
- B) Vrai
- C) Vrai
- D) Faux : ce sont les glandes urétrales
- E) Faux

QCM 30 : BCD

- A) Faux : l'aorte **abdominale** se divise en L4, et pas l'aorte thoracique (désolée c'était pas cool mais ça peut tomber à l'examen)
- B) Vrai
- C) Vrai
- D) Vrai
- E) Faux

QCM 31 : BCD

- A) Faux : les artères rénales peuvent bien être doubles, mais les veines rénales peuvent aussi être multiples
- B) Vrai
- C) Vrai
- D) Vrai
- E) Faux

QCM 32 : CD

- A) Faux : c'est l'artère iliaque externe qui donne la fémorale (Victor pas content si vous avez eu faux)
- B) Faux : ça c'est l'artère honteuse interne, les artères gonadiques vascularisent les testicules ou les ovaires (comme le nom l'indique ça vascularise les gonades)
- C) Vrai
- D) Vrai
- E) Faux

QCM 33 : E

- A) Faux : endocrines et exocrines
- B) Faux : elles sécrètent l'urine
- C) Faux : ce sont les médullosurrénales
- D) Faux : c'est la face supérieure de la vessie (la base étant sa face postérieure)
- E) Vrai

4. Parois du petit bassin

2022 – 2023 (Pr. Baqué)

QCM 1 : À propos de l'ostéologie du petit bassin, indiquez la (les) proposition(s) exacte(s) :

- A) L'os coxal possède une forme d'hélice à 2 pâles, dont la pâle supérieure est représentée par l'ischion et la pâle inférieure par le pourtour du foramen obturé avec l'ilion et le pubis
- B) Le centre de la tête fémorale se projette en regard du sommet du grand trochanter
- C) L'épine sciatique se situe entre la grande et la petite incisure sciatique
- D) Le pelvis possède une forme triangulaire en vue supérieure, et une forme ronde en vue inférieure
- E) Les propositions A, B, C et D sont fausses

QCM 2 : À propos des ligaments et moyens d'union du petit bassin, indiquez la (les) proposition(s) exacte(s) :

- A) Les ligaments sacro-iliaques sont des ligaments très fragiles
- B) Le ligament sacro-tubéral est bien visible sur une vue médiale
- C) Le ligament sacro-épineux s'insère à la face externe du ligament sacro-tubéral
- D) Les chocs frontaux sur les réservoirs de moto sont responsables de fractures en open book
- E) Les propositions A, B, C et D sont fausses

QCM 3 : À propos des muscles du petit bassin, indiquez la (les) proposition(s) exacte(s) :

- A) Le muscle piriforme, ou pyramidal du petit bassin, est un muscle très fin permettant d'éloigner le fémur de l'axe médian
- B) Le muscle ilio-coccygien et le muscle pubo-coccygien possèdent des fonctions similaires
- C) Le muscle pubo-coccygien se situe dans un plan supérieur à celui du muscle ilio-coccygien
- D) Le muscle Levator Ani permet l'angulation des organes du petit bassin
- E) Les propositions A, B, C et D sont fausses

QCM 4 : À propos de l'ostéologie du petit bassin, indiquez la (les) proposition(s) exacte(s) :

- A) Le bord antérieur de l'os coxal présente la grande et la petite incisure sciatique
- B) Les crêtes glutéales sont situées sur la face externe de l'os coxal
- C) Les crêtes synostotiques sont des vestiges de la fusion des vertèbres sacrées
- D) On s'assoit sur 4 os : le pubis en avant, le coccyx en arrière, et latéralement les 2 ischions
- E) Les propositions A, B, C et D sont fausses

QCM 5 : À propos des ligaments et muscles du petit bassin, indiquez la (les) proposition(s) exacte(s) :

- A) Les ligaments sacro-tubéraux et sacro-épineux vont tous deux du sacrum à l'ischion
- B) Les ligaments sacro-tubéral et sacro-épineux sont des ligaments sacro-iliaques
- C) Le muscle piriforme traverse l'échancrure interépineuse
- D) Le pédicule obturateur est composé de l'artère obturatrice, de la veine obturatrice et du nerf fémoral
- E) Les propositions A, B, C et D sont fausses

QCM 6 : À propos des ligaments et muscles du petit bassin, indiquez la (les) proposition(s) exacte(s) :

- A) Le muscle ilio-coccygien n'étant pas un muscle puissant, il est renforcé par le muscle pubo-coccygien
- B) Le muscle ilio-coccygien est un muscle fin mais qui a tendance à s'épaissir lorsque la femme avance en âge
- C) Le ligament ano-coccygien unit l'anus au coccyx
- D) L'angulation urétrale permise par le muscle Levator Ani est plus marquée que les angulations rectales et vaginales
- E) Les propositions A, B, C et D sont fausses

QCM 7 : À propos de l'ostéologie du petit bassin, indiquez la (les) proposition(s) exacte(s) : (relu par le professeur Baqué)

- A) L'os coxal possède une forme d'hélice dont les 2 pâles sont quasiment perpendiculaires l'une à l'autre
- B) Le ceintre cervico-obturateur est un élément important en clinique correspondant à l'articulation entre la cavité acétabulaire et la tête fémorale
- C) Le foramen obturé est limité en haut par la branche ischio-pubienne et en bas par la branche ilio-pubienne
- D) Sur une vue sagittale, on peut remarquer que le pubis est orienté de 90 degrés par rapport à l'horizontale
- E) Les propositions A, B, C et D sont fausses

QCM 8 : A propos des ligaments et moyens d'union du petit bassin, indiquez la (les) proposition(s) exacte(s) : (relu par le professeur Baqué)

- A) La symphyse pubienne est l'articulation cartilagineuse entre les deux os coxaux
- B) Le ligament sacro-tubéral est tendu entre le sacrum et la tubérosité ischiatique
- C) Le ligament sacro-épineux est tendu entre le sacrum et l'épine iliaque postéro-inférieure
- D) Chez les patients atteints de lombalgies liées à une mobilité anormale de l'articulation sacro-iliaque, des vis peuvent être fixées afin de soulager les douleurs
- E) Les propositions A, B, C et D sont fausses

QCM 9 : A propos des muscles du petit bassin, indiquez la (les) proposition(s) exacte(s) : (relu par le professeur Baqué)

- A) Le muscle piriforme s'insère en dedans du ligament sacro-épineux
- B) Le muscle obturateur interne sort de la cavité pelvienne en réalisant un coude de 90 degrés
- C) Le muscle ilio-coccygien possède des fibres pubo-urétrales, pubo-vaginales et pubo-rectales
- D) Les femmes ayant subi une épisiotomie sont souvent atteintes à partir de 30 à 50 ans de troubles de la statique pelvienne, de troubles de la continence et de prolapsus
- E) Les propositions A, B, C et D sont fausses

QCM 10 : A propos de l'os coxal et du sacrum, on peut dire que :

- A) Le bord postérieur de l'os coxal commence en S1
- B) Le bord postérieur de l'os coxal comprend l'épine sciatique située au-dessous de la petite incisure sciatique
- C) Le bord antérieur de l'os coxal présente la vallée du psoas où passe le muscle psoas
- D) Le sacrum présente une convexité antérieure en forme de chistera
- E) Les propositions A, B, C et D sont fausses

QCM 11 : A propos des ligaments et des muscles du petit bassin, indiquez la (les) proposition(s) exacte(s) :

- A) Les ligaments sacro-tubéraux et sacro-épineux sont tendus entre le bord latéral du sacrum et l'os coxal
- B) La face antérieure du ligament sacro-tubéral est en contact avec le ligament sacro-épineux
- C) Le muscle piriforme est un muscle abducteur qui s'insère en dedans de ces ligaments
- D) Le muscle piriforme réalise un coude à 90 degrés en sortant de la cavité pelvienne
- E) Les propositions A, B, C et D sont fausses

QCM 12 : A propos de la myologie du petit bassin, indiquez la (les) proposition(s) exacte(s) :

- A) Le muscle obturateur interne s'insère sur la fossette digitale située sur le sommet du grand trochanter
- B) L'étoile fibreuse de Roggie constitue une zone d'insertion pour le plancher pelvien
- C) Le muscle Levator Ani est constitué de deux faisceaux : un faisceau statique (ilio-coccygien) et un faisceau dynamique s'insérant dans un plan supérieur (pubo-coccygien)
- D) C'est le faisceau ilio-coccygien qui permet l'angulation des viscères pelviens
- E) Les propositions A, B, C et D sont fausses

QCM 13 : Sur une vue de profil du petit bassin chez la femme, on peut retrouver :

- A) La filière génitale en avant, avec le vagin et l'utérus
- B) La filière urinaire au milieu, avec la vessie et l'urètre
- C) La partie terminale du tube digestif en arrière, avec le rectum et son ampoule rectale ainsi que l'angle anorectal
- D) Le sacrum qui possède une forme de chistera
- E) Les propositions A, B, C et D sont fausses

QCM 14 : A propos de la vue de profil du petit bassin chez l'homme, indiquez la (les) proposition(s) exacte(s) :

- A) L'urètre masculin est beaucoup plus long que l'urètre féminin
- B) L'urètre étant plus long, les infections urinaires sont plus fréquentes chez l'homme
- C) La prostate représente un obstacle potentiel sur les voies urinaires
- D) L'urètre membraneux traverse le plancher pelvien
- E) Les propositions A, B, C et D sont fausses

QCM 15 : A propos de l'ostéologie du petit bassin, indiquez la (les) proposition(s) exacte(s) :

- A) Le bassin peut être comparé à une ceinture osseuse constituée de 3 os se réunissant au niveau du pubis
- B) Ces 3 os sont : l'os coxal, le sacrum et le pubis
- C) L'os coxal peut être comparé à une hélice à 3 pâles : ilion, ischion et pubis
- D) Le moyeu central de cette hélice est le cotyle
- E) Les propositions A, B, C et D sont fausses

QCM 16 : A propos du bord antérieur de l'os coxal, indiquez la (les) proposition(s) exacte(s) :

- A) L'épine iliaque antéro-supérieure (EIAS) est située au-dessus de l'échancrure interépineuse
- B) L'épine iliaque antéro-inférieure (EIAI) est située en-dessous de l'échancrure interépineuse
- C) La grande incisure iliaque est située en dessous de l'EIAI
- D) L'éminence ilio-pectinéale est située en-dessous de l'EIAI
- E) Les propositions A, B, C et D sont fausses

QCM 17 : A propos du bord postérieur de l'os coxal, indiquez la (les) proposition(s) exacte(s) :

- A) L'échancrure interépineuse est située entre l'épine iliaque postéro-supérieure et l'épine sciatique
- B) L'épine sciatique est située entre la grande et la petite incisure sciatique
- C) La tubérosité sciatique est située en-dessous de la petite incisure sciatique
- D) Le bord postérieur de l'os coxal est visible à la fois en vue antérieure, médiale et postérieure
- E) Les propositions A, B, C et D sont fausses

QCM 18 : A propos de l'ostéologie du petit bassin, indiquez la (les) proposition(s) exacte(s) :

- A) Le ceintre cervico-obturateur est l'alignement entre le bord inférieur du foramen obturé et le bord supérieur du col du fémur
- B) Le sommet de la tête fémorale s'aligne avec le grand trochanter
- C) Le foramen obturé est limité en haut par la branche ilio-pubienne de l'ilion
- D) Le foramen obturé est limité en bas par la branche ischio-pubienne de l'ischion
- E) Les propositions A, B, C et D sont fausses

QCM 19 : A propos de l'os coxal, indiquez la (les) proposition(s) exacte(s) :

- A) Sur le plan embryologique, l'os coxal est constitué de 3 parties : l'ilion, l'ischion et le pubis
- B) La pâle supérieure est constituée par l'ilion
- C) La pâle inférieure est constituée de l'acétabulum et du pourtour du foramen obturé (ischion et pubis)
- D) Le moyeu de l'os coxal représente l'axe du pelvis
- E) Les propositions A, B, C et D sont fausses

QCM 20 : A propos de la vue médiale de l'os coxal, indiquez la (les) proposition(s) exacte(s) :

- A) Le pubis est orienté de 54 degrés par rapport à l'horizontale
- B) La ligne arquée est en continuité avec le DIV L5-S1
- C) S3, S4 et S5 constituent la moitié inférieure du sacrum
- D) L'EIPS est l'épine que l'on peut sentir sous la peau
- E) Les propositions A, B, C et D sont fausses

QCM 21 : A propos de la vue postérieure de l'os coxal, indiquez la (les) proposition(s) exacte(s) :

- A) Sur la face postérieure du sacrum se trouvent les crêtes sacrales latérales et médiales, de part et d'autre de la crête sacrale médiane
- B) L'aile iliaque est orientée perpendiculairement au pourtour du foramen obturé
- C) On peut apercevoir le hiatus sacré
- D) Les crêtes glutéales permettent l'insertion des muscles fessiers
- E) Les propositions A, B, C et D sont fausses

QCM 22 : A propos de la vue supérieure de l'os coxal, indiquez la (les) proposition(s) exacte(s) :

- A) En vue supérieure la ceinture pelvienne possède une forme arrondie
- B) On peut apercevoir les foramens sacrés dorsaux de part et d'autre des crêtes synostotiques
- C) La branche ilio-pubienne est visible en avant
- D) L'épine sciatique est un repère permettant l'insertion de certains muscles
- E) Les propositions A, B, C et D sont fausses

QCM 23 : A propos de la vue inférieure de l'os coxal, indiquez la (les) proposition(s) exacte(s) :

- A) Cette vue est également appelée vue de la sage-femme
- B) Sur cette vue le bassin possède une forme triangulaire avec la symphyse pubienne et les branches ilio-pubiennes en avant, le coccyx en arrière
- C) Le foramen obturé n'est pas visible sur cette vue
- D) On voit le sacrum s'articuler avec le coccyx
- E) Les propositions A, B, C et D sont fausses

QCM 24 : A propos des ligaments du petit bassin, indiquez la (les) proposition(s) exacte(s) :

- A) Les ligaments sacro-iliaques sont des ligaments puissants mais peu solides
- B) Lorsque les ligaments sacro-iliaques ne se détendent pas assez lors de l'imprégnation hormonale de la grossesse, il est parfois nécessaire de réaliser une césarienne
- C) La symphyse pubienne est une articulation cartilagineuse
- D) La symphyse pubienne se détend au cours de la grossesse
- E) Les propositions A, B, C et D sont fausses

QCM 25 : A propos des ligaments du petit bassin, indiquez la (les) proposition(s) exacte(s) :

- A) Le ligament sacro-tubéral est tendu entre le sacrum et la tubérosité pubienne
- B) Ce ligament est mieux visible sur une vue médiale que sur une vue antérieure
- C) Le ligament sacro-épineux est tendu entre le sacrum et l'épine sciatique
- D) Le ligament sacro-épineux se situe en dehors du ligament sacro-tubéral
- E) Les propositions A, B, C et D sont fausses

QCM 26 : Indiquez la (les) proposition(s) exacte(s) :

- A) De Peretti a écrit un article sur la sécurité routière ce giga boss
- B) Les chocs frontaux sur les réservoirs de moto donnent des fractures en open book de la symphyse pubienne
- C) Baqué trouve que les motos du désert sont jolies mais dangereuses
- D) Lors du diagnostic de lombalgies, il est facile de distinguer une douleur d'origine lombaire d'une douleur d'origine sacro-iliaque car les patients n'ont pas mal au même endroit
- E) Les propositions A, B, C et D sont fausses

QCM 27 : A propos du piriforme, indiquez la (les) proposition(s) exacte(s) :

- A) Le muscle piriforme est un muscle très fin en forme de flamme
- B) Il traverse la grande incisure sciatique pour s'insérer à l'intérieur du grand trochanter
- C) C'est un muscle abducteur : lors de sa contraction il rapproche le fémur de l'axe médian
- D) Il est visible à la fois sur une vue médiale et sur une vue dorsale
- E) Les propositions A, B, C et D sont fausses

QCM 28 : A propos du muscle obturateur interne et de la membrane obturatrice, indiquez la (les) proposition(s) exacte(s) :

- A) Comme le muscle piriforme, il appartient fonctionnellement au membre inférieur (coucou Victor)
- B) La membrane obturatrice se situe à la face interne du trou obturateur
- C) Le muscle obturateur interne se dirige vers la grande incisure sciatique pour sortir de la cavité pelvienne au-dessus de l'épine sciatique et s'insérer sur le petit trochanter
- D) Le muscle obturateur interne réalise 2 coudes de 90 degrés : un avant de s'engager dans la petite incisure sciatique et un avant de se terminer sur la fossette digitale
- E) Les propositions A, B, C et D sont fausses

QCM 29 : A propos du fascia pelvien pariétal, indiquez la (les) proposition(s) exacte(s) :

- A) Le fascia pelvien pariétal tapisse les muscles piriforme, obturateur interne, psoas et ilio-psoas
- B) Ce fascia donne des épaissements formant une étoile à 4 branches que l'on nomme étoile de Roggie
- C) Ces épaissements sont centrés sur l'EIAS
- D) Ces épaissements permettent l'insertion de muscles du diaphragme pelvien
- E) Les propositions A, B, C et D sont fausses

QCM 30 : A propos du diaphragme pelvien, indiquez la (les) proposition(s) exacte(s) :

- A) Les deux muscles principaux du diaphragme pelvien sont le piriforme et l'obturateur interne
- B) Les deux muscles principaux de ce diaphragme possèdent des fonctions différentes
- C) Ce diaphragme permet de fermer en bas la cavité pelvienne
- D) Il s'insère sur les structures ostéo-musculaires et fibreuses des parois pelviennes
- E) Les propositions A, B, C et D sont fausses

QCM 31 : A propos du muscle ilio-coccygien, indiquez la (les) proposition(s) exacte(s) :

- A) Il s'insère sur le fascia pelvien viscéral
- B) Il possède un rôle dynamique
- C) Il est tendu entre l'un des épaissements du fascia pelvien et le coccyx
- D) Il n'est pas très bien visible sur une vue supérieure
- E) Les propositions A, B, C et D sont fausses

QCM 32 : A propos du muscle pubo-coccygien, indiquez la (les) proposition(s) exacte(s) :

- A) C'est un muscle puissant mais fin et qui a tendance à s'affiner davantage avec l'âge chez les femmes
- B) Il s'insère dans un plan supérieur à l'ilio-coccygien
- C) C'est sur une vue supérieure qu'on le voit le mieux
- D) Il donne des fibres pubo-urétérales, pubo-vaginales, pubo-rectales
- E) Les propositions A, B, C et D sont fausses

QCM 33 : A propos du muscle Levator Ani, indiquez la (les) proposition(s) exacte(s) :

- A) C'est le muscle élévateur de l'anus
- B) Il permet l'angulation des organes pelviens
- C) Il s'amarre sur le corps périnéal, qui est situé entre le vagin et le rectum chez la femme
- D) Le Levator Ani est constitué de deux muscles : l'ilio-coccygien et le pubo-coccygien
- E) Les propositions A, B, C et D sont fausses

QCM 34 : A propos de l'épisiotomie, indiquez la (les) proposition(s) exacte(s) :

- A) Elle peut être réalisée pour faciliter un accouchement difficile
- B) Elle consiste à sectionner chirurgicalement le plancher pelvien
- C) Les muscles sphinctériens eux ne doivent pas être sectionnés
- D) C'est une opération qui entraîne peu de complications
- E) Les propositions A, B, C et D sont fausses

Corrections : Parois du petit bassin**QCM 1 : BC**

- A) Faux : pôle supérieur = **ilion**, pôle inférieur = pourtour du foramen obturé, **ischion** + pubis
B) Vrai
C) Vrai
D) Faux : c'est l'inverse, rond sur une vue supérieure et triangulaire sur une vue inférieure
E) Faux

QCM 2 : BD

- A) Faux : ils sont très **solides**
B) Vrai
C) Faux : il s'insère à sa face **interne**
D) Vrai
E) Faux

QCM 3 : ACD

- A) Vrai
B) Faux : ils possèdent des fonctions différentes
C) Vrai
D) Vrai
E) Faux

QCM 4 : BCD

- A) Faux : la grande et la petite incisure sciatique sont situées sur le bord postérieur de l'os coxal
B) Vrai
C) Vrai
D) Vrai
E) Faux

QCM 5 : A

- A) Vrai
B) Faux : **ligaments sacro-tubéral/sacro-épineux** \neq **ligaments sacro-iliaques**
C) Faux : il traverse la grande incisure sciatique +++
D) Faux : nerf obturateur
E) Faux

QCM 6 : AC

- A) Vrai
B) Faux : au contraire il 'affine encore + avec l'âge
C) Vrai : bon j'espère que vous avez juste parce que c'est quand même dans le nom mdr
D) Faux : justement elle est moins marquée
E) Faux

QCM 7 : A

- A) Vrai
B) Faux : le ceintre cervico-obturateur correspond à l'alignement entre le bord supérieur du foramen obturé et le bord inférieur du col du fémur
C) Faux : c'est l'inverse, il est limité en haut par la branche ilio-pubienne et en bas par la branche ischio-pubienne
D) Faux : il est orienté de 45 degrés par rapport à l'horizontale
E) Faux

QCM 8 : ABD

- A) Vrai
B) Vrai
C) Faux : il est tendu entre le sacrum et l'épine sciatique
D) Vrai
E) Les propositions A, B, C et D sont fausses

QCM 9 : ABD

- A) Vrai
- B) Vrai
- C) Faux : c'est le muscle pubo-coccygien qui possèdent des fibres pubo-urétrales, pubo-vaginales et pubo-rectales
- D) Vrai
- E) Les propositions A, B, C et D sont fausses

QCM 10 : C

- A) Faux : il commence en S2
- B) Faux : au-dessus
- C) Vrai
- D) Faux : concavité antérieure
- E) Faux

QCM 11 : ABC

- A) Vrai
- B) Vrai
- C) Vrai
- D) Faux : c'est le muscle obturateur interne qui réalise un coude à 90 degrés
- E) Faux

QCM 12 : BC

- A) Faux : à l'intérieur du grand trochanter
- B) Vrai
- C) Vrai
- D) Faux : c'est le pubo-coccygien
- E) Faux

QCM 13 : CD

- A) Faux : la filière génitale est située au milieu
- B) Faux : la filière urinaire est située en avant
- C) Vrai
- D) Vrai
- E) Faux

QCM 14 : ACD

- A) Vrai
- B) Faux : elles sont plus fréquentes chez la femme
- C) Vrai
- D) Vrai
- E) Faux

QCM 15 : AD

- A) Vrai
- B) Faux : ces 3 os sont les 2 os coxaux et le sacrum, le pubis appartient à l'os coxal
- C) Faux : 2 pâles
- D) Vrai
- E) Faux

QCM 16 : ABD

- A) Vrai
- B) Vrai
- C) Faux : la grande incisure iliaque n'existe pas
- D) Vrai
- E) Faux

QCM 17 : BCD

- A) Faux : l'échancrure interépineuse est située entre l'EIPS et l'EIPi
- B) Vrai
- C) Vrai
- D) Vrai
- E) Faux

QCM 18 : B

- A) Faux : alignement entre le bord **supérieur** du foramen obturé et le bord **inférieur** du col du fémur
- B) Vrai
- C) Faux : branche ilio-pubienne **du pubis**
- D) Faux : branche ischio-pubienne **du pubis**
- E) Faux

QCM 19 : AB

- A) Vrai
- B) Vrai
- C) Faux : l'actétabulum n'appartient pas à la pâle inférieure, c'est le moyeu de l'hélice
- D) Faux : moyeu de l'hélice = acétabulum, axe du pelvis = col du fémur
- E) Faux

QCM 20 : BC

- A) Faux : 45 degrés (oui le piège est hyper méchant, au début je voulais pas le faire j'ai juste misclick en écrivant mais Manon m'a dit de le laisser donc pour toute plainte je vous laisse aller la voir mdr)
- B) Vrai
- C) Vrai
- D) Faux : c'est l'EIAS que l'on peut sentir sous la peau
- E) Faux

QCM 21 : ABCD

- A) Vrai
- B) Vrai
- C) Vrai
- D) Vrai
- E) Faux

QCM 22 : ACD

- A) Vrai
- B) Faux : ce sont les foramens sacrés ventraux qui sont situés de part et d'autre des crêtes synostotiques
- C) Vrai
- D) Vrai
- E) Faux

QCM 23 : D

- A) Faux : vue du gynécologue (ok j'avoue cet item est vraiment claqué)
- B) Faux : branches ischio-pubiennes (oui j'ai déjà fait tombé ce piège pleins de fois mais au moins vous retenez)
- C) Faux : il est visible en fuite
- D) Vrai
- E) Faux

QCM 24 : BCD

- A) Faux : solides et puissants
- B) Vrai
- C) Vrai
- D) Vrai
- E) Faux

QCM 25 : BC

- A) Faux : entre le sacrum et la tubérosité **ischiatique**
- B) Vrai
- C) Vrai
- D) Faux : en-dedans ++++ pitié
- E) Faux

QCM 26 : ABC

- A) Vrai : je rigole c'est pas à apprendre bien évidemment, mais en tout cas hommage à lui
- B) Vrai
- C) Vrai : oui j'avais plus d'inspi sur cette partie en plus il est actuellement 1h du mat je pars en vrille
- D) Faux : il est difficile de les distinguer : les patients ont mal au même endroit
- E) Faux

QCM 27 : AD

- A) Vrai
- B) Faux : il ne s'insère pas à l'intérieur mais au sommet du grand trochanter (oui dsl le piège est hard mais le prof fait bien la distinction entre les deux, c'est l'obturateur interne qui s'insère à l'intérieur du grand trochanter, sur la fossette digitale)
- C) Faux : il est bien abducteur, mais un muscle abducteur écarte de l'axe médian
- D) Vrai
- E) Faux

QCM 28 : A

- A) Vrai : Victor l'expert vous le confirmera
- B) Faux : la membrane obturatrice tapisse la face externe du trou obturateur (oui je sais c'est pas dit dans le cours mais vous pouvez le déduire #saféréflechir, puisqu'à la face interne du trou vous avez le muscle obturateur interne, lui-même tapissé à sa face interne du fascia pelvien qui prend ici le nom de fascia obturateur) **NE CONFONDEZ PAS MEMBRANE OBTURATRICE ET FASCIA OBTURATEUR** (je pense pas que ce genre d'item tombera à l'examen mais au moins vous êtes prêts à tout) oula j'ai beaucoup écrit
- C) Faux : bon alors là y a rien qui va : il se dirige vers la **petite** incisure sciatique pour sortir de la cavité pelvienne **en-dessous** de l'épine sciatique et s'insérer **à l'intérieur du grand trochanter** (sur la fossette digitale)
- D) Faux : alors j'ai fait cet item parce que pour beaucoup de gens c'était pas clair : l'obturateur interne ne fait qu'UN SEUL COUDE : au niveau de la petite incisure sciatique (si vous avez pas compris go forum j'ai répondu à un post sur ça)
- E) Faux (bon ce qcm était chiant, c'est pas un dm que j'ai fait pour qu'il soit représentatif mais pour que vous appreniez bien tous les détails du cours, je sortais d'autres dms type exam)

QCM 29 : AD

- A) Vrai
- B) Faux : il n'y a que 3 épaississements
- C) Faux : centrés sur l'épine sciatique
- D) Vrai
- E) Faux

QCM 30 : BCD

- A) Faux : les 2 muscles principaux du diaphragme pelvien sont l'ilio-coccygien et le pubo-coccygien
- B) Vrai
- C) Vrai
- D) Vrai
- E) Faux

QCM 31 : C

- A) Faux : sur le fascia pelvien pariétal
- B) Faux : il possède un rôle de hamac (=rôle de soutien), c'est le pubo-coccygien qui possède un rôle dynamique
- C) Vrai
- D) Faux : au contraire il est bien visible sur une vue supérieure
- E) Faux

QCM 32 : BC

- A) Faux : c'est bien un muscle puissant, mais c'est l'ilio-coccygien qui a tendance à s'affiner avec l'âge
- B) Vrai
- C) Vrai
- D) Faux : fibres **pubo-urétrales**, le reste est juste (oui c'est mon piège préféré et non je me lasserai jamais de le faire)
- E) Faux

QCM 33 : ABCD

- A) Vrai (c'est très poétique n'est-ce pas)
- B) Vrai
- C) Vrai
- D) Vrai : je sais que c'est pas dit très clairement dans le cours mais c'est à savoir, en tout cas maintenant vous saurez
- E) Faux

QCM 34 : AC

- A) Vrai
- B) Faux : surtout pas ! il faut au contraire essayer de le sectionner le moins possible, c'est le périnée qui est sectionné lors de l'épisiotomie (si vous comprenez pas la diff entre périnée et diaphragme/plancher pelvien allez voir sur le forum Manon y a répondu, d'ailleurs merci à la personne qui a fait le post et qui m'a inspiré ce QCM)
- C) Vrai
- D) Faux : les femmes qui ont subi des épisiotomies souffrent ensuite avec l'âge de troubles de la statique pelvienne, de la continence urinaire et digestive, de prolapsus et autres complications non détaillées par le prof
- E) Faux