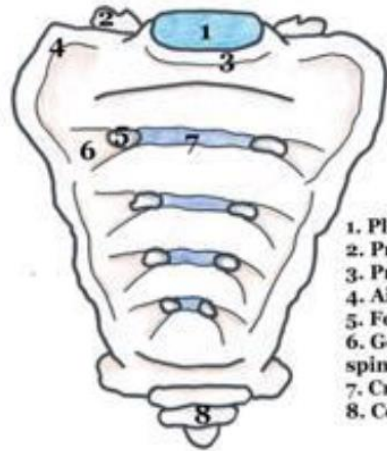


RECAP : LE SACRUM

Le sacrum résulte de la fusion des 5 vertèbres sacrées. Ce que j'ai mis en *italique* n'est pas à apprendre mais je le rajoute pour que vous compreniez mieux. J'ai repris certains schémas PACES de 2P que je trouvais bien.

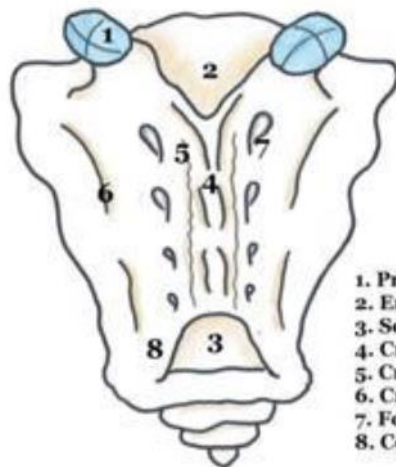


*Vue antérieure du
sacrum*

1. Plateau supérieur de S1
2. Processus articulaire supérieur de S1
3. Promontoire
4. Ailerons sacrés
5. Foramen sacré antérieur
6. Gouttière de passage des nerfs spinaux
7. Crêtes synostotiques
8. Coccyx

VUE ANTERIEURE

- **Ailes/ailerons sacrés.**
- **Face antérieure** du sacrum.
- **Crêtes synostotiques** de fusion des vertèbres sacrées : *elles résultent de la fusion des DIV, et peuvent emprisonner des fragments de DIV visibles en radio.*
- **Foramens sacrés ventraux**, qui limitent de part et d'autre les crêtes synostotiques. Ils constituent les orifices de sortie des rameaux antérieurs des nerfs sacrés.

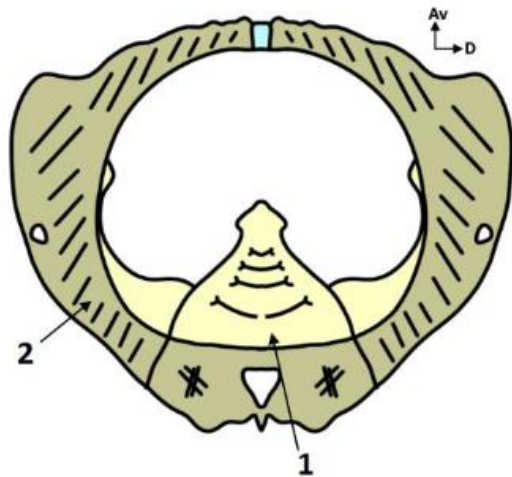


*Vue postérieure du
sacrum*

1. Processus articulaire supérieur de S1
2. Entrée du canal sacré
3. Sortie du canal sacré
4. Crête sacrée médiane
5. Crête sacrée interne
6. Crête sacrée latérale
7. Foramen sacré postérieur
8. Corne gauche du sacrum

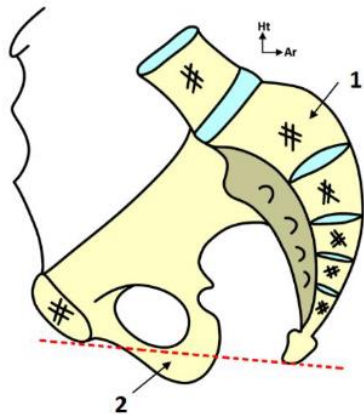
VUE POSTÉRIEURE

- **Crête sacrée médiane.** *Elle résulte de la fusion des processus épineux des vertèbres sacrées.*
- **Crêtes sacrales médiales** (=internes) de part et d'autre de la crête sacrée médiane. *Elles résultent de la fusion des processus articulaires des vertèbres sacrées.*
- **Crêtes sacrales latérales** en dehors des foramens sacrés dorsaux. *Elles résultent de la fusion des processus transverses des vertèbres sacrées.*
- **Foramens sacrés dorsaux** : orifices de passage des rameaux postérieurs des nerfs sacrés.
- **Hiatus sacré** : la crête sacrale médiane bifurque au niveau de S4 en 2 cornes sacrales pour former le hiatus sacré, qui constitue l'orifice inférieur de sortie du canal rachidien → **disparition de S5** derrière ce hiatus sacré sur une vue postérieure.



VUE SUPERIEURE

- Concavité sacrée.
- **Foramens sacrés ventraux.**
- **Crêtes synostotiques.**
- **Crête sacrale médiane.**
- **Crêtes sacrales médiales** (*confirmé à la SDR*).
- **Crêtes sacrales latérales** (*confirmé à la SDR*).
- **Canal sacré.**
- *Ailerons sacrés.*



1 Sacrum + Coccyx

2 Os coxal

VUE MEDIALE

- Concavité avec **forme de chistera.**
- **Face antérieure** du sacrum.
- **Crêtes synostotiques.**
- La moitié de la hauteur du sacrum correspond au 2 premières vertèbres sacrées, les 3 dernières vertèbres correspondent à la moitié inférieure.
- **Foramens sacrés ventraux.**
- .

Le sacrum est aussi visible en vue inférieure, mais le prof ne dit rien de particulier dessus donc je ne vous l'ai pas mis.

L'anat pb est avec vous pour ces dernières semaines <3 Dites nous si vous voulez d'autres récap.