

CONCAVE EN ARRIÈRE / \* **NON PÉRITONISÉ** car il est sous-péritonéal!

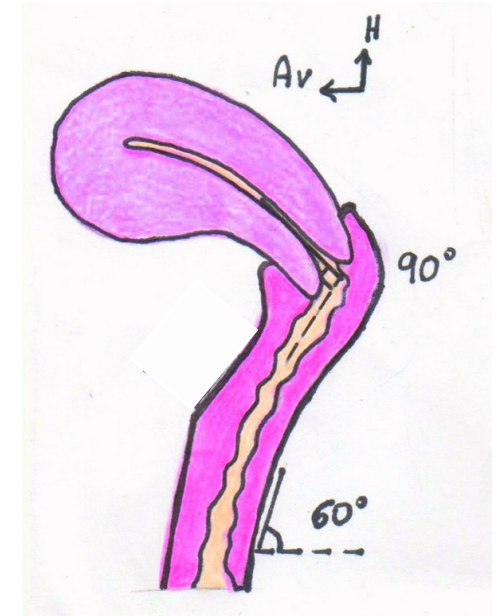
# VAGIN

**TUNIQUE EXTERNE** — Fascias vaginaux (tunique conjonctive)

**TUNIQUE MUSCULAIRE** — → lisse moyenne

**MUQUEUSE** — → Pavimenteux glandulaire

- Colonnes longitudinales ant & post (l'antérieure bifurque)
- Rides transversales circonférentielles



\*Artère vaginale ++