

Tut' Rentrée

Anatomie de la tête et du cou



OSTÉOLOGIE

Repères osseux



SCHEMA 3 : Les limites

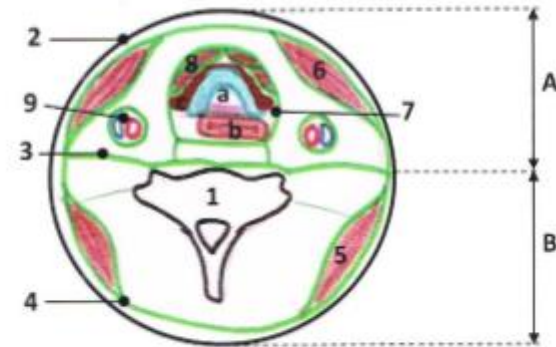
- 1- Tubercule occipital externe
- 2- Occiput
- 3- Mastoïde
- 4- Méat auditif externe
- 5- Processus zygomatique
- 6- Cavité orbitaire
- 7- Ouverture des fosses nasales
- 8- 1^{ère} côte (K1)
- 9- Manubrium sternal
- 10- Incisure jugulaire
- 11- Clavicule
- 12- Os hyoïde
- 13- Mandibule
- 14- Processus styloïde
- 15- Muscle digastrique

- A- Crâne viscéral
B- Crâne facial
C- Cou

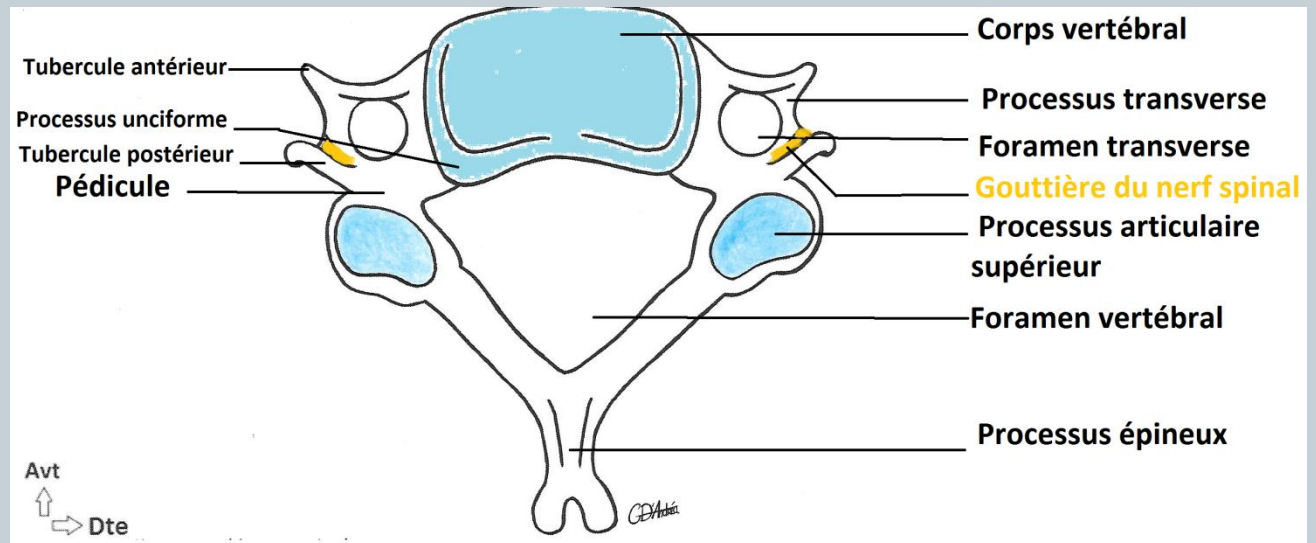
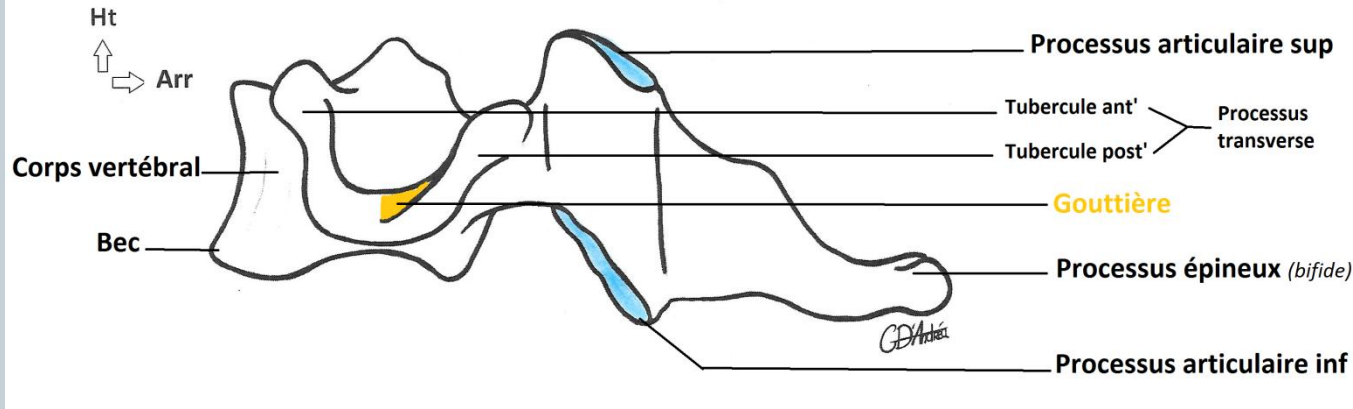
Limite supérieure de la face
Limite supérieure du cou
Limite inférieure du cou

- 1- Vertèbre
 - 2- Limite cutanée
 - 3- Fascia cervical profond
 - 4- Fascia cervical superficiel
 - 5- Muscle trapèze
 - 6- Muscle sternocléidomastoïdien
 - 7- Fascia cervical moyen
- Loge viscérale
- a. Trachée
 - b. Œsophage
 - c. Glande thyroïde
- 8- Muscle sous-hyoïdien
 - 9- Loge vasculaire

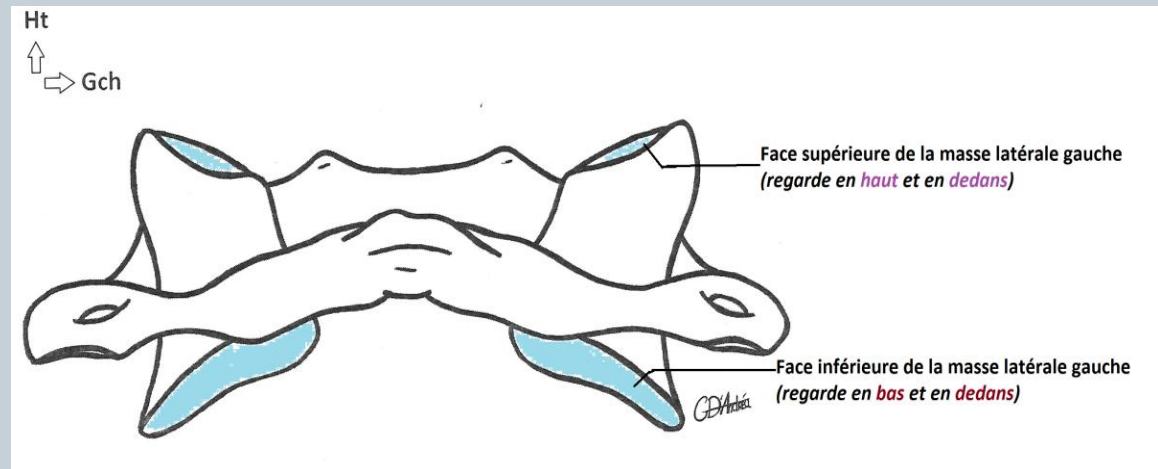
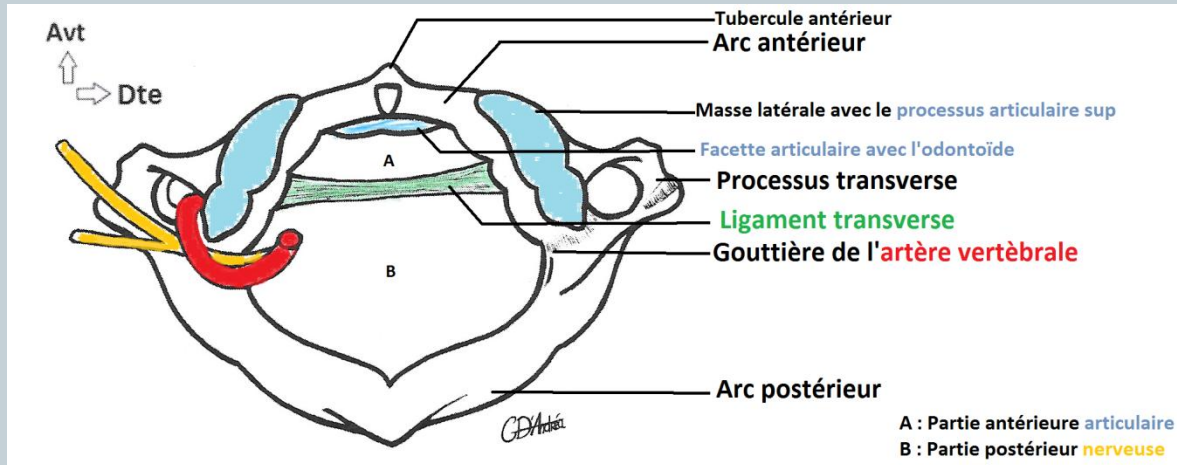
- A- Gorge
B- Nuque



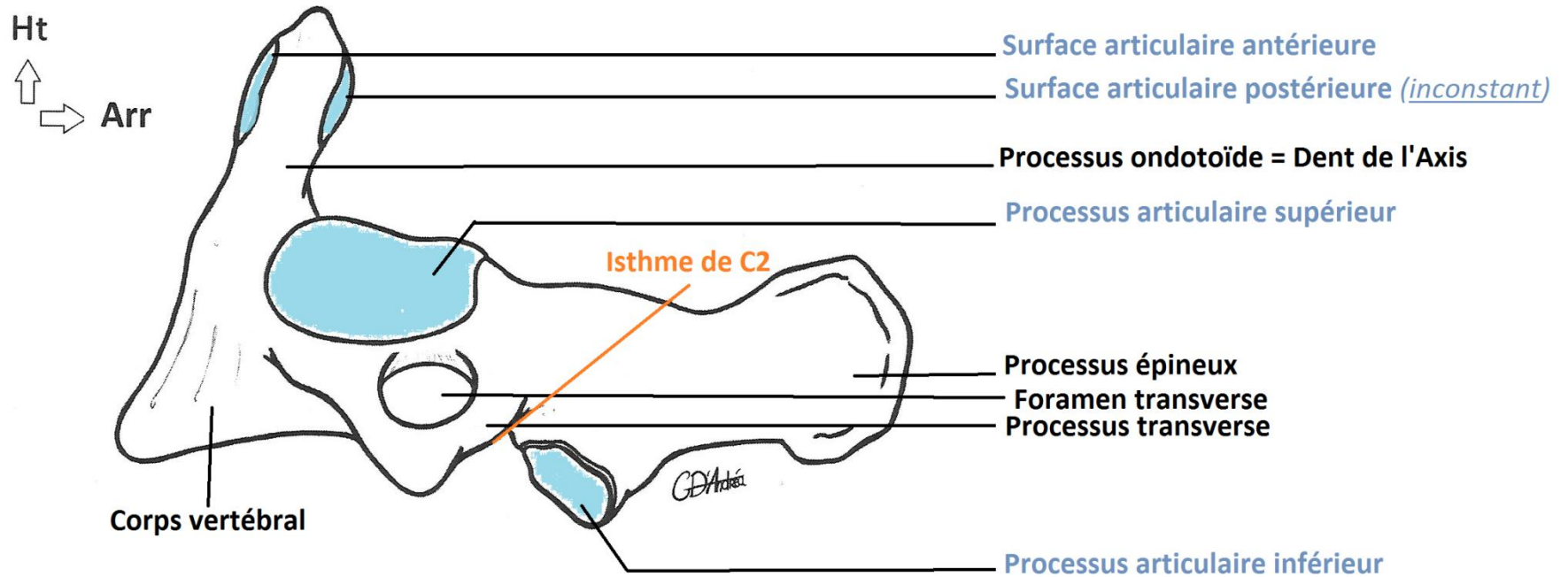
Le rachis cervical



Rachis cervical : C1



Rachis cervical: C2



Crâne



Vue supérieure du crâne

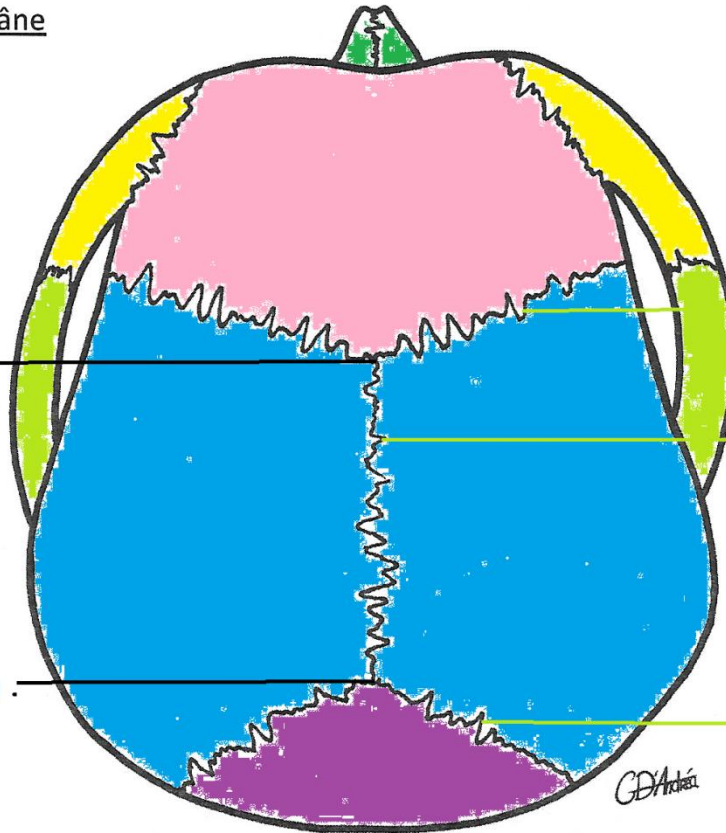
Avt



Dte

Bregma

Point lambda



Os :

Frontal

Pariétal

Occipital

Temporal

Zygomatique

Suture coronale

Suture sagittale

Suture lambdoïde

Crâne

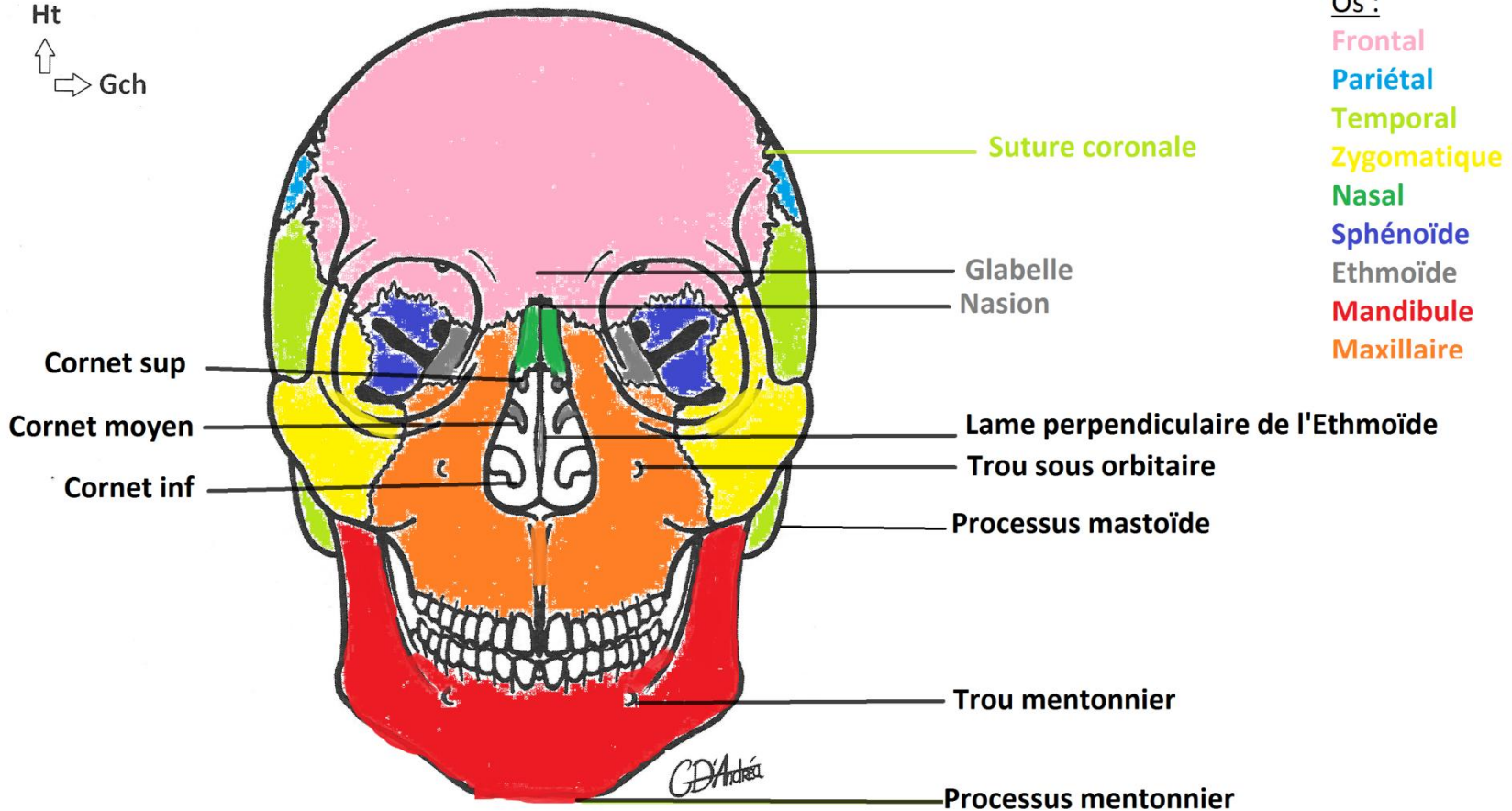


Vue antérieure du crâne:

Ht



Gch



Os :

Frontal

Pariétal

Temporal

Zygomatique

Nasal

Sphénoïde

Ethmoïde

Mandibule

Maxillaire

Crâne

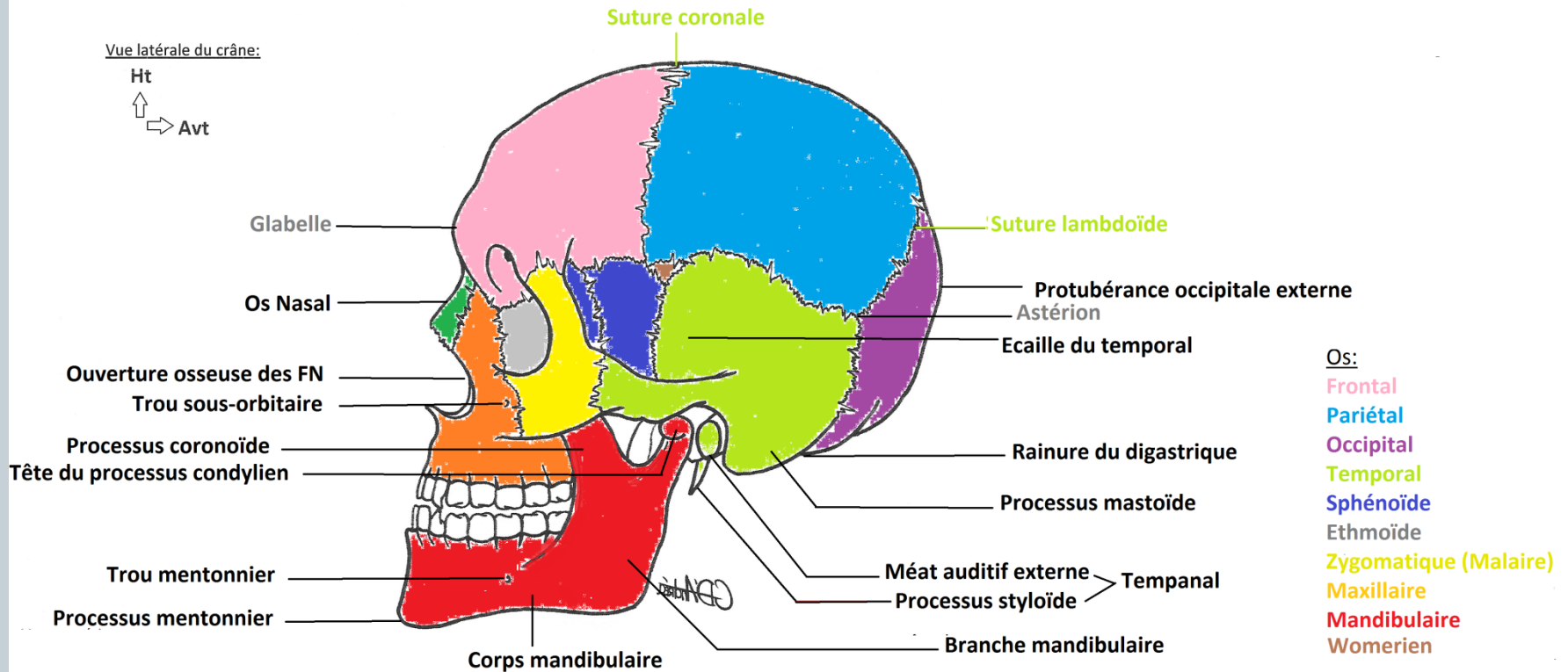


Vue latérale du crâne:

Ht



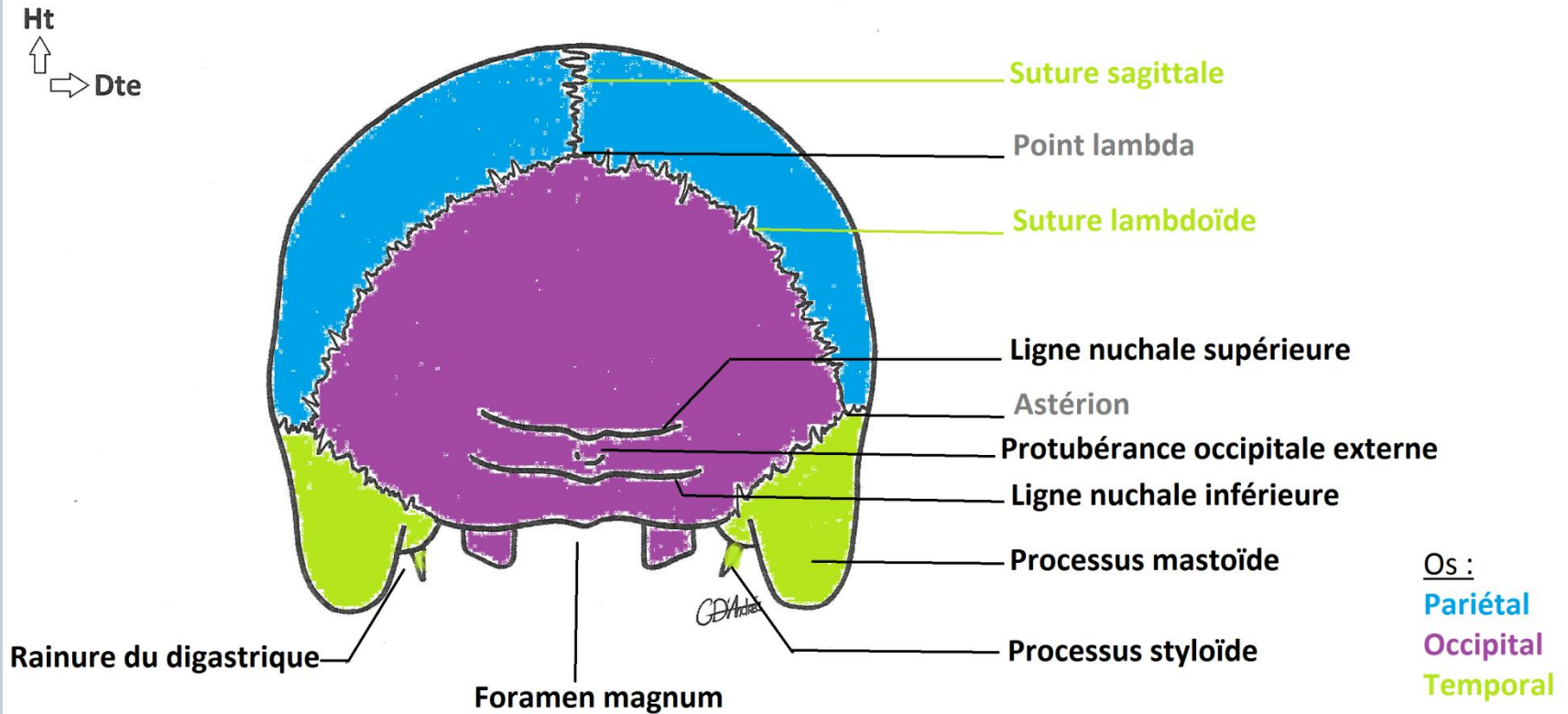
Avt



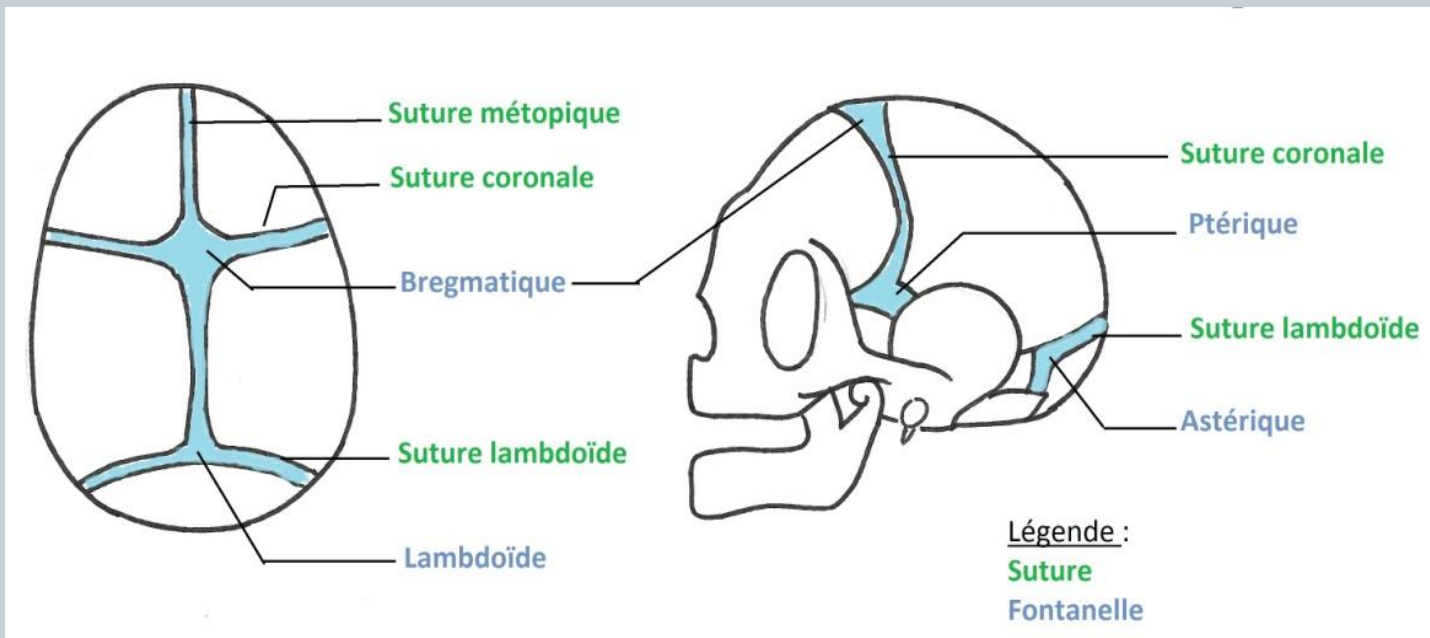
Crâne



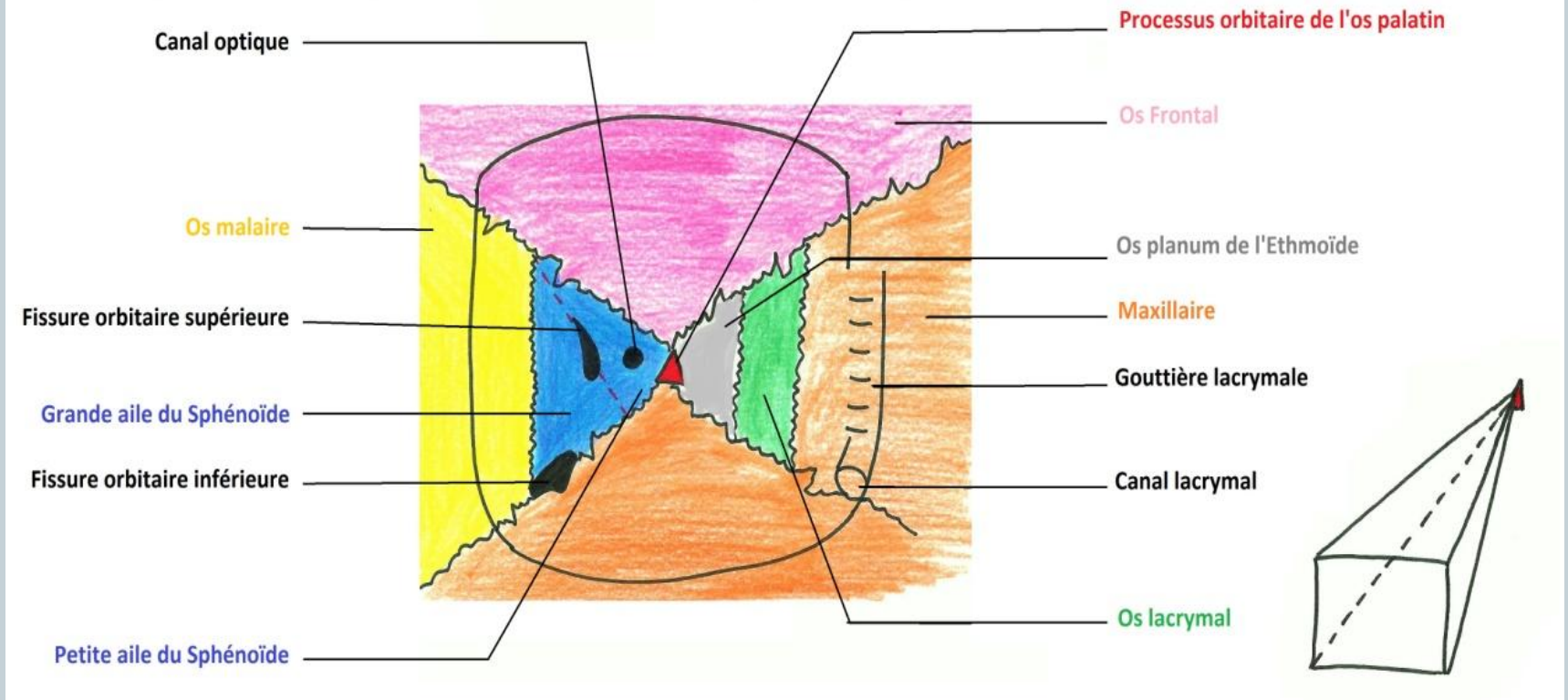
Vue postérieure du crâne



Crâne



Cavité orbitaire



Vue endocrânienne

